Dr. K. Kreibich

Lehrbuch der Hautkrankheiten

22200074868

Med
K45593

LEHRBUCH

DER

HAUTKRANKHEITEN

VON

PROFESSOR DR. K. KREIBICH

VORSTAND DER KLINIK FÜR DERMATOLOGIE UND SYPHILIS
IN GRAZ.

Mit E. Barabás
1921.

MIT 10 ABBILDUNGEN UND 2 TAFELN.

WIEN 1904.

VERLAG VON MORITZ PERLES

K. U. K. HOF-BUCHHANDLUNG

I., SEILERGASSE 4.

11783608

WELLCOME INSTITUTE LIBRARY
Coll. welMOmec
Call No. WR

Buchdruckerei Georg Moser, Wien, VII., Schottenfeldgasse 28

VORWORT.

Um die mir übergebene Lehrstelle nicht mit leeren Händen betreten zu müssen, habe ich vorliegendes Buch geschrieben.

Für den Studierenden suchte ich die Pathologie in scharf gezeichneten Krankheitsbildern, wo möglich aus den anatomischen Veränderungen oder aus der Art ihres Entstehens heraus, zu beschreiben. Für den Arzt wollte ich vorwiegend jene Wege markieren, welche mich in der Behandlung der Hauterkrankungen am raschesten zum Ziele brachten.

Habe ich diese beiden Absichten erreicht, dann macht mir der Umstand, daß die Zahl der Lehrbücher wieder um eines vermehrt wurde, wenig Kummer, da ich der Ansicht bin, daß die Bewegung eines Gegenstandes am besten durch rasch aufeinander folgende Bilder der einzelnen Bewegungsphasen zur Darstellung kommt.

In diesem Sinne möge sich dieses Buch den anderen anreihen und mithelfen, die Vorwärtsbewegung unseres Faches wiederzugeben.

Der Verfasser.

Inhalts-Verzeichnis.

Seite

Vorwort III
Anatomie 1
Allgemeine Pathologie 10
Allgemeine Diagnostik 19
Spezielle Pathologie 24

Zirkulationsstörungen 24
Hyperämie 24
Erythromelalgie 27
Reil's „toter Finger" 30
Symmetrische Gangrän 30
Anämie 33
Nekrose 33

Hämorrhagie 38

Entzündung 45
Urticarielle Erkrankungen 45
Urticaria 45
Prurigo Hebrae 56
Erytheme 63
Eryth. exsudativum multiforme (Hebra) 64
Eryth. nodosum 68
Lichen urticatus 69
Medikamentöse Exantheme 71
Pellagra 81
Blasenausschläge 82
Pemphigus 83
Herpes Zoster 99
Herpes febrilis 103
Traumatische Entzündungen 108
Ekzem 109
Combustio, Verbrennung 137
Congelatio, Erfrierung 146

Seite

Parakeratosen 152
Psoriasis 152
Pityriasis lichenoides chronica 165
Pityriasis rubra (Hebra) 169

Lichen 171
Lichen ruber planus (Neumann) 171
Lichen ruber acuminatus, Pityriasis rubra pilaris 175
Lichen simplex chronicus 180

Acne und Folliculitis 185
Acne vulgaris 185
Acne rosacea 192
Acne varioliformis (Kaposi), Acne necrotica 197
Acne exulcerans serpiginosa nasi 199
Acne urticata 200
Acne artificialis 201
Follikulitis 202
Sykosis 203
Dermatitis papillaris capillitii (Kaposi) 207

Infektiöse Entzündungen 209

Bakteritische Exantheme 209

Staphylogene Prozesse 211
Impetigo simplex (Bockhardt) 211
Impetigo gangraenosa 212
Impetigo contagiosa 215
Furunkel, Furunkulose 222
Karbunkel 225
Staphylogene Phlegmone 226

Streptogene Prozesse 227
Erysipel 227
Streptogene Phlegmone, progrediente Phlegmone, Erysipel des Hypoderms 232

Bazilläre Prozesse 234
Ecthyma gangraenosum (Hitschmann—Kreibich) 234
Noma-Nosocomialgangrän 235
Malleus 237
Pustula maligna, Milzbrand 239
Rhinosklerom 241
Tuberkulose der Haut 245
Lupus vulgaris 245
Skrophuloderma 254
Miliare Hauttuberkulose (Jarisch) 256
Tuberculosis verrucosa cutis (Riehl, Paltauf) 258
Tuberkulide 259
Lichen scrophulosorum 261
Folliclis 264
Erythema induratum (Bazin) 266
Lupus erythematosus 268

Seite
Syphilis der Haut 275
Lepra Arabum, Elephantiasis Graecorum, der Aussatz 282
Aktinomykose 286
Madurafuß 288
Impetigo herpetiformis (Hebra) 289
Aleppo-Beule 292

Erkrankungen, hervorgerufen durch Fadenpilze 292
Trichophytien 292
Eczema marginatum (Hebra) 301
Pityriasis rosea (Gibert) 303
Favus 306
Pityriasis versicolor 309
Erythrasma 310
Trichomykosis palmellina (Pick) 311
Piedra 311
Blastomykose 311

Tierische Parasiten 313
Dermatozoonosen 313
Epizoonosen 322

Hypertrophie 328
Hyperkeratosen 328
Ichthyosis 328
Ichthyosis congenita, Keratosis diffusa congenita 332
Keratosis follicularis 333
Keratoma palmare et plantare hereditarium 334
Verruca, Warze 336
Condyloma acuminatum, spitzes Kondylom 338
Cornu cutaneum 340
Tylosis, Schwiele, Callositas 341
Clavus, Hühnerauge, Leichdorn 342
Darier'sche Krankheit 343
Acanthosis nigricans (Janovsky, Pollitzer) 345
Porokeratosis (Mibelli) 347
Angiokeratoma (Mibelli) 348
Sklerodermie 349
Sclerema neonatorum 354
Elephantiasis 356

Atrophie 362
Senile Atrophie 362
Erythromelie (Pick), idiopathische Hautatrophie 363
Striae atrophicae 366
Xeroderma pigmentosum (Kaposi) 367

Geschwülste 372
Fibrom 372
Melanofibrom 373

Seite

Keloid 373
Myom 376
Naevi 377
Lichen striatus 381
Angiom 384
Lymphangiome 386
Haemangioendothelioma tuberosum multiplex (Jarisch) . . 387
Xanthom 388
Endothelioma cutis (Spiegler) 392
Molluscum contagiosum 393
Carcinom 395
Paget'sche Krankheit 401
Trichoepithelioma papulatum multiplex (Jarisch) 403
Sarkome 404
Sarkoide 406
Sarcomatosis cutis (Spiegler) 407
Sarcoma idiopathicum haemorrhagicum (Kaposi) 407
Mykosis fungoides 409
Leukämie und Pseudoleukämie der Haut 414

Neurosen 416
Pruritus 416

Pathologie des Pigmentes 423

Seborrhoe 429

Pathologie der Schweißsekretion 439

Pathologie der Haare 446
Hypertrophie 446
Atrophie 448

Erkrankungen der Nägel 458

Autoren-Register 463
Sach-Register 466

Anatomie.

Die Haut besteht aus drei Schichten: 1. der Epidermis, 2. der Kutis und 3. der Subkutis (Unterhautzellgewebe).

I. Epidermis.

Die vom äusseren Keimblatte stammende Gewebelage liegt der Kutis nicht platt auf, sondern die Verbindung beider stellt eine gewellte Linie dar, welche dadurch zu stande kommt, daß die Epidermis zapfenartige Fortsätze, „Retezapfen", nach abwärts sendet, während die Kutis in die korrespondierenden Zwischenräume Ausstülpungen ihrer Oberfläche, die „Kutispapillen" nach aufwärts schickt. Dadurch kommt eine falzartige Verbindung zu stande, die im kleinen sich wieder in der Verbindung der einzelnen Zellen wiederholt. Die tiefsten Zellen der Epidermis, wegen ihrer Form Zylinderzellen oder wegen ihrer Lage Basalzellen genannt, senden „Wurzelfüßchen", die ebensovielen Ausstülpungen der Zellen entsprechen, gegen die Kutis, zwischen diese „Wurzelfüßchen" legt sich das Bindegewebe in Form einer äußerst feinwelligen, dentritisch ausgestülpten Membran. Ein Übergang der Elemente der beiden Keimblätter erfolgt nicht.

Die Epidermis zerfällt in zwei Schichten: *a)* das Rete Malpighi (Stachelschichte) und *b)* die Hornschichte (Stratum corneum).

a) Die Stachelschichte, zwischen Hornschichte und Kutis gelagert, besteht aus einer mehrfachen Reihe übereinander geschichteter Zellen von polyedrischer Gestalt, die nicht dicht aneinander liegen, sondern durch feine Zwischenräume voneinander getrennt sind. Diese Zwischenräume sind durch Fasern überbrückt (Intercellularfasern, Intercellularbrücken). Die Brücken kommen zu stande, indem jede einzelne Zelle in Form von feinsten Fasern, Protoplasmafasern (Ranvier, Kromayer), Ausstülpungen zeigt, die etwa in der Mitte des Intercellularraumes in einem kleinen Knötchen aufeinanderstoßen. Diese Protoplasmafasern, welche

gegen das Innere der Zelle zu sich bis zum Zellkern, den sie vielfach umkreisen, verfolgen lassen, verbinden nicht bloß nebeneinander, sondern auch weit voneinander gelegene Zellen, wodurch eben ein netzartiges Gefüge zu stande kommt (Rete), das der Epidermis eine bedeutende Festigkeit gegen Druck und Zug verleiht. Die im Rete gelegenen, von Herxheimer zuerst beschriebenen Epidermisspiralen stellen nicht die Zellwand, sondern durch Reagentien geschrumpftes Protoplasma dar.

Fig. I.

Die tiefste Zellenreihe des Rete Malpighi zeigt, wie bereits erwähnt, Zylinderzellenform; aus ihr, sowie aus der nächst höheren Zellreihe, gehen durch indirekte Zellteilung die Zellen des Rete Malpighi hervor. (Fig I a.) Durch nachrückende Zellen immer höher hinaufgeschoben, machen sie folgende Veränderungen durch: In ihrem Protoplasma treten mit Hämatoxylin stark färbbare Körner auf, deren Substanz Waldeyer als „Keratohyalin“ bezeichnet hat. Nach diesen Körnern bezeichnet man diesen aus 1—3 Zellreihen bestehenden Teil des Rete Malpighi auch als Stratum granulosum. (Fig. I b.).

Nach Rabl werden nun beim weiteren Hinaufrücken der Zellen die den Kern umlagernden Keratohyalinkörner weicher, nehmen die Konsistenz eines fetten Öles an, fließen zusammen, erfüllen die ganze Zelle mit einer stark glänzenden, sich nicht mehr mit Kernfärbemitteln färbenden Substanz; diese Substanz färbt sich mit Osmium schwarz und wird als „Eleidin“ bezeichnet. Die Zelle selbst ist in das Stratum lucidum gerückt. (Fig. I c.)

Mittlerweile hat sich der Zellkern homogenisiert und ist zu einem linsenförmigen Körper geschrumpft. Gelangt nun die Zelle über das Stratum lucidum hinaus, so bildet sich an ihrer Peripherie ein Häutchen, das gegen chemische Reagentien, wie Laugen, Säuren, Verdauungsflüssigkeit, äußerst widerstandsfähig ist: der periphere Teil der Zelle ist verhornt. (Fig. I d.) Wie dieser chemiche Vorgang vor sich geht, ob das Keratohyalin mit der Verhornung in Zusammenhang steht, ist heute noch nicht aufgeklärt. Der Kern der Hornzelle nimmt keine Färbung mehr an und erscheint als Kernschatten. Hingegen ist nach Rabl in der Hornschichte die Protoplasmafaserung noch erhalten.

II. Kutis.

Das Gewebe der Kutis wird gebildet durch zwei ihrer Natur nach verschiedene Faserarten, durch kollagenes und elastisches Bindegewebe. Schon an ungefärbten Präparaten durch den starken Glanz erkennbar, läßt das elastische Fasernetz sich am besten durch saures Orcein zur Darstellung bringen (Unna, Tänzer), während das kollagene Bindegewebe eine besondere Affinität zu Säurefuchsin zeigt (Rotfärbung des Kollagens nach van Gison).

Diese beiden Faserarten bilden nun ein gegenseitig sich durchflechtendes Maschenwerk, das sich nach der Dicke der Fasern und nach der Feinheit der Maschen wieder in zwei, allerdings nicht scharf voneinander getrennte Schichten einteilen läßt: *a)* in die Pars papillaris (den Papillarkörper) und *b)* in die Pars reticularis oder Cutis propria.

a) Die Pars papillaris, der Papillarkörper, besteht aus einem Geflecht feinerer kollagener und elastischer Fasern und ist reich mit Gefäßen versorgt, weshalb Kromayer vorschlägt, sie als „Gefäßhaut" zu bezeichnen. Sie sendet nach aufwärts die Kutispapillen, wärzchenartige Emporwölbungen der Kutis, welche aus einem feinen Geflechte elastischer und kollagener Fasern bestehen und, je nachdem, ob sie eine Kapillarschlinge oder ein Nervenendorgan enthalten, als Gefäß- oder Tastpapillen bezeichnet werden. Diese Papillen sitzen der Kutis nicht in gleicher Höhe auf, sondern die Kutis zeigt leistenartige Erhebungen, welchen eine Anzahl von Papillen in gleicher Höhe aufsitzt. Diese Leisten sind durch tiefere Einsenkungen voneinander getrennt. Indem sich nun in diese Einsenkungen die Epidermis nach abwärts senkt, entsteht, von der Oberfläche aus gesehen, eine Hautfurche und zwischen zwei Hautfurchen ein elevierter Anteil, Hautriff. Diese Hautfurchen sind in der Hohlhand fast gleichmäßig tief und auf der Höhe der gleichmäßig hohen Hautriffe münden die Schweißdrüsen. Die Furchen laufen daselbst meist parallel und bilden an manchen Stellen (Fingerbeere) konzentrische Kreise. Am übrigen Körper ist diese Anordnung nicht so regelmäßig, weil die Furchen nicht gleichmäßig tief sind, sondern auf eine seichtere Furche eine tiefere folgt, die nach dem Vorschlage von Blaschko und zum Unterschiede von den Hautfurchen als Falte bezeichnet wird. Indem diese Furchen durch Querfurchen durchschnitten werden, bilden sich zwischen diesen Linien die

winkelig begrenzten Hautfelder, die je nach der Körperregion verschiedene Größe und Deutlichkeit zeigen.

Endlich finden sich an Stellen, wo die Haut einer häufigen Knickung ausgesetzt ist, offenbar durch Zug der Faszie oder Aponeurose sehr tiefe Furchen, wie z. B. an den Beuge- und Streckseiten der Gelenke. Meist in den tiefen Furchen, also in der Blaschko'schen Falte, liegen feine Grübchen, die Poren, die den Ausmündungsstellen der Talgdrüsen, dem Austritte der Lanugohaare, mit einem Worte, den Follikeln entsprechen und für die Pathologie einen wichtigen Anteil des oberflächlichen Hautbildes darstellen.

b) Pars reticularis. Ohne gegen die Pars papillaris eine scharfe Grenze zu zeigen, besteht die Pars reticularis aus dickeren kollagenen und elastischen Faserbündeln, denen seitlich der Kern angelagert ist. Dieselben verlaufen in schiefer Richtung von unten nach oben und durchkreuzen sich mit Fasern, welche in der entgegengesetzten Richtung verlaufen, wodurch rhomboide Polygone zu stande kommen. Die längste Diagonale der rhombischen Maschen zeigt die Spaltungsrichtung der Haut an, welche Langer für den ganzen Körper in der Weise ermittelte, daß er mit einer runden Ahle zahlreiche Einstiche in die Haut vornahm. Entsprechend dieser Spaltungsrichtung erschienen diese Einstiche nicht rund, sondern in Linien ausgezogen (Langers Spaltungsrichtungen der Haut).

III. Subkutis.

Die Subkutis stellt ein weitmaschiges Netz dar, das in seinen feinsten Maschen die Fettzellen enthält. Dieses Netz wird durch feste Membranen, die sowohl in der vertikalen Richtung von der Kutis gegen die Faszie, als auch horizontal der Oberfläche verlaufen, in Fächer geteilt. Vorwiegend in diesen Membranen verlaufen die die Haut versorgenden Gefäße; in der Fettzelle selbst ist je nach der Größe des Fettropfens der Zellkern mehr oder minder an die Wand gedrückt, wodurch bei Erwachsenen und großem Fettgehalte das Fettgewebe scheinbar zellarm, bei Kindern dasselbe Gewebe zellreich erscheint. In geringer Anhäufung gibt das Fett der Haut die natürliche Strammheit; das Fettwerden entspricht einer Vermehrung des subkutanen Fettes. Die senile Hautrunzelung hat ihren Grund vorwiegend in einem Schwunde des Hautfettes.

Epidermis, Kutis, Subkutis zeigen in ihrem Verhalten zueinander bedeutende Schwankungen und es sind in dieser Rich-

tung Gegensätze: die Haut der Vola manus mit mächtiger Epidermis und schmaler Subkutis und die Haut des Bauches mit dünner Epidermis und mächtigem subkutanen Fett.

Blutgefäße. Mit den bindegewebigen Septen des Unterhautzellgewebes steigen große arterielle Gefäße bis zur unteren Grenze der Cutis propria auf, biegen dort um und bilden ein flaches, horizontal ausgebreitetes Netz, tiefes Gefäßnetz. Von hier steigen einzelne senkrecht oder schräg verlaufende Gefäße durch die Kutis auf, um nach Verlust der Muscularis in der Pars papillaris wieder horizontal umzubiegen und hier ein zweites horizontal gelagertes Gefäßnetz zu bilden, Papillargefäßnetz. Von diesem Netze gehen senkrecht nach aufwärts in die Papillen Gefäßschlingen, die Papillargefäße. Als echte, nur von Endothelzellen ausgekleidete Kapillaren besitzen sie einen aufsteigenden arteriellen und einen absteigenden venösen Anteil, welch letzterer in ein superfizielles venöses Gefäßnetz führt, das wieder durch kommunizierende Äste mit dem tieferen venösen Netze in Verbindung steht. Das oberflächliche Gefäßnetz versorgt den Papillarkörper, die Pars subpapillaris; die kommunizierenden Äste, die Kutis propria, Talgdrüsen und Haartasche, und das tiefe Netz versorgt im wesentlichen von oben her das Fettgewebe, die Haarpapille mit je einer Schlinge und die Knäueldrüsen nach Art eines Wundernetzes (Spaltholz).

Lymphgefäße. Das Lymphgefäßsystem der Haut nimmt seinen wahrscheinlichen Ursprung mit einem zentral in der Papille gelegenen Lymphraum (Neumann). Bei Lymphangiektasie sieht man dieses von Endothelzellen ausgekleidete Lymphgefäß, das wahrscheinlich durch Stomata mit der Umgebung kommuniziert, in die Pars papillaris hinabreichen, woselbst die Lymphgefäße nach Art der Blutgefäße ein oberflächliches und in der Subkutis ein tiefes Netz bilden.

Nerven. Durch die Untersuchungen von Dogiel, Langerhans, Ruffini, Köllicker, Merkel, Ranvier besitzen wir jetzt folgende Kenntnisse von den Nerven der Haut: Die Nerven treten von unten her in die Haut meist mit gemischten Fasern ein und bilden in den tiefen Schichten der Kutis ein weitmaschiges Netz, von welchem direkt einige Äste, nachdem sie sich in Einzelfasern aufgelöst haben, in die Endorgane der Kutis eintreten. Andere Nervenfasern bilden in der Pars papillaris noch ein zweites weitmaschiges Netz, von welchem dann Endigungen in die Epidermis abgehen. Diese Endigungen in der Epidermis haben verschiedene Form: entweder endigt die Nervenfaser frei in der Epidermis

und kann dann bis zur Körnerschicht reichen oder sie endigt nach Merkel an den sog. Tastzellen in der Art, daß der Nerv wie eine flache Schale sich den in den tieferen Zellreihen gelegenen Zellen anlegt.

Bezüglich der Innervation der Kapillaren weiß man bis jetzt so viel, daß marklose Fasern dicht an dieselben herantreten und daselbst mit kleinsten knopfähnlichen Verdickungen am Kapillarrohre endigen.

Die oben erwähnten, in der Kutis gelegenen Endorgane sind folgende:

1. Krause'sche Endkolben stellen von einer bindegewebigen Hülle umgebene Nervenknäuel dar, die durch Teilung und Schlängelung einer marklosen Nervenfaser entstehen. Von diesen Knäueln ausgehend, will Dogiel noch frei in der Epidermis endigende Fasern beobachtet haben.

2. Meißner'sche Tastkörperchen. Die ursprünglich markhaltige Nervenfaser verliert beim Eintritte in das Körperchen ihr Mark, teilt sich in Äste, welche den sog. Innenkolben des Tastkörperchens in Spiraltouren senkrecht zur Achse des Körperchens umziehen. Nach außen ist das Körperchen von einer Fortsetzung des Perineuriums begrenzt.

3. Vater-Pacini'sche Körperchen sind 1—4 Zentimeter lange, im Unterhautzellgewebe gelegene, aus zwiebelschalenartig angeordneten Bindegewebshüllen bestehende Körperchen. Ein markhaltiger Nerv tritt an der einen Seite ein, verläuft nach Verlust des Markes in der Achse des Körperchens und endigt am anderen Ende mit 2—3 knöpfchenartigen Anschwellungen.

Muskulatur. In der Haut des Skrotums, in der Brustwarze, finden sich glatte Muskelfasern in flächenhafter Ausbreitung. In der übrigen Haut besteht die Muskulatur vorwiegend aus den Arrectores pili, walzenförmigen Muskelbündeln, welche sich schräg an dem bindegewebigen Haarbalge inserieren, dann von innen unten nach oben außen verlaufen und im Papillarkörper fächerförmig enden.

Haare. Man unterscheidet:

1. Langhaare (Haare des Kopfes, Bartes, der Achselhöhle und der Geschlechtsteile).

2. Borstenhaare (Augenbrauen, Wimpern, Haare des Naseneinganges und des Gehörganges).

3. Wollhaare (an den sog. unbehaarten Körperstellen).

Am Haare selbst unterscheidet man: den freistehenden Haarschaft und die in die Haut eingesenkte Haarwurzel.

Am Haarschaft unterscheidet man wieder (von außen nach innen):

a) Die Cuticula, das Oberhäutchen, besteht aus dachziegelartig übereinander gelagerten, glashellen Schüppchen. Die unteren decken die oberen, so daß die Oberfläche von der Wurzel gegen die Spitze zu gezähnt erscheint.

b) Die Haarrinde macht die Hauptmasse des Haares aus und besteht aus sog. Haarspindeln, fibrillären Körpern mit langgezogenen und geschrumpften Kernen. Sonst enthält die Haarrinde noch Pigment und Luftbläschen.

c) Das Haarmark ist der zentralste und inkonstanteste Teil des Haares und besteht aus vertrockneten und verhornten Zellen. Es fehlt an der Spitze der Haare und in den Lanugohaaren.

Die Haarwurzel zeigt am unteren Ende eine kolbige Anschwellung, die Haarzwiebel, die von unten her ausgehöhlt ist und die Haarpapille aufnimmt. Die Haarwurzel steckt im Haarbalg, welcher aus folgenden Schichten besteht:

1. Einem bindegewebigen Anteil, welcher wieder aus einer äußeren Längsfaserschicht und einer inneren Ringfaserschicht besteht. Er beginnt in der Höhe der Talgdrüsenmündung und reicht bis zur Wurzel, woselbst sich aus ihm die Papille bildet.

2. Dem epithelialen Haarbalg. Dieser zeigt je nach der Entfernung von der Oberfläche verschiedene Zusammensetzungen. Bis zur Einmündung der Talgdrüsen ist er eine einfache Einstülpung der Epidermis mit allen ihren Schichten (Horn-, Körner- und Stachelschichte); dieser Teil wird Haarbalgtrichter genannt. Von der Einmündung der Talgdrüse nach abwärts verliert sich die Horn- und Körnerschicht und es bleibt nur die Stachelschicht übrig, welche als äußere Wurzelscheide bis zur Papille nach abwärts verläuft und an dem Halse derselben mit einer einfachen Zellenlage endet. Diese äußere Wurzelscheide liegt aber nicht direkt dem Haare an, sondern unterhalb des sog. Follikelhalses; der Einmündungsstelle der Talgdrüse schiebt sich noch die innere Wurzelscheide ein. Diese endigt oben am Follikelhals mit einem zerrissenen und abbröckelnden Rande und unten seitlich an der Papille.

Sie zerfällt wieder in drei Zellagen, und zwar von außen nach innen:

1. Die Henle'sche Schicht, bestehend aus einer einfachen Lage oblonger, mit ihrer Längsachse parallel zur Achse des Haares gestellter Zellen,

2. die Huxley'sche Schicht und

3. das Oberhäutchen. Letzteres verzahnt sich mit dem Oberhäutchen des Haares zu einer festen Verbindung.

An der Haarzwiebel, welche die Haarpapille umgibt, sind diese Schichten noch nicht differenziert.

Talgdrüsen.

Die Talgdrüsen sind bei großen Haaren klein, bei Lanugohaaren groß; bei den größeren Haaren sind sie zu 2—4 angeordnet, bei den kleineren Haaren umgeben sie in größerer Anzahl den ganzen Haarbalg. Sie stellen traubenförmige Drüsen dar, deren Ausführungsgang am Follikelhals einmündet.

Die Talgdrüse geht aus einer Ausstülpung des Haarbalgepithels hervor. Sie zeigt außen protoplasmatische Zellen mit abgeplattetem Kern, gegen das Zentrum der Drüse zu treten in diesen Zellen immer mehr und mehr Fettropfen auf, so daß das Protoplasma der Zelle die Form eines durchlöcherten Wabenwerkes bekommt, bis endlich unter Zunahme des Fettes auch dieses Protoplasmanetz verschwindet, die Zelle zu fettigem Detritus zerfällt und in Form des Hauttalges zwischen Haar und Haarbalg gegen die Oberfläche ausgepresst wird.

Schweißdrüsen.

Schweißdrüsen oder Knäueldrüsen stellen tubulöse Drüsen dar, an welchen man einen sezernierenden und einen ausführenden Anteil unterscheidet. Der sezernierende Teil liegt in der tiefsten Kutislage oder an der oberen Grenze des Unterhautzellgewebes in Form eines Knäuels, welcher der Aufknäuelung eines einfachen oder geteilten Drüsenschlauches entspricht. Von diesem Knäuel verläuft der Ausführungsgang geschlängelt durch die Kutis und durchsetzt die Epidermis in schraubenzieherartigen Windungen, um in einer kleinen Vertiefung, der Schweißpore, an der Oberfläche zu enden.

Der Aufbau der beiden Anteile ist ein verschiedener. Der sezernierende Anteil besteht aus einer Reihe zylindrischer oder kubischer Zellen mit feinen Kernen und längsgestreiftem Protoplasma. Die Zellen enthalten kleine Kügelchen, welche zum Teile wahres Fett darstellen, zum Teile aber auch noch in entfetteten Präparaten nachweisbar sind und eine bedeutende Säurebeständigkeit zeigen, so daß über deren Natur und physiologische Bedeutung bis jetzt nichts Bestimmtes ausgesagt werden kann (Tschlenoff). Aus dieser anatomischen Beschaffenheit, sowie aus den Arbeiten Köllikers, Ranviers und Unnas geht

mit großer Wahrscheinlichkeit hervor, daß die Schweißdrüse im Schweiße auch Fett sezerniert.

Nach außen ist das Drüsenepithel von einer Lage glatter Muskulatur umgeben, an welche außen eine elastische Membrana propria grenzt. Der Ausführungsgang zeigt ein zweischichtiges Epithel, eine Reihe innerer Pflasterepithelien, welche mit einer Cuticula versehen ist, und eine äußere Zellenlage mit quergestellten Kernen, die bis jetzt als Fortsetzung der Muskelzellenlage gilt. Bei Eintritt in die Epidermis geht die äußere Zellreihe in die Basalzellreihe über, während die innere Zellreihe als Auskleidung des Kanales bis zur Mündung dient.

Nägel.

Die Nägel sind Horngebilde, welche die dorsale Fläche der Endphalangen von Fingern und Zehen bedecken. Der Nagel steckt in dem Nagelfalz, jener Hautfalte, welche den Nagel von der Seite und von hinten her falzartig einschließt, und liegt dem sog. Nagelbette auf. Am Nagel selbst unterscheidet man:

Den hinteren Anteil als Nagelwurzel, den vorderen als Nagelkörper.

Von dem Nagelbette selbst ist der rückwärtige Teil der wichtigere, weil von hier aus die Bildung des Nagels erfolgt, weshalb dieser Teil als Matrix bezeichnet wird. Er begrenzt sich als ein weißer, nach vorne konvexer Anteil (Lunula). Nach den Untersuchungen von Hans v. Hebra und Okamura entwickelt sich der Nagel ausschließlich aus den Matrixzellen. Die Nagelmatrix stellt ein verdicktes Rete Malpighi dar, in dessen höheren Zellenlagen Körnchen auftreten, welche nicht Keratohyalin sind und welche nach dem Verhalten gegen Säuren, Alkalien und Verdauungsflüssigkeiten echtes Keratin darstellen. Der Nagel selbst ist als die aus der Nagelmatrix gebildete Hornschichte aufzufassen.

Über Pigment der Haut bei Pigmentveränderungen.

Allgemeine Pathologie.

Primäre und sekundäre Krankheitserscheinungen.

Die Bilder der Hautkrankheiten setzen sich mit wenigen Ausnahmen aus Teilerscheinungen zusammen, die man als „Effloreszenzen" bezeichnet und ihrem Wesen nach in primäre und sekundäre unterscheidet. Die ersteren sind jene morphologischen und klinisch wahrnehmbaren Veränderungen, welche durch den pathologischen Vorgang bedingt sind; die letzteren entstehen durch Veränderungen der primären.

A. Primäre Effloreszenzen:

I. Der Fleck; II. die Quaddel; III. die Papel; IV. der Knoten; V. das Bläschen; VI. die Blase; VII. die Pustel.

B. Sekundäre Effloreszenzen:

I. Die Exkoriation; II. die Rhagade; III. die Kruste und die Borke; IV. die Schuppe; V. das Geschwür; VI. die Narbe.

A. Primäre Effloreszenzen.

I.

Der Fleck (Macula) ist eine im Niveau der Umgebung gelegene, umschriebene, mit Verfärbung der Haut einhergehende pathologische Veränderung. Flecken kommen zu stande:

1. Durch pathologische Veränderungen an den Papillargefäßen. Diese sind wieder:

a) Aktive Hyperämie mit lebhaft roter Farbe der Flecke. Hyperämische Flecke bis Fingernagelgröße bezeichnet man als Roseola, umfangreichere hyperämische Flecke werden Erytheme genannt, während man für die hyperämischen Veränderungen um andere Effloreszenzen herum die Bezeichnung Halo wählt. Flecke dieser Art verschwinden auf Fingerdruck.

b) Passive Hyperämie mit blauroter, cyanotischer Farbe der Flecke.

c) Blutungen bezeichnet man kurzweg als Purpura, bei Punktgröße als Petechien, bei Streifenform als Vibices und bei größerer Ausbreitung als Ecchymosen. Blutungen bleiben unter dem Fingerdruck bestehen. Sie sind der Ausdruck für den Austritt des Blutes aus den Gefäßen in das umgebende Gewebe. Da auch bei entzündlichen Flecken durch Schädigung der Gefäßwand Blutkörperchen austreten, so findet man nach Verschwinden der hyperämischen Erscheinungen noch als Residuum die Blutung, welche ebenso wie reine Blutung erst unter der Veränderung der Farbe von Braun in Gelb zum Verschwinden gelangt.

d) Neubildungen oder bleibende Ausdehnung der Gefäße. Sie schwinden auf Fingerdruck nicht und werden als Teleangiektasien etc. bezeichnet.

2. Entstehen Flecke durch umschriebene pathologische Veränderungen des Kutisgewebes oder durch Ansammlung pathologischer Produkte in demselben. Z. B.: Sklerodermie, Xanthom.

Hieher können auch die durch Tätowierung hervorgerufenen Flecke eingereiht werden.

3. Durch Vermehrung oder Verminderung des Pigmentgehaltes der Haut: Beispiele von fleckförmigen Pigmentierungen sind Ephiliden, Chloasma, Pigmentmäler, für Depigmentierung Vitiligo-Leukodermä, Albinismus.

II.

Die Quaddel verdankt ihre Entstehung einem umschriebenen, meist flüchtigem Hautödem. Ihr voraus geht ein hyperämischer Fleck, dessen Zentrum in dem Maße abblaßt, als sich der Fleck über das Niveau erhebt. Anfangs noch von einer hyperämischen Zone umgeben, kann auch diese vollständig schwinden, und es bleibt nur die weiße, porzellanartige Quaddel zurück. Da sich die Quaddel mit einer aktiven Hyperämie einleitet und der Austritt serösen Exsudates oder Transsudates eine vorübergehende Schädigung der Gefäßwände voraussetzt, so ist nach Kromayer und Török die Quaddel anatomisch als eine seröse Entzündung aufzufassen. Der Mangel zelligen Exsudates erklärt deren rasche Resorptionsfähigkeit.

Das Ödem betrifft vorwiegend die Cutis propria und führt zu einer Kompression der Papillargefäße, wovon wohl vorwiegend die wachsartige Farbe der Quaddel herstammt.

Zwischen entzündlichem Fleck und Quaddel gibt es zahlreiche Übergänge. Wenn bei Erweiterung der Gefäße neben

zelligem Exsudat auch reichlich Serum austritt, so erhebt sich der hyperämische Fleck über das Niveau, wird infolge der Kompression der Papillargefäße mehr gelbrot und juckt. (Urticarielles Erythem.)

III.

Unter Papel, Knötchen verstehen wir solide, längere Zeit bestehende Erhebungen über das Hautniveau. Die Größe, Form, Oberfläche und Konsistenz der Knötchen ist eine außerordentlich verschiedene. Papeln entstehen im allgemeinen:

a) durch Entzündung, und zwar entgegen der Quaddel vorwiegend durch zellige Exsudation und Proliferation (z. B. Lues papulosa);

b) durch Anhäufung von Epidermismassen, entsprechend den Follikelmündungen (Lichen pilaris, Keratosis follicularis);

c) durch Sekretanhäufung in den Talgdrüsen (Milium);

d) durch Neubildungen.

IV.

Knoten sind kompakte, derbe, erbsen- bis haselnußgroße, erhabene pathologische Formationen. Sie sind größer als die Papel, sitzen oft tiefer in der Kutis und zeigen daher schlechtere Begrenzung. Die Bezeichnung „Tuberkulum", sowie der Ausdruck „Phyma" für größere Knoten werden heute vorwiegend durch die Beschreibung ersetzt.

V.

Das Bläschen (Vesicula) und

VI.

Die Blase (Bulla) sind bis linsengroße (Vesicula) oder bis faustgroße (Bulla) Epithelabhebungen mit klarem oder opakem Inhalt. Sie zeigen anatomische Verschiedenheiten je nach ihrem Sitze und nach ihrem Inhalt.

Nach dem Sitze unterscheiden wir hauptsächlich zwei Formen: die subepidermoidale und die intraepidermoidale Blase.

a) Die subepidermoidale Blase hat zur Decke die gesamte Epidermis, zur Basis den denudierten Papillarkörper. Sie entsteht durch Lösung der Verbindung zwischen Kutis und Epidermis und ist vorwiegend Folge einer exsudativen Entzündung im Papillar-

körper. Das aus den Gefäßen austretende Exsudat findet zwischen den Kutisfasern keinen Platz mehr und bildet an der Stelle des geringsten Widerstandes die Blase. Dafür spricht die häufige Blasenbildung bei superfiziellen Entzündungen, wie Erythema multiforme, Pemphigus etc.

Bei tiefer sitzenden Entzündungen kommt es zur Blasenbildung durch mechanische Rückstauung des Serums oder durch Übergreifen der Entzündung auf den Papillarkörper, z. B. Erysipel, Phlegmone.

Die Blase enthält anfänglich reines Serum mit einigen eosinophilen Zellen, später treten immer mehr neutrophile Leukozyten durch die Epidermis in den Blasenraum, der Inhalt wird milchig weiß, endlich eitrig gelb. Mittlerweile erfolgt von stehengebliebenen Resten der Epidermis, Schweißdrüsenausführungsgängen, Follikelepithel neue Überhäutung der Blasenbasis. Die Blasendecke reißt ein, der Blaseninhalt trocknet zur eitrigen Borke ein und fällt nach Bildung der neuen Epidermis und Hornschicht ab.

Während die subepidermoidale Blase höchstwahrscheinlich durch Exsudation aus dem gesamten oberflächlichen Gefäßnetz entsteht, bildet sich

b) die intraepidermoidale Blase vorwiegend durch Reize, welche die Haut von oben und außen her treffen, wodurch die Papillargefäße in von der Spitze gegen die Tiefe zu abnehmender Intensität in stärkerem Maße getroffen werden, als das gesamte oberflächliche Gefäßnetz. Entsprechend der Schädigung der Gefäßwand ist auch die Exsudation aus den Papillargefäßen eine stärkere, als aus dem subpapillaren Gefäßnetze. Das austretende Serum wird durch die Intercellularspalten der Epidermis aufgenommen wobei der nicht abgehobene Retezapfen die Verbindung mit der Kutis aufrecht erhält. Die Intercellularräume werden erweitert, die Intercellularbrücken auseinandergezogen, die Epithelzelle wird ödematös, quillt auf, zeigt schlechtere Färbung der Kerne und Vakuolenbildung im Protoplasma. Endlich sammelt sich die Flüssigkeit an irgend einer Stelle zur Blase an, in die Länge gezogene Zellstränge bilden Septen und Zwischenwände neben benachbarten Blasen, wodurch die scheinbare vielkämmerige intraepidermoidale Blase entsteht, die allerdings auch da und dort bis zur Kutis reichen kann. Die intraepidermoidale Blase kann gelegen sein: im Rete Malpighi oder unter der Hornschicht (subkorneal). Sie findet sich vorwiegend bei Ekzem, Impetigo contagiosa, Combustio, arteficieller Dermatitis, Herpes tonsurans etc.

Außer dem Orte der Exsudation sind noch andere Momente für das Entstehen, für die Form, den Füllungszustand der Blase von Bedeutung, so nach Weidenfeld der Druck des Exsudates, die primäre Schädigung des Epithels, die sich bei den intraepidermoidalen Brandblasen ausspricht, endlich jene Veränderungen der Epithelzelle, die Weigert als diphtheroide Entartung beschrieben hat und die auch klinisch in einer Derbheit, Härte, Dellung des ganzen Blasengebildes sich ausdrückt und in der Variolapustel, Vaccine in der Zosterblase ihren Typus besitzt. Als Inhalt kann die Blase enthalten: Serum, Blut, Schweiß u. s. w.

VII.

Die Pustel. Auch sie kann intra- und subepidermoidal sitzen. Im ersten Falle stellt sie eine umschriebene Ansammlung von Leukozyten dar, die, aus den Kutisgefäßen stammend, in die Epidermis eingedrungen sind und hier in verschiedener Menge mit oder ohne Beziehung zum Follikel eine Ansammlung bilden. Im zweiten Falle ist sie eine Abhebung der gesamten Epidermis, welche Eiter enthält.

Sie entsteht als primäre Pustel durch Eindringen von Eitererregern entweder aus einem entzündlichen Knoten oder durch chemotaktisch angelockten Eiter bei Vorhandensein von Eitererregern in einem präformierten Raume, z. B. Follikeltrichter.

Sie kann aber auch sekundär hervorgehen aus einer vorher serösen Blase dadurch, daß bei längerem Bestande derselben durch die Epidermis Leukozyten in den Blasenraum eintreten. Hier kann die chemotaktische Wirkung bereits in den Blasenraum eingedrungener Eitererreger in Betracht kommen, es kann aber die Umwandlung des serösen Exsudates in ein eitriges auch ohne Bakterienwirkung vor sich gehen, indem sich einfach eine seröse Entzündung zur zelligen fortentwickelt (Kreibich).

B. Sekundäre Effloreszenzen.

I.

Exkoriationen sind Substanzverluste der Epidermis, deren Aussehen von ihrer Tiefe abhängt. Führt man mit einer Nadel auf der Haut einen leichten Strich und exkoriert damit nur die Hornschichte, so erscheint der Strich weiß, trocken und die Lupe zeigt rechts und links vom Strich geworfene Hornzellen.

Der geführte Strich ist von einem hyperämischen Hof umgeben, dem in gleicher Breite ein anämischer Streifen vorausgeht. Die gleichen Zirkulationsveränderungen treten auch ein, wenn man mit der Fingerbeere über die Haut streicht. Auf einen blassen anämischen Streifen folgt in der Breite der Berührung eine hyperämische Linie.

Bewirkt man bei etwas stärkerem Druck der Nadel eine Exkoriation, die bis in das Rete Malpighi reicht, so zeigt die Lupe zu beiden Seiten wieder losgerissene Hornzellen, in der Tiefe aber das saftige, feuchte Rete Malpighi. Bei noch weiter verstärktem Drucke gelangt die Nadel durch die Epidermis hindurch auf den Papillarkörper und zerreißt die prominenten Schlingen der Papillargefäße. Der Kratzeffekt blutet mit entsprechend zahlreichen Blutpunkten, die zu Blutborken eintrocknen, verbunden durch die Exkoriation des Rete Malpighi; oder das Blut fließt in die exkoriierte Furche und trocknet zu einem gleichmäßig rotbraunen Strich, zur streifenförmigen, blutigen Exkoriation ein. Durch die Epithelregeneration und Bildung einer neuen Hornschicht wird die Blutborke abgehoben, und die Stelle würde vollständig zur Norm zurückkehren, wenn nicht der aus der Blutung stammende Blutfarbstoff durch längere Zeit in der Kutis liegen bleiben würde und hier zu einer streifenförmigen Pigmentation Veranlassung gäbe.

Die rundumschriebene Exkoriation setzt bei der Schwierigkeit, mittels des kratzenden Fingers in die normale Haut einzudringen, gewöhnlich voraus, daß die betreffende Stelle über das Niveau der Umgebung hervortritt und durch die krankhafte Veränderung in seiner normalen Beschaffenheit beeinflußt erscheint. Ein typisches Beispiel hiefür ist die durch den Insektenstich verursachte Quaddel. Die Größe der Exkoriation ist wieder vorwiegend abhängig von der Größe der Quaddel oder der krankhaften Veränderung überhaupt (große Exkoriationen bei Pediculi vestimentorum).

Nach Bildung der neuen Hornschicht fällt die Blutborke ab und es bleibt noch lange Zeit eine hyperämische Stelle zurück, die sich peripher mit Pigment umgibt, während der zentrale Anteil weiß, narbig verändert ist, wenn auf eine Strecke hin der Papillarkörper durch den kratzenden Finger zerstört wurde. Verliert sich das Pigment, so bleibt nur der weiße narbige Fleck zurück (Prurigo). Wird die Exkoriation infiziert, so bildet sich die hämorrhagische Borke in eine eitrige um.

II.

Rhagaden stellen Einrisse in die krankhaft veränderte Haut dar, an Stellen, wo dieselbe einer starken Dehnung, Zerrung ausgesetzt ist. Rhagaden reichen entweder in die Epidermis, — nässende — Rhagaden oder bis in die Cutis, — blutende — Rhagaden. Rhagaden finden sich vorwiegend im Mundwinkel, an den Nasenflügeln, Analgegend, überhängenden Mammis etc.

III.

Krusten sind Krankheitsprodukte, die durch Eintrocknen von Serum, Blut oder Eiter entstehen. Soweit die Krusten nicht aus eingetrocknetem Blaseninhalt bestehen, bilden sie sich über der Haut dann, wenn die normale Hornschicht fehlt. Sie sind gelb, honigartig durchscheinend, wenn sie aus eingetrocknetem Serum, milchiggelb, undurchscheinend, wenn sie aus Eiter hervorgehen, braunrot, wenn sie sich aus Blut oder blutigem Serum durch Eintrocknen bilden, wobei aber ihre Farbe noch vielfach verändert wird durch das Alter, durch von außen eindringende Bestandteile u. s. w. Dachziegelartig übereinandergehäufte, zentral dickere, peripher dünnere Borken bezeichnet man als Rupia.

IV.

Schuppen sind zur Abstoßung gelangende Hornschichtselemente. Normalerweise erfolgt eine fortwährende Abschuppung der Epidermis, deren Intensität innerhalb physiologischer Grenzen bedeutende Schwankungen zeigt. Infolge angeborener Anomalie kann die Funktion der Epidermis, Hornschichte zu bilden, abnorm gesteigert sein (Hyperplasie), oder diese Eigentümlichkeit kann ohne entzündliche Erscheinungen im Verlaufe des Lebens an verschiedenen Stellen erworben werden (Hypertrophie).

Sprechen einerseits die wahrnehmbare rasche Erneuerung der Schuppen, das Zurücktreten und die Verschmächtigung des Rete Malpighi, z. B. Ichthyosis für eine wirkliche und reelle Hornschichtsvermehrung, so liegt andrerseits der Grund für die nicht entzündlichen, pathologischen Hornschichtsvermehrungen, die wir als Hyperkeratose bezeichnen, wohl vorwiegend in einer abnorm festen Verbindung der Hornzellen mit einander und mit dem darunter gelegenen Rete Malpighi, eine Verbindung, die möglicherweise durch die Intercellularbrücken, deren Übergehen in die Hornschicht Kabl nachgewiesen hat, bedingt ist.

Im Gegensatze zu den nicht entzündlichen Hyperkeratosen steht die als Parakeratose zu bezeichnende Verhornung, die als eine Folge der Entzündung des Papillarkörpers anzusehen ist. Infolge dieser Entzündung tritt stärkere Durchfeuchtung und gesteigerte Funktion der Epithelzellen auf. Dieselbe äußert sich in einer starken Hornschichtsbildung. Diese Hornschicht unterscheidet sich aber von der normalen durch mangelhafte Verhornung, Erhaltensein der Kernfärbung, wozu noch häufig entweder eine Vermehrung oder Fehlen des Keratohyalins kommt.

Die anatomische Nomenklatur findet noch ihre Ergänzung durch die Bezeichnung Akanthose (Unna), unter welcher wir eine Verbreiterung der Retezapfen und der Kutispapillen verstehen. Dieser Zustand ist meist eine Folge der Entzündung in der Kutis. Doch verrät sich hier eine gewisse Selbständigkeit der Epidermis, indem Akanthosis sich auch bei geringer oder fehlender Entzündung findet (Akanthosis nigricans). Klinisch zeigt sich diese anatomische Beschaffenheit durch ein starkes Hervortreten des Hautreliefs.

V.

Geschwüre sind Substanzverluste der Kutis ohne Tendenz zur Heilung und gehen aus dem Zerfall pathologischer Gewebe hervor. Als Substanzverluste der Kutis und des Papillarkörpers können sie nur unter Narbenbildung zur Ausheilung gelangen.

VI.

Unter Narben verstehen wir eine Bindegewebsneubildung, welche einen Defekt der Kutis ersetzt. Verlust der Epidermis allein führt zu keiner Narbe, weil sofort die umgebende Epidermis sich über den entstandenen Defekt hinwegschiebt (Überhäutung nach Pemphigusblasen). In der Regel bildet sich schon nach Verlust des Papillarkörpers eine Narbe aus. Das junge Epithel zeigt zwar Andeutungen von Retezapfen, gewöhnlich aber zieht die Epidermis glatt über die Narbe hinweg und die Stelle bleibt pigmentlos.

Aus der anatomischen Beschaffenheit der Narbe ergeben sich gewisse klinische Charaktere. Die Narbe besitzt keine Hautfelderung, weil ihr der Papillarkörper fehlt. Nicht selten ist eine Narbe prominent und flacht sich mit der Zeit ab, wenn sich aus dem zellreichen, jungen Bindegewebe ein zellarmes, faseriges entwickelt. Sehr oft bleibt die Narbe eleviert (Keloid). Die frische Narbe ist rötlich, weil die Epidermis dünn und infolgedessen transparent ist und einen geringen Druck auf die Papillargefäße aus-

übt. Die Narbe ist glänzend, ebenfalls wegen der Dünne der Epidermis. Die ursprüngliche rote Farbe wird allmählich weiß und bleibt dann weiß, weil ihr das Hautpigment fehlt. Die Narbe erscheint haarlos, wenn die Destruktion die Haarpapille getroffen hat, und fast ausschließlich drüsenlos, weil diese Gebilde sehr rasch veröden.

Die Narbe zeigt die Form des erkrankten Herdes, aus dem sie hervorgegangen ist (serpiginöse Narbe nach Lues, gruppierte Zosternarben). Sogenannte gestrickte Narben oder brückenförmige Narben entstehen durch an der unteren Fläche erfolgende Überhäutungen unterminierter Ränder oder gleichwertiger Hautbrücken. Sie sind in hohem Grade charakteristisch für Tuberkulose.

Außer im Anschlusse an Substanzverluste und Ulcerationen können Narben auch entstehen durch entzündliche Prozesse, wo ohne Ulceration der Oberfläche das normale Kutisbindegewebe narbig umgewandelt wird. Der klinische Sprachgebrauch bezeichnet Narben dieser Art als atrophische. Sie finden sich vorwiegend bei Lupus erythematodes, Ulcus rodens, Sklerodermie, Lues gummosa etc.

Allgemeine Diagnostik.

Noch bevor uns die eingehende Betrachtung der Effloreszenzen die Architektur der Erkrankung zeigt, berücksichtigt die Diagnose folgende Momente:

I.

Farbe.

Die meisten Hauterkrankungen sind Entzündungen, deren klinisch deutlichstes Symptom die Hyperämie ist. Jenes lebhafte Rot nun, welches entsteht bei akuter Entzündung infolge Ausdehnung der Papillargefäße kann als Grundton für die Beurteilung der Farben dienen, welche sich aus diesem Grundton bilden, zum Teil durch die Dauer der Entzündung oder durch andere Momente, welche im Erkrankungsprozesse selbst gelegen sind. Diese Veränderungen des Grundtones kann man am besten in Form von Farbenmischungen wiedergeben, welche Farbennuancen gewöhnlich so typisch eingehalten werden, daß sie sich annähernd in folgendes Schema bringen lassen:

Rot = Farbe der reinen akuten entzündlichen Gefäßausdehnung, je nach der Intensität von blaß- bis hellrot. Beispiele: Akute Exantheme, Morbillen, Rubeola, Scarlatina, Erysipel, Copaivabalsam-Erythem u. s. w.

Kommt es im Verlaufe der Entzündung zu stärkerem Ödem und nachträglicher Kompression der ursprünglich ausgedehnten Gefäße, so wird die Farbe **rot + gelb**: Urticarielles Erythem, Urticaria. Der Farbenton Rotgelb tritt auch auf bei Pityriasis rosea und hat hier seinen Grund in einer gelblichen Pigmentation, welche nach der Entzündung zurückbleibt. Auch aufgelagerte seborrhoische Schuppen oder verdickte Hornschicht können diesen Farbenton hervorbringen. Beispiele: Eczema seborrhoicum, Clavus, Psoriasis guttata, Pityriasis lichenoides, wobei in beiden letztgenannten Affektionen sich das entzündliche Rot in Orange umbildet.

Rot + blau. Dieser Farbenton tritt auf, wenn die aktive Hyperämie in die passive übergeht, und man findet ihn charakteristischerweise bei Erythema multiforme, Herpes iris. Fast die

gleiche Nuance findet sich (wie bei Erythema multiforme neben ziegelroten Flecken) auch bei Perniones, Lupus erythematodes an den Händen, seltener bei dem etwas lebhafter roten Lupus erythematodes im Gesichte, bei welchem nur die atrophischen Stellen diesen Farbenton annehmen. Dieser Farbenton zeigt sich ferner in typischer Weise bei Lichen ruber planus, hier allerdings mit opaleszierenden Erscheinungen, während er wieder ganz charakteristisch ist für das Erythema nodosum und in gewissem Grade allen Effloreszenzen zukommt, die an den unteren Extremitäten sich lokalisieren, woselbst die Blaufärbung durch die Stase bedingt ist. Endlich gehören wegen der Farbe hieher das Antipyrin-Exanthem, Taches bleu, die circumskripte Hautatrophie, frisch entstandene Striae atrophicae, zerkratzte Effloreszenzen nach Abfallen der Borken bei Prurigo, Lichen urticatus, Pusteln nach Entleerung des eitrigen Inhaltes bei Sykosis Acne etc.

Rot + braun, als Farbe langsam sich anbildender Entzündungen von subakuter oder chronischer Dauer. Dieser Farbenton ist typisch für Psoriasis, chronisches Ekzem, Lichen ruber acuminatus, Acne rosacea, Pityriasis rubra, Mycosis fungoides.

Rot + Braun: Lupus, Bromakne.

Rot + schwarz + Braun. Diese sich ziemlich gleichmäßig aus Rot und Braun zusammensetzende Farbe wird durch eine geringe Beimengung von Schwarz in ihrer Helligkeit herabgesetzt, wodurch nach dem geläufigen Vergleiche ein schmutziges Rotbraun, die Farbe des Westphäler Schinkens entsteht, die Farbe der Lues. Mit Ausnahme des kleinpustulösen Syphilids, welches als lebhaft rotes, akneähnliches Knötchen entsteht und auch nach Ausbildung der Pustel oft noch diesen helleren Farbenton behält, ist diese Farbe charakteristisch für sämtliche Krankheitsprodukte der Lues.

rot + Braun (Bronzefarbe): Lepra tuberosa und maculosa, bei letztere gleichsam in dünnerer Schicht aufgetragen.

Braun. Hier fehlt das hyperämische Rot, denn die Prozesse, die diesen Farbenton zeigen, sind keine Entzündungsprozesse mehr, sondern echte Pigmentationen oder Blutungen: Ephiliden, Pigmentmäler, Chloasma, Pigmentationen nach Entzündungen, Urticaria pigmentosa, Purpura, Psorospermosis.

Schwarz in allen möglichen Abstufungen gegen braun und blau zu: melanotische Tumoren, Naevi, Cavernome, Akanthosis nigricans.

Acutes Entzündungsrot

Acute Exantheme, Erytheme, acute bacteritsche Efflorescenzen, Sycosis, Impetigo simplex Imp conta, giosa, Pemphigus, Erysipel, Acne, Furunkel, Zoster, etc.

Urticaria, urticarielle Erytheme Phlegmone, Eczem mit hochgradig. Oedem, Pityriasis rosea, Eczema seborrh, Psoriasis acut, Verdickte Hornschichte.



Passive Hyperaemien, Eryth. multiforme, Perniones, Lupus eryth, Lichen ruber planus, Hautatrophie, Tâches bleues.



Subacute Entzündungen, Psoriasis, chronisches Eczem, Lichen rub. acumin. Acne rosacea, Pityriasis rubra.



Lupus, Bromacne.

Lepra.



Lues.

Erythema nodosum, Sarcoma haemorrh. Scrophuloderma, Purpura rheumat.



Pityriasis versicolor, Erythrasma.

Naevus, Pigmentationen.

L. th. Anst. v. Th. Bannwarth, Wien

Verlag von Moriz Perles, k.u.k. Hof-Buchhändler in Wien

Gelb—gelbbraun: Xanthom, Pityriasis versicolor, Erythrasma.

Rot+Blau+Braun: Sarkoma haemorrhagicum, Pernio, Angiokeratoma, Skrophuloderma, Purpura rheumatica.

II.

Das Alter.

Das Alter der Erkrankung wird sich, abgesehen von den schon erwähnten Farbennuancen, durch das gleichzeitige Vorhandensein ihrem Alter nach verschiedener Effloreszenzen verraten, z. B. Blasen, Pusteln, Krusten, Schuppen, sowie durch solche Veränderungen, die zu ihrem Zustandekommen erfahrungsgemäß längere Zeit beanspruchen, so z. B. Schuppenbildung, Pigmentationen, Verdünnung der Haut, Verdickung der Hornschicht, Narben, tiefe Geschwüre u. s. w.

III.

Ist die Erkrankung eine juckende oder nicht juckende?

Setzt man voraus, daß sich niemand ohne Ursache Exkoriationen beibringt, so sind Exkoriationen, streifenförmige oder umschriebene Kratzeffekte, blutige Borken oder solchen entsprechende Pigmentationen als ein Zeichen des juckenden Charakters der Erkrankung anzusehen und man kann sofort nach diesem Symptom die Erkrankungen in zwei Gruppen einteilen: in juckende und nicht juckende Erkrankungen, wobei aber bemerkt werden soll, daß nicht jede juckende Affektion unbedingt zu Exkoriationen führt, wie z. B. Urticaria, Pruritus, Lichen ruber planus.

A. Juckende Erkrankungen.

Urticaria, Urticaria chronica, Urticaria infolge Einwirkung von Parasiten, Lichen chronicus simplex, Lichen urticatus, Prurigo, Ekzem, Pruritus, Scabies, Lichen ruber planus; ab und zu Pemphigus, Dermatitis herpetiformis, Perniones.

B. Erkrankungen, welche für gewöhnlich nicht jucken, wobei, allerdings selten, Ausnahmen vorkommen.

Als solche seien erwähnt: Jucken bei Psoriasis, juckendes papulöses Syphilid. Hieher würden ferner noch jene Erkrankungen gehören, welche unter den juckenden nicht erwähnt sind.

IV.

Anordnung der Effloreszenzen zueinander.

Effloreszenzen finden sich auf der Haut vereinzelt (solitär), zerstreut (dispers), zusammengedrängt (aggregiert, konfert), in Kreisform gestellt (annulär, circinär). Die Kreisform kann ferner auch durch zentrale Abheilung, Abblassung einer kreisförmigen Effloreszenz entstehen. Konfluieren kreisförmige Effloreszenzen und decken sie sich mit einem Teile ihres Inhaltes, so ist der konfluierte Herd nach außen durch eine bogenförmige Linie begrenzt, wobei die Größe der einzelnen Bogensegmente von der Größe der Effloreszenzen abhängt (gyratus).

V.

Lokalisation.

Der Lokalisation nach teilen sich:

a) die Erkrankungen in solche, bei denen vorwiegend die Streckseiten befallen sind: Psoriasis, Prurigo, Erythema multiforme, Lichen urticatus, Scabies, Ichthyosis und solche, bei denen die Beugeseiten häufiger Effloreszenzen aufweisen: Lues, Lichen planus, Ekzem, wobei wieder in beiden Gruppen Ausnahmen vorkommen, z. B.: rezidivierendes Erythema multiforme der Hohlhände oder Psoriasis an den Beugeflächen, kleinpapulöses Syphilid an den Streckseiten der Extremitäten;

b) Lokalisation an einer umschriebenen Körperstelle spricht häufig für eine an dieser Stelle einwirkende Schädlichkeit, z. B.: Pediculi vestimentorum, Pediculi capitis, nässendes Ekzem der Achselhöhle, der Genitalgegend, Ekzem der Hände, Ekzem über varicösen Venen u. s. w.

Als Gegensatz zur lokalisierten Erkrankung können Affektionen mit über den Körper gleichmäßig verteilten Effloreszenzen gelten, wobei auch noch oft zu erkennen ist, ob sich die Erkrankung, wie z. B. Pityriasis rosea, gleichsam schubweise über den Körper ausgebreitet hat oder ob sofort gleichzeitig auf dem ganzen Körper Effloreszenzen auftreten, wie bei den auf dem Wege der Blutbahn sich verbreitenden Exanthemen; bei den letzteren macht sich dann noch der Einfluß der Langer'schen Spaltungsrichtungen in der Weise geltend, daß runde Effloreszenzen nach diesen Richtungen zu Ellipsen ausgezogen werden;

c) für viele Erkrankungen ist eine symmetrische Anordnung typisch, so für Psoriasis, Ekzem, Lichen planus, Erythem, Scabies.

VI.

Von großer Wichtigkeit für die Diagnose ist endlich die Beurteilung des anatomischen Sitzes der pathologischen Veränderung in der Haut. Jede Effloreszenz wird deutlicher und schärfer konturiert in Erscheinung treten, je oberflächlicher sie lokalisiert ist, also je weniger undurchsichtige Schichten über ihr liegen. So sind Hyperämien des Papillargefäßnetzes scharf umschrieben (z. B. Erythema multiforme) im Vergleich zu Hyperämien im tiefen Gefäßnetz (Phlegmone). Das Gleiche gilt von Infiltraten, wobei steil abfallende Ränder für superfizielle Erkrankungen (Ulcus rodens), verschwimmende Konturen für runde, tief in der Kutis sitzende Effloreszenzen charakteristisch sind (Erythema nodosum, Lupusknötchen). Von Bedeutung ist endlich die vorwiegende Lokalisation um die Hautfollikel, die wir kurzweg als »follikulär« bezeichnen. Diese Lokalisation zeigt entweder direkt an, daß die Erkrankung vom Follikel ausgeht (Acne vulgaris), daß sich die Erkrankung wegen einer besonderen Hautbeschaffenheit um die Follikel lokalisiert (follikuläres, seborrhoisches Ekzem) oder sie ist für die betreffende Erkrankung eigentümlich, z. B. Lichen ruber acuminatus, Lichen scrophulosorum, Eczema papulatum). Die Cutis anserina zeigt physiologisch, der Lichen pilaris pathologisch den Typus dieser Lokalisation.

Spezielle Pathologie.

Zirkulationsstörungen.

Wir reihen hier ein: Hyperämie, Anämie und Aufhören der Zirkulation mit konsekutiver Nekrose der Haut.

Hyperämie.

Stellt man sich das Gefäßsystem der Haut als einen einzigen Schlauch dar, so läßt sich aus physiologischen und pathologischen Erscheinungen schließen, daß der ganze Schlauch, obwohl er in der Mitte der Cutis propria seine Ringmuskulatur verliert und von dort nach aufwärts rein kapillaren Charakter besitzt, unter dem Einflusse des Nervensystems (Vasomotoren) steht. Daß aber dieser kapillare Anteil auch noch unabhängig von dem Nervensystem, also z. B. durch Reize, welche ihn direkt treffen, Schwankungen seines Füllungszustandes durchmachen kann, weiß man aus Hyperämien und Entzündungserscheinungen in transplantierten Lappen, deren Sensibilität noch nicht hergestellt war. Darnach unterscheiden wir Zirkulationsstörungen, welche durch direkte Einwirkung des Reizes auf das Kapillarrohr entstehen: idiopathische und solche, welche unter Vermittlung des Nervensystems gewöhnlich in der Weise zu stande kommen, daß irgend ein Reiz zuerst zentripetal zum Gefäßzentrum geleitet und von dort zentrifugal zu den Gefäßen gelangt. Weiters sind die Hyperämien noch einzuteilen in aktive und passive.

I. Aktive Hyperämie.

Anatomisch entspricht ihr eine Ausdehnung des arteriellen Kapillaranteiles ohne Schädigung der Gefäßwand. Diese innerhalb physiologischer Grenzen gelegene Ausdehnung der Gefäße kehrt nach kurzer Zeit zur Norm zurück. Dadurch unterscheidet sich diese aktive Hyperämie allerdings theoretisch leichter als klinisch von entzündlicher Hyperämie, die längere Zeit besteht und geringe Grade seröser Exsudation, also Schädigung der Gefäßwand zeigt. Aktive idiopathische Hyperämien sind:

1. Das Erythema traumaticum.

Es entsteht durch Einwirkung eng anliegender Kleidungsstücke (Bänder, Mieder), durch Druck auf eine Gesichtshälfte während des Schlafes, durch Liegen und Sitzen auf bestimmten Hautstellen.

2. Das Erythema caloricum.

Hierher gehören die diffusen oder fleckenförmigen, rasch flüchtigen Erytheme nach warmen oder heißen Bädern. Bei Sonnenhitze ist die Einwirkung nur dann noch reine Hyperämie, wenn ähnlich wie bei strahlender Wärme vom Küchenherde die Schädlichkeit nur im geringeren Grade eingewirkt hat. Hier begegnen sich Hyperämie und Entzündung. Denn bei etwas stärkerer Einwirkung dauert die Hyperämie längere Zeit an und es tritt als Zeichen einer stärkeren Durchfeuchtung der Epidermis nachträglich Schuppung auf. Intensivere Einwirkung führt zur Blasenbildung, i. e. bullöser Dermatitis.

3. Erythem durch chemische Substanzen.

Z. B. durch Senfteig, Kanthariden, Meerrettig, schwache Kalilösung. Auch hier stoßen die Gruppen des physiologischen, höheren Füllungsgrades und der entzündlichen, bleibenden Ausdehnung der Gefäße aneinander. Flüchtige Einwirkung der Körper verursacht Hyperämie (Chloroformliniment), länger dauernde Einwirkung Entzündung (Senfteig, Kantharidenpflaster).

Symptomatische aktive Hyperämien sind als Angioneurosen aufzufassen und entstehen durch direkte oder reflektorische Reizung der Gefäßnerven. Hierher gehören die Schamröte (Erythema pudicitiae) als diffuses Erythem des Gesichtes und fleckiges Erythem der Brustwand, ferner die Zornröte (Erythema iracundiae). Der physiologische Zustand, auf psychische Reize hin „die Farbe zu ändern", wird pathologisch, wenn er zu oft und zu rasch eintritt; wenn die Hyperämie längere Zeit bestehen bleibt, ein Zustand, den Eulenburg als „essentielles Erröten" bezeichnet. So kenne ich eine Dame, in deren Gesicht am Beginne der Mahlzeit rote Flecken auftreten, die bei jedem Gange an Lebhaftigkeit zunehmen und auch über das Niveau emportreten. Hieher gehört auch ein Kollege, der einige Stunden post coitum ein verräterisches Erythem an den Händen aufweist. Wegen hoher Reizbarkeit der Haut finden sich hyperämische Zustände in diffuser oder fleckiger Form bei kindlicher Haut öfter als im Alter.

II. Passive Hyperämie.

In Fleckenform und undeutlicher Begrenzung bilden passive Hyperämien einen physiologischen Zustand, der als Cutis marmorata differentialdiagnostisch gegenüber der Lues gut gekannt sein muß. Zu den passiven Hyperämien gehören:

1. Die paralytische oder atonische Hyperämie.

Sie kommt dadurch zu stande, daß die Kapillaren für kürzere oder längere Zeit das Vermögen verlieren, sich auf ihr normales Lumen zu kontrahieren. Solche Hyperämien treten ein nach den oben beschriebenen aktiven Hyperämien infolge des Erythema traumaticum, caloricum, des Erythems durch chemische Substanzen u. s. w., und sind hier ein kurzer dauernder Zustand. Die paralytische oder atonische Hyperämie kann aber auch, gewöhnlich um die Pubertätszeit, habituell werden. Wahrscheinlich infolge mangelhafter Funktion des Nervensystems (Vasokonstriktoren) zeigen die Hände und Füße der betreffenden Personen insbesondere in der Kälte eine bläuliche, cyanotische Farbe, fühlen sich kalt und wegen der Hyperidrosis feucht an. Diesen Zustand zu kennen ist wichtig, einerseits eben wegen der Hyperidrosis, andrerseits weil derselbe zwar noch nicht Erfrierung ist, aber leicht zur Erfrierung führt.

2. Mechanische passive Hyperämie (Cyanose).

Die Folgen der lokalen Stauung kann man bis zu einem gewissen Grade, wie dies Auspitz getan hat, an der durch Aderlaßbinde komprimierten Extremität beurteilen. Die bei fortgesetzter hochgradiger Stauung auftretenden Erscheinungen lassen sich am Molluscum pendulum gut studieren. Man sieht an ihm, daß es einer bedeutenden Stauung bedarf, bis ödematöse Durchtränkung des Gewebes auftritt. Das austretende Serum ist durch Blutfarbstoff gelblich gefärbt, wodurch wohl die zinnoberrote Farbe, die auch Auspitz erzielte, zu erklären ist. Durch das Ödem vergrößert sich die Geschwulst auf das Doppelte und darüber, und endlich sieht man die Epidermis in Form von prall gespannten, mit gelblichem Serum gefüllten Blasen sich abheben. Bei zu starker Kompression wird die Geschwulst hämorrhagisch-nekrotisch, bei zu schwacher erfolgt mäßige Durchfeuchtung und nachträgliche Abschuppung der Hornschicht. Diese mechanische Cyanose tritt natürlich peripher vom Hindernis auf und der cyanotische Bezirk ist umso kleiner, je peripherer das Hindernis liegt.

Als Gegensatz dazu wäre zu nennen die allgemeine Cyanose infolge von Herzfehlern.

Als mechanisch ist die passive Hyperämie auch dann aufzufassen, wenn an manchen Körperstellen, wie beispielsweise an den unteren Extremitäten die venöse Blutsäule nur langsam und unvollkommen bewegt wird und es dann, allerdings unter Voraussetzung einer besonderen Gefäßbeschaffenheit, allmählich zur Ausdehnung der Gefäße (Varicen) und damit wieder zu einer Vergrößerung der Blutsäule kommt (statische Cyanose).

Therapie der Hyperämie. Treten Fluxionserscheinungen im Gesichte bei Frauen auf, so empfiehlt es sich, dieselben ähnlich wie Acne rosacea mit Schwefelpräparaten zu behandeln, durch fünf bis sechs Abende mit einer 3% Schwefelvaseline die Haut einreiben zu lassen und der Patientin aufzutragen, bei leichter Rötung aufzuhören. Früh wird das Gesicht mit warmem Wasser gewaschen und mit kalter Douche abgekühlt. Fehlt die Douche, so wird ein warmes und daneben ein kaltes Wasser im Waschbecken dieselben Dienste leisten. Gegen den gleichen Zustand suchen wir durch Waschungen mit Schwefelseifen einzuwirken. Kongestionierende Getränke, wie Wein, Tee mit Rum, heißer Kaffee sind zu vermeiden.

Handelt es sich um fluxionäre Erscheinungen bei anämischen Personen, so gelangt man manchmal durch Kompression der kranken Partie mit Emplastrum saponatum zum Ziele, vorausgesetzt, daß die Haut das nicht immer reizlose Pflaster verträgt. Eisen, Arsen und sonstige Blutbildner als Mittel gegen die Anämie führen nicht immer, Landaufenthalt, leichte Isolation, Sport in freier Luft, Seebäder, kombiniert mit den oben bereits angeführten Präparaten, eher zu einer Besserung. Immerhin wird es aber Fälle geben, in denen nur von systematischen und lange fortgesetzten Skarifikationen eine Besserung dieser lange dauernden Zustände zu erwarten ist.

Bei Cyanose an den Händen verfahren wir ähnlich wie bei Erfrierungen: Handbäder, so heiß als möglich, mit nachfolgender zentripetaler Massage mittels Schwefelvaseline, jeden Tag früh und abends ausgeführt. In schwereren Fällen führt permanenter komprimierender Verband mit Empslastrum saponatum salicyl. zum Ziel.

Erythromelalgie.

An die Erscheinungen der Zirkulationsstörungen im allgemeinen schließt sich eine Reihe von Krankheitsbildern an, deren genauere Beschreibung und Kenntnis erst den letzten Jahren entstammt. Als vasomotorische Neurosen aufgefaßt, wurden sie

wesentlich nach diesem Gesichtspunkte in angioparalytische und angiospatische gruppiert, je nachdem Erweiterung der Gefäße, Hyperämie, Rötung oder Cyanose und Schwellung oder Gefäßkontraktion mit Anämie vorherrschte. Die Richtigkeit dieser Auffassung ist nach den Ergebnissen der neueren Untersuchungen keineswegs unanfechtbar, doch lassen sich innerhalb dieser eigenartigen Erkrankungsformen drei selbständige Krankheitsbilder abgrenzen: die Erythromelalgie, Reils toter Finger und die Raynaud'sche Krankheit (symmetrische Gangrän).

Erythromelalgie.

Die zuerst von Weir-Mitschell (1872 und 1878) genauer beschriebene und nach ihren Hauptsymptomen benannte Erkrankung gewann erst im letzten Jahrzehnt seit den Publikationen von Gerhardt, Senator, Eulenburg, Lewin und Benda und der umfassenden Arbeit von Cassirer größere Aufmerksamkeit. Sie charakterisiert sich durch heftige, anfallsweise und meist plötzlich einsetzende Schmerzen und eine gleichzeitige Rötung, Schwellung und Temperatursteigerung an den äußersten Gliedmaßen.

Die Schmerzen beginnen in der Regel an einem oder beiden Füßen oder einer und der anderen Zehe, der Ferse, oft symmetrisch, treten erst später in den Fingern und Händen, seltener an den Ohren und der Nase auf; sie sind oft heftig reißend, neuralgiform, ohne jedoch vom ursprünglichen Sitze weit auszustrahlen. Durch den leisesten Druck, durch Bewegung, bloße Tieflage und besonders durch Wärme werden sie oft bis zur Unerträglichkeit gesteigert, so daß der Patient jede Bewegung, ja jede Bekleidung oder Decke meidet, dagegen horizontale Ruhelage und Abkühlung der schmerzhaften Stellen zur Linderung sucht. So ist auch die Schmerzsteigerung in der wärmeren Jahreszeit erklärlich.

Die mit den Schmerzanfällen einhergehende, oft aber auch Monate und selbst 3—4 Jahre nach dem Einsetzen der Schmerzen erst folgende aktive, fluxionäre Hyperämie tritt in denselben Lokalisationen als mehr oder minder heftiges, oft scheinbar phlegmonöses Erythem auf, das anfangs mit dem Anfalle verschwindet, allmählich aber persistent werden kann und mit Schwellung und Temperaturerhöhung um 4 -5° C verbunden ist; oft sind auch die Venen stark erweitert, die Gefäße stärker pulsierend.

Als Begleiterscheinungen an den affizierten Stellen werden vielfach Hyperidrosis, von Senator eine knötchen- und bläschenartige Urticaria, von Eulenburg Neigung zur Hämorrhagien,

auch Nagelveränderungen, selbst Knochenverdickungen angegeben. Bisweilen führt die Affektion zu deutlicher Hautatrophie. Motorische oder Sensibilitätsstörungen sind nicht vorhanden, außer der angeführten Hyperalgesie.

Die Affektion kommt nach mehrfachen Zusammenstellungen (Senator, Lewin, Benda und Cassierer) häufiger (60—70%) bei Männern im mittleren Lebensalter vor. Ätiologisch werden Erkältungen, angestrengte Arbeit, besonders mit feineren Handarbeiten, angegeben; die Beziehung zu vorausgegangenen Infektionskrankheiten, wie Malaria und Syphilis, ist unsicher. In einer überwiegenden Anzahl der Fälle werden aber in ihrem Verlaufe schwere organische oder funktionelle Nervenaffektionen beschrieben und deshalb wird von vielen der ganze Symptomenkomplex nicht als selbständige Krankheit sui generis, sondern als vasomotorisch-trophische Begleiterscheinung verschiedener cerebro-spinaler Affektionen aufgefaßt. Diese Frage muß umsomehr offen gelassen werden, als die Erythromelalgie auch für sich unabhängig von nervösen Störungen vorkommt und die vorliegenden anatomischen Untersuchungen (Dehio, Wiener und Sachs) keine Veränderung an den Nerven, dagegen eine obliterierende Endarteritis der entsprechenden Gefäße ergaben. Und jüngst berichteten Schmidt und Türk über ganz eigenartige Fälle von typischer Erythromelalgie ohne jede Störung des zentralen oder peripheren Nervensystems, mit hochgradiger Arteriosklerose, Milztumor, einer starken Venenparalyse, Cyanose und dem interessanten Blutbefund der Polycytaemia rubra (Vermehrung aller Blutelemente, besonders der Erythrozyten bis gegen 10 Millionen).

Die Differentialdiagnose dieser chronisch verlaufenden und wesentlich von dem etwa bestehenden Nervenleiden abhängigen Erkrankung ist gegenüber einer Reihe anderer sogenannter vasomotorischer Neurosen um so weniger leicht, als die einzelnen Bilder noch nicht so scharf abgegrenzt sind. In Betracht kommen das Anfangsstadium der mit schweren Allgemeinzuständen, Parästhesien, bald auch mit der lokalen Synkope einsetzenden Raynaud'schen Krankheit, die Akroparästhesie (Schulz), und das intermittierende Hinken (Charcot, Erb). Leichter ist die Unterscheidung gegen ähnlich lokalisierte Dermatosen, beginnende Sklerodermie, Erytheme, besonders nach Pernionen, Myxödem, Akromegalie.

Therapie: Die Therapie bietet meist mangels einer kausalen Indikation wenig sicheren Erfolg. Symptomatisch wirken Ruhe, Hochlagerung und Kälte am besten. Jodkali, Antipyrin und Pyramidon haben sich in einigen Fällen bewährt; die Erfolge der

Galvanisation und Faradisation sind sehr verschieden. Operative Entfernung des Nerven und Gefäßes hatte nur zweimal Erfolg.

Reils „toter Finger".

In der ganzen Symptomatologie, in der ursächlichen Grundlage und der Verlaufsweise ist diese in überwiegender Zahl bei Frauen vorkommende, von Nothnagel 1856 genauer beschriebene, vasomotorische Neurose der Erythromelalgie gerade gegenüberzustellen. Sie beginnt mehr mit Sensibilitätsstörungen, dem Gefühl des Eingeschlafenseins und Ameisenlaufens an den Fingern und Händen, oft auch der Arme, die dabei, wie nach Anlegung eines Esmarch'schen Schlauches, ganz blaß, blutleer und kalt werden, ja auf Nadelstiche nicht einmal bluten. Mit dieser intermittierend oder mit Remissionen und gelegentlichen, besonders morgendlichen Steigerungen auftretenden Anämie, sind meist reißende Schmerzen verbunden; der Tast- und Temperatursinn ist oft herabgesetzt, die Motilität nicht gestört. Diese Symptome sprechen ebenso für die Annahme, daß es sich um eine vasomotorische Neurose in Form eines Krampfes der Hautarterien handelt, als namentlich der Umstand, daß alle Einflüsse, welche die Arterien verengern, wie Kälte, angestrengte feine Handarbeit, die Erscheinungen hervorrufen und steigern, während vasodilatorische Maßnahmen, Wärme, Massage, grobe Arbeit, faradische und besser noch galvanische Elektrizität mildern, ja heilend auf den Prozeß einwirken, der sonst monate- und jahrelang andauern kann. So erscheint die Prognose und die Therapie der Affektion immerhin sehr günstig.

Andrerseits bietet sie nicht immer dieses gutartige, in sich abgeschlossene, selbständige Bild, sondern bildet nur das passagere Initialstadium weiterer Veränderungen, die alle aus der gleichen physiologisch-anatomischen Grundursache entspringen und zu den schweren Erscheinungen der zuerst von M. Raynaud 1862 eingehend beschriebenen und nach ihm benannten Erkrankung der sogenannten symmetrischen Gangrän.

Symmetrische Gangrän.

Die unter dem Namen der Raynaud'schen Krankheit wohlbekannte Affektion beginnt meist symmetrisch an den Fingern und Zehen, seltener an anderen peripheren Körperteilen, wie der Nase oder den Ohren mit mehr oder minder häufigen und intensiven Anfällen des eben beschriebenen Bildes angiospastischer Neurose; es ist dies das erste Stadium, die anfallsweise »lokale Synkope«

(Raynaud) oder »reginoäre Ischäme« (Weiß). Häufig ist die kalte, anämische, leichenfahle periphere Körperstelle Sitz verschiedenster Parästhesien und ausstrahlender, heftiger Schmerzen, dabei empfindungslos und fast in jeder Bewegung gehemmt; in den zuführenden Arterien ist oft der Puls vorübergehend nicht zu tasten. Auch Erytheme und eigenartige Ekzeme werden als lokale Symptome des gestörten Gefäßgleichgewichtes beschrieben. Nicht selten ist das Allgemeinbefinden stark beeinträchtigt.

Diesen anfallsweise auftretenden Störungen, die sich aber auch ganz rückbilden und so die weitere Entwicklung vollständig abbrechen können, folgt in der Regel unter Steigerung der subjektiven Symptome das zweite Stadium der »lokalen Asphyxie«, charakterisiert durch eine regionäre Cyanose in den betroffenen Fingern und Zehen. Dieselben, früher kreidebleich, werden nun dunkelblau mit einem Stich ins Grüne oder Schwarze, leicht ödematös, kalt insensibel und auch der Sitz heftiger Schmerzen. Die bisweilen auch von Hämorrhagien durchsetzte, meist scharf sich absetzende Cyanose reicht oft auf die Hände und weiter hinauf. Sie kann auch ohne vorausgegangene Synkope von vorneherein einsetzen und ebenso wie diese ohne jede Folgeerscheinung vorübergehen.

In der Regel aber kommt es an den früher anfallsweise von der Ischämie und Cyanose betroffenen Stellen zu einer meist oberflächlichen und trockenen Gangrän in Form eines flecken- oder streifenförmig lakalisierten, pergamentartigen, nekrotischen Schorfes. Seltener geht der Nekrose die Bildung der bei Stauungsgangrän so regelmäßig beobachteten sanguinolenten Blasen voraus. Die meist symmetrisch an den Fingern und Zehen, namentlich dem Nagelbette, der Mumifikation verfallenen, oberflächlichen Gewebsteile sind schwarz, trocken und hart; infolge der oberflächlichen Störung erfolgt die Demarkation, Abstoßung und Heilung des Brandschorfes meist rasch. Doch sind an den Fingern oft auch kleinere Knochenanteile, ja selbst ganze Phalangen und Finger in die Nekrose einbezogen. Selten tritt dieselbe an Nase, Ohr, Wange, am Stamm oder, wie in einem Falle, am Genitale auf oder führt durch sekundäre Infektion zu feuchter Gangän, der einzigen gefährlichen Komplikation der Erkrankung. Entsprechend diesen Veränderungen sind auch die zurückbleibenden Narben sehr verschieden, meist oberflächlich, während an den Händen und Füßen bisweilen beträchtliche Verstümmelungen entstehen.

Die Erscheinungen der gerade an den distalen Körperteilen in Intervallen auftretenden und oft ohne jede Folgeerscheinung

dauernd vorübergehenden ersten zwei Stadien der lokalen Synkope und Asphyxie sind pathogenetisch sicher nur auf vasomotorische Störungen zurückzuführen. Der anfallsweise spastische Krampf der kleinen Arterien, beziehungsweise Venen, erklärt vollkommen alle subjektiven und objektiven Symptome. Auch die anschließende Gangrän findet in den wiederholten vasomotorischen Zirkulationsstörungen und den dabei anatomisch nachgewiesenen Gefäßveränderungen, z. B. der hyalinen Thrombenbildung ihre ausreichende pathogenetische Grundlage, ohne daß man den ganz hypothetischen Einfluß besonderer trophischer Nerven annehmen muß.

Nahe liegt er ja nur in Fällen, die mit anderen cerebrospinalen Prozessen, wie Syringomyelie, Tabes, mit Neuritiden einhergehen. Doch ist die Abgrenzung dieser Fälle vom Bilde der eigentlichen Raynaud'schen Krankheit, wenn auch nicht immer leicht durchzuführen, so doch notwendig.

Die Ätiologie der symmetrischen Gangrän ist unbekannt. Vorwiegend eine Erkrankung der Erwachsenen, tritt sie häufiger bei Frauen nach schweren toxischen oder infektiösen Allgemeinerkrankungen, wie Typhus, Malaria u. a., oft bei Hysterischen auf. Als auslösendes Moment werden schwere körperliche Arbeit, Erkältung, auch Traumen angegeben.

Die Prognose, im wesentlichen von der ätiologischen Grundkrankheit abhängig, ist im allgemeinen auch quoad morbum günstig, da der Prozeß oft nur auf mehrere Anfälle der ersten Stadien beschränkt bleibt und auch die Gangrän nur selten zu schwereren Komplikationen führt.

Diagnostisch ist die Abgrenzung gegen Erfrierungsgangrän und chronische Ergotinintoxikation, die nie anfallsweise, sondern kontinuierlich auftreten, gegen Syringomyelie (Morvan'sche Krankheit) und die anästhetischen Lepraformen wichtig.

Die Therapie richtet sich in erster Linie nach der speziellen Grundursache, der meist kräftige Kost, Luftwechsel, interne Arsen- und Eisenmedikation am besten genügen; zur symptomatischen Beeinflußung des Vasokonstriktorenkrampfes ist die Entfernung äußerer Schädlichkeiten, besonders der Kälte, notwendig und die Anwendung der Wärme in der mannigfachsten Art zu empfehlen. Auch Massage, im ersten Stadium kräftiges Streichen peripherwärts, bei der Asphyxie sanft gegen das Zentrum, wirkt oft günstig. Dagegen wird die Anwendung des von Raynaud empfohlenen galvanischen Stromes von anderen gerade wegen der Gefahr der Mortifikation an der Kathode abgeraten. Die Behandlung der Gangrän ist eine chirurgische.

Anämie.

Nur sehr selten als idiopathisches Leiden klinisch in Erscheinung tretend, ist die Anämie der Haut ein wichtiges Symptom einer bestehenden Anämie des Organismus, gleichgiltig, ob dieser anämische Zustand durch Blutverluste oder durch abnorme Blutbeschaffenheit bedingt ist. So zeigt uns die blasse, alabasterweiße, wachsfarbige, fahle anämische Haut eine bestehende Anämie an. Andrerseits erklärt uns die anämische Beschaffenheit der Haut das Auftreten bestimmter Erkrankungen, wie Ekzeme, deren besonderen Charakter (anämisches Ekzem en plaques), weiters die Tatsache, daß Effloreszenzen, die auf normaler Haut lebhaft rot erscheinen, auf anämischer Haut blaßrot, gelblichrot sind.

Außer durch pathologische Beschaffenheit des Blutes und Blutverlust kann Anämie der Haut bedingt sein durch einen abnormen Kontraktionszustand der Gefäße. Dieser kann wieder Folge sein von Nervenerregungen, die vom Zentralnervensystem ausgehen oder auf dem Wege des Reflexes durch dasselbe zu den Gefäßen gelangen und als Blässe infolge von psychischen Erregungen (Schreck, Zorn, Ohnmacht), aber auch infolge von Koliken, Schlag auf die Magengrube, Shock etc. in Erscheinung treten. Als eine Folge des das Kapillarrohr direkt beeinflussenden Reizes ist die Anämie anzusehen, welche infolge von Kälte, kalten Wassers, Spray auftritt; als Folge rein mechanischer Kompression ist die Anämie zu betrachten, welche durch Druck von außen (Kleider, Bandagen) oder von Ödem und Geschwülsten in Erscheinung tritt.

Nekrose.

Wir zählen zu dieser Gruppe jene Erkrankungen, welche anatomisch reine Hautnekrose zeigen oder Prozesse sind, in deren Verlauf als vorherrschendes Symptom umschriebener Gewebstod erfolgt. Mag derselbe unter manchen Voraussetzungen auch durch direkte Tötung des Gewebes erfolgen, in der Regel erlischt das Leben in einem umschriebenen Hautbezirk dann, wenn die Zirkulation aufhört, sodaß wir diese Erkrankungen den Zirkulationsstörungen anreihen können.

Sistiert die Zirkulation in einer ganzen Extremität oder in einem Teile derselben, so kann der betreffende Teil, wenn ein kollateraler Kreislauf ausbleibt, nekrotisieren und die Hautnekrose ist ein Teil der Massennekrose. So sehen wir Hautnekrose auf-

treten als eine Teilerscheinung der Gangraena senilis, der Gangraena diabetica, bei beiden wesentlich als Folge arteriosklerotischer Prozesse und konsekutiver Thrombose.

In anderen Fällen führt Endarteritis zur Verlegung des Arterienlumens und Aufhören der Zirkulation und dies oft schon in relativ jugendlichem Alter. So sahen wir Nekrose beider Vorderfüße bei einem 30jährigen Patienten als Folge dieser Gefäßveränderungen auftreten.

Da mit Verlegung des Lumens die Blutzufuhr allmählich abnimmt, so vollzieht sich die Nekrose ohne Stauungserscheinungen. Die Extremität wird gewöhnlich zuerst an den Zehen grünschwarz, trocken, hart und lederartig, sinkt unter die Umgebung ein und gibt beim Beklopfen einen Ton. Ist die Nekrose eine Folge der Venenverlegung, so gehen hochgradige Stauungserscheinungen voraus. Die Extremität erscheint dunkel blauschwarz, schwillt an infolge Austritt von Blut und Serum in das Gewebe. Ab und zu treten hämorrhagische Blasen auf. Ist der Gewebstod erfolgt, so sinkt auch hier der nekrotische Anteil unter das Niveau der Umgebung ein, doch wegen des hohen Feuchtigkeitsgrades erfolgt nicht trockene Mumifikation, sondern feuchter Brand, Gangrän. Während die mumifizierte Extremität den Fäulnisbakterien keinen Nährboden liefert, kommen sie auf den hämorrhagisch feuchten Boden reichlich zur Entwicklung, durchsetzen das Gewebe, bewirken demarkierende Eiterung, wobei die abgestorbenen Gewebsfetzen noch nachträglich durch Fäulnisbakterien zersetzt und die abgestorbenen Anteile unter intensivem Geruch und Bildung eines graugrünen Eiters abgestoßen werden.

Auf ähnliche Zirkulationsverhältnisse mußten wir eine beiderseitige Nekrose der Füße bis zur Mitte des Unterschenkels bei einem sonst gesunden zweijährigen Kinde zurückführen und eine ähnliche Ursache hatten wahrscheinlich umschriebene blaurote Stellen an den Zehenspitzen, die unmittelbar nach der Geburt bei einem kachektischem Kinde auftraten. Sie mögen in ähnlicher Weise der mangelhaften arteriellen Blutzufuhr zuzuschreiben sein, wie die Nekrose der sogenannten symmetrischen Gangrän, die wir unter den Asphyxien beschrieben haben.

Neben diesen nekrotisierenden Vorgängen sehen wir auf die Haut beschränkte Nekrose wieder unter den verschiedensten Voraussetzungen eintreten, als Folge und Symptom eines primär andersartigen Prozesses, z. B. Entzündung als Folge traumatisch-chemischer Einwirkung oder endlich ohne die erwähnten Voraussetzungen als „spontane“ Gangrän.

Zur ersten Gruppe gehören die Hautnekrosen, die im Verlaufe hochgradiger Ödeme an den unteren Extremitäten dann auftreten, wenn die an und für sich hochgradige Stauung noch durch infektiöse Entzündung, wie Erysipel, eine weitere Steigerung erfährt. Offenbar durch Spannung und Kompression erlischt dann in dem durch das Bakterientoxin geschädigten Gewebe die Zirkulation in umschriebenen figurierten Herden, die durch Inseln erhaltener Haut getrennt sind. Bei Abnahme der intensiven Schwellung treten dann schwarze nekrotische Herde auf, stoßen sich unter dem Bilde des feuchten Brandes ab und erst, wenn die Demarkation im vollen Gange ist, erkennt man, daß die Gangrän nur die Haut, ja in manchen Fällen nur die obersten Schichten derselben betroffen hat. Man sieht diese Erscheinungen vorwiegend an den Unterschenkeln auftreten, seltener auf den Fußrücken übergehen; unter Narbenbildung kann Heilung eintreten, wenn nicht die Ursache der Stauung (Vitium, Nephritis) früher den Tod herbeiführt.

Nicht durch Stauung, wohl aber durch Hinzutreten anderer Faktoren kann im Verlaufe von Entzündungsprozessen Nekrose erfolgen, so durch oberflächliche Austrocknung des entzündeten Gewebes bei intertriginösen Ekzemen der Kinder und Greise, durch Asphyxie bei Pernionen, durch toxische Wirkung und Spannung bei Furunkeln und Phlegmonen, durch Einwirkung von Bakterientoxinen bei schon bestehender chemischer Schädigung des Gewebes; wie sie Kaposi auf der Basis einer bullösen Dermatitis im Verlaufe von Diabetes an den Unterschenkeln beobachtete. (Staphylokokken?)

Endlich sehen wir Nekrose als Wirkung gewisser Bakterien eintreten, so bei Ectyma gangraenosum, bei Staphylokokken-Erkrankungen, bei Noma und Nosokomialgangrän.

Weiters sehen wir Nekrose der Haut sehr häufig zu stande kommen durch Traumen. Dieselben können chemischer Natur sein und durch intensive Wasserentziehung Nekrose bewirken (Karbolfinger); oder es kann Einwirkung hoher oder niedriger Temperaturen diese Veränderung setzen (Combustio und Congelatio III. Grades). Endlich kann bloßer Zug (über Geschwülsten), fortgesetzter Druck zur Drucknekrose, Dekubitus führen. Nicht immer tritt letzterer bei lange fortgesetztem Zug oder Druck sofort als Nekrose in Erscheinung. Oft wird die Haut durch den Zug erst stark verdünnt oder durch den Druck in den Zustand mechanischer Hyperämie versetzt. Durch fortgesetzte Einwirkung der Schädlichkeit steigert sich der Zustand zur Ent-

zündung in Form von umschriebener Rötung, über welcher die Epidermis durch Exsudation zu schlaffen Blasen abgehoben wird. Die Blasendecke reißt ein und die Blasenbasis zeigt Nekrose der Papillenspitzen bei erhaltenen Retezapfen. Die Stelle ist einige Zeit eitrig belegt und überhäutet von den zurückgebliebenen Epidermisresten aus. Diese Art des Dekubitus findet sich bei bettlägerigen Patienten vorwiegend an den Dornfortsätzen der Wirbelsäule, über den Trochanteren und über dem Olekranon und bildet oft auf weite Strecken hin die Umgrenzung des tiefer gehenden Dekubitus über dem Kreuzbein. Derselbe zeigt dann gewöhnlich zentral Nekrose der gesamten Haut, greift unter Fortschreiten dieser Nekrose flächenförmig um sich, geht in die Tiefe, legt das Kreuzbein und in ähnlicher Weise die Trochanteren frei und liefert so das grausige Bild des lokalen Absterbens, welches so häufig der allgemeinen Auflösung oder besser Erlösung vorausgeht.

Rein oder unter Entzündungserscheinungen sehen wir Hautnekrose auftreten nach Genuß des Mutterkornes und nach Kohlenoxydvergiftungen. So beobachteten wir eine Frau, die nach Kohlenoxydvergiftung etwa 6—8 talergroße Hautnekrosen aufwies. Dieselben waren kreisrund, ohne vorhergegangene Entzündungserscheinungen oder Blasenbildung und Hämorrhagien, gleichsam in vollständig normaler Haut entstanden und die Demarkation der schwarzgefärbten Herde zeigte, daß die Nekrose die Haut in ihrer ganzen Dicke befiel. Die nekrotischen Stellen waren gewiß keine Drucknekrosen; denn sie fanden sich an der vorderen und inneren Fläche der Oberschenkel. Andere Autoren beschreiben nach Kohlenoxydvergiftung rasch um sich greifenden Dekubitus, vasomotorische Erscheinungen, brandblasenartige, bullöse Dermatitis, zosterähnliche Bläschengruppen. Wenn man bei dem rasch um sich greifenden Dekubitus an direkte Schädigung der Gewebe durch die Verbindung des CO mit dem Hämoglobin denken kann, macht das Auftreten von zosterähnlichen Affektionen das Entstehen obiger Nekrosen durch toxische Beeinflussung der Nerven wahrscheinlicher.

Vollends auf rein theoretische Vorstellungen sind wir angewiesen bezüglich der Ätiologie jener Hautnekrosen, die bei nervösen und hysterisch veranlagten Personen auftreten, und die wir mit der Bezeichnung der multiplen neurotischen Hautgangrän belegen. Nach vorausgehenden Sensationen, wie Stechen und Brennen, oft auch ohne dieselben, treten nach diesbezüglichen Beschreibungen rote Flecken, papulöse Knötchen oder Blasen, Urticaria-quaddelähnliche Effloreszenzen auf. Gewöhnlich hebt sich über den beschriebenen Effloreszenzen die Epidermis in Form von

Blasen oder Bläschen ab, worauf offenbar in dem Moment, wo die Nekrose der Blasenbasis vollzogen ist, die Blasendecke einsinkt und sich an die Unterlage anlegt. In dieser Weise bedeckt sich die Stelle mit einem pergamentartigen, gelbbraunen, an der Unterlage festhaftenden Schorf, der unter demarkierender Entzündung je nach der Tiefe in 1—3 Wochen sich abstößt, worauf Überhäutung und häufig Keloidbildung erfolgt.

Soweit die Affektion unter Bildung von Blasengruppen auftritt, hat man sie mit den von Kaposi als atypischen Zoster gangraenosus oder Zoster hystericus bezeichneten Formen identifiziert und tatsächlich ist die Ähnlichkeit der Effloreszenzen mit jenen von Zoster generalisatus so groß, daß nur jene Fälle, bei welchen jahrelange Dauer und häufige Rezidive verzeichnet sind, als hieher gehörig und von Zoster generalisatus verschieden betrachtet werden können.

Wir sahen die multiple neurotische Hautgangrän unter dem Bilde eines Pemphigus hystericus bei einem 16jährigen Schüler auftreten. Neben großen, bis 10 cm langen, streifenförmigen Keloiden, welche die Streckseite der Extremitäten durchzogen, fanden sich breite, fest haftende, trockene oder mehr eitrige Schorfe auf entzündlich nekrotischer Basis und daneben schlappe, matsche, unregelmäßige Blasenabhebungen als primäre Effloreszenzen. Die Nekrosen und Keloide berechtigen, diese Affektion hieher zu rechnen, schon deshalb, weil sich die multiple neurotische Hautgangrän in der Art ihrer Entstehung nur schwer von jenen Blasenprozessen abgrenzen läßt, die ohne Nekrose der Blasenbasis als Pemphigus hystericus in Beziehung zu dem Nervensystem gebracht werden.

Der Verlauf der Erkrankung, die übrigens auch unter dem Bilde umschriebener reiner Nekrose verlaufen kann, erstreckt sich auf 10—20 Jahre.

Die bisherigen anatomischen Untersuchungen vermögen keine ausreichende Erklärung der klinischen Erscheinungen zu geben und ebenso unbefriedigend sind unsere Kenntnisse der Ätiologie und Pathogenese der Krankheit.

Wenn auch nicht zu leugnen ist, daß manche unter obigem Bilde verlaufende Affektionen Artefakte der in dieser Richtung äußerst erfindungsreichen hysterischen Personen sind (Blasenbildung durch Kantharidenpflaster, Blasen, hervorgerufen durch Bestreichen mit Soda-Krystallen in Leinwandsäckchen, etc.), so ist die Zahl der Beobachtungen, wo artefizielle Momente mit Sicherheit ausgeschlossen werden konnten, bereits eine so große, daß

das spontane Entstehen der Effloreszenzen mit Sicherheit angenommen werden muß. Viele Momente sprechen dafür, daß eine Beziehung der Hauterscheinungen zum Nervensysteme besteht. So sehen wir die Erkrankung bei nervösen, hysterischen Personen auftreten. Die Affektion schließt sich nicht selten an periphere Verletzungen und Entzündungen an und zeigt einen Verlauf, welcher an aufsteigende Neuritis denken läßt. Weiters zeigt die Affektion in den Blasen mit basaler Nekrose große Ähnlichkeit mit echtem Zoster gangraenosus, der sich allerdings sonst durch seinen zyklischen Verlauf und durch das Fehlen von Rezidiven unterscheidet. Dieselben Effloreszenzen deuten auf einen ähnlichen Mechanismus ihres Entstehens hin und die Ähnlichkeit ist noch größer beim Vergleiche der Affektion mit dem Pemphigus nervosus hystericus. Die Beziehung zu dem Nervensystem erhellt weiter aus jenen Erscheinungen, welche Auftreten nach direkter Verletzung der Nerven und unter der Bezeichnung glossy skin nach amerikanischen Berichten bekannt wurden.

Im peripheren Ausbreitungsgebiet eines verletzten oder gedrückten Nerven stellt sich Schmerzhaftigkeit, Hitzegefühl, Rötung, Schwellung ein, dann treten Blasen oder Bläschengruppen auf, auf deren Basis es zu Geschwüren und Nekrose der Haut kommt. Da nun diese Erscheinungen die größte Ähnlichkeit mit obigen Hautveränderungen zeigen, läßt sich auch für letztere, die neurotische Hautgangrän und den Pemphygus hystericus, eine Beziehung zum Nervensystem vermuten und es ist mit Rücksicht auf die hysterische Veranlagung der befallenen Individuen nicht zu weit gegangen, anzunehmen, daß auch bereits eine funktionelle Schädigung des Nerven genügt, diese Erscheinungen hervorzubringen.

Wie der Mechanismus ist, ob vorwiegend vasomotorische Einflüsse (Erythem, Quaddeln) oder ob wirkliche trophoneurotische Störungen erfolgen, kann heute ebensowenig für obige Erkrankungen wie für den Zoster beantwortet werden.

Daß die Störung, die zur Nekrose führt, auch zentral erfolgen kann, scheint der von Charcot beschriebene Decubitus acutus zu bestätigen, welcher nach Gehirnabszeß an der entgegengesetzten Körperhälfte als rapid fortschreitende Nekrose an Stellen beobachtet wurde, welche gewiß keinem Druck ausgesetzt waren.

Hämorrhagie.

Anatomisch charakterisiert sich diese Gruppe von Erkrankungen durch die reine Blutung als essentielle Krankheitserscheinung. Nicht hieher zu rechnen sind somit jene Prozesse, wo die Blutung ein Teilsymptom der Ent-

zündung ist, in der Art, daß mit dem Serum und Leukozyten auch rote Blutkörperchen aus der geschädigten Gefäßwand austreten, wie dies bei Erythema multiforme, Herpes zoster, Ekzem etc. nicht so selten ist. Daß Blutungen durch Rhexis der Gefäße zu stande kommen können, haben Sachs, Unna und Kromayer histologisch gezeigt. Sie fanden an Flachschnitten in umfangreichen Blutungen an der Kutissubkutisgrenze zerrissene Venen. Auch für die uns vor allem interessierenden Blutungen der pars papillaris, für welche nicht ohneweiters obiger Entstehungsmodus angenommen werden kann, liegen Befunde vor, welche ein Entstehen durch Zerreißung der Gefäße wahrscheinlich machen.

So will Sachs in einem subepidermoidalen Blutungsherd ein klaffendes Gefäß beobachtet haben und wir sahen ähnlich wie Kromayer einen Skorbut-Kranken, bei welchem unmittelbar hinter dem drückenden Fingernagel punktförmige Blutungen entstanden, „hämorrhagischer Dermographismus", Blutungen, die nur durch Rhexis entstanden erklärt werden können. Die Möglichkeit einer Blutung per diapedesim muß natürlich ebenfalls zugegeben werden, wenn man den häufigen Austritt von Blutkörperchen bei Entzündungen berücksichtigt. Mit größerer Wahrscheinlichkeit aber spricht das rasche Auftreten der Hämorrhagien, ihre scharf umschriebene Form für Gefäßzerreißung.

Ob nun Rhexis oder Diapedesis, jedenfalls ist die abnorme Zerreißlichkeit oder abnorme Durchlässigkeit der Gefäße das bei weitem wichtigste Symptom in dieser Gruppe von Erkrankungen. Hiefür will Kogerer bei Skorbut und Morbus maculosus Werlhofii auch anatomische Veränderungen der Gefäßwände nachgewiesen haben in der Schwellung und Wucherung der Endothelien, in der hyalinen Degeneration der Gefäßwände. Fälle, wo wir diese Veränderungen vermissen, zeigen, daß dieser abnorme Gefäßzustand auch ohne anatomisch nachweisbare Veränderungen bestehen und als solche die verschiedensten Ursachen haben könne.

Am häufigsten erfolgt die Blutung in die Kutis, wobei sich die Blutung der Pars papillaris durch die scharfe Kontur von der schlechter begrenzten subkutanen Blutung unterscheidet.

Nach Größe und Form bezeichnen wir als Petechien punkt- bis hellergroße Blutungen, als Vibices streifenförmige, als Ecchymosen taler- bis handtellergroße Hämorrhagien. Sie alle besitzen die Eigenschaft, auf Fingerdruck nicht zu verschwinden.

Selten wölben Blutungen die Haut in Form von Knötchen vor, als Lichen haemorrhagicus follicularis, oder bilden schwappende Beulen. Histologisch sieht man die ausgetretenen Blutkörperchen in Zügen zwischen den groben Netzfasern gelagert oder mehr umschriebene Ansammlungen bilden. Ältere Blutungen zeigen keine roten Blutkörperchen mehr, sondern deren Zerfallsprodukte, kleine stark lichtbrechende, gelblichrote Körnchen, von welchen sich allmählich der Blutfarbstoff trennt und zu braunen, glänzenden Klümpchen aggregiert, welche noch oft nach neun Wochen die Perls'sche Reaktion, d. h. mit Ferrocyan-Kalium und Salzsäure Blaufärbung, oder mit schwefelsaurem Ammonium Schwarzfärbung geben.

Selten scheidet sich bei Hautblutungen der Blutfarbstoff als Hämatoidin in Form von rubinroten rhombischen Krystallen aus. Der in den beschriebenen Formen in der Kutis liegenbleibende Blutfarbstoff bewirkt klinisch Pigmentation.

Nach ihren Ursachen unterscheiden wir idiopathische, meist traumatische Blutungen und symptomatische, meist spontane Hämorrhagien, welch letztere wir kurzweg als Purpura bezeichnen.

Idiopathische Hautblutungen sind, wie bereits erwähnt, meist Folge von Traumen, welche auf die Haut einwirken. Die häufigste Form ist die durch Quetschung, Kontusion, heftigen Druck, Stoß, Anpressen der Haut an feste Unterlage hervorgerufene Blutung. Ihrer Lokalisation nach sind es tief sitzende Blutungen, welche mit einem roten Farbenton beginnen, bald in Blaurot, Gelbgrün und Gelbbraun übergehen. Selten bildet das gleichzeitig austretende Serum eine hämorrhagische Blase oder es ergießt sich das Blut in einen Hohlraum, der durch die traumatische Zerreißung geschaffen wurde (Ecchymom a). Tritt keine Infektion ein, so wandelt sich eventuell ein solcher Blutungsherd unter Ausbildung einer bindegewebigen Kapsel in eine hämorrhagische Zyste um. Bei Eintritt von Infektion entwickelt sich aus dem Blutungsherd ein Abszess.

Eine häufige Form der idiopathischen, traumatischen Hämorrhagie ist der als Purpura pulicosa bezeichnete Zustand. Um den durch den Flohstich bewirkten Kanal bildet sich eine kleine Hämorrhagie. Dieselbe erscheint zunächst von einer Quaddel umgeben. Nach Resorption derselben bleibt ein sehr scharfrandiger, manchmal polygonaler roter Fleck zurück, mit einem zentral gelegenen hämorrhagischen Punkt. Verschwindet auch dieser Hof, so bleibt die Hämorrhagie allein zurück und täuscht, wenn sie in großer Anzahl vorhanden ist, eine symptomatische Purpura vor.

Idiopathische Blutungen entstehen weiters durch abnorme Zirkulationsverhältnisse, durch lokale hochgradige Stauung. Hieher gehören die diagnostisch wichtigen stecknadelkopfgroßen Blutungen der Gesichts- und Halshaut nach epileptischen Anfällen, Blutungen, die hervorgerufen sind durch die hochgradige Stauung, welche ihrerseits wieder durch die krampfhafte Sistierung der Atmung bedingt ist.

Auf Stauung und Gefäßzerreißlichkeit zurückzuführen sind ferner die häufigen Blutungen an den Unterschenkel alter Leute, Purpura senilis, und Blutungen bei varikösen Venen. Man bekommt sie meist als rotbraune, punktförmige, gewöhnlich gegen eine oder die andere Stelle zusammengedrängte oder konfluierte Flecke zu sehen. Sie sind teils reine Blutungen, teils Residuen von umschriebenem Kratzekzem und als solche häufig Vorläufer von Ulcus cruris. Diese reinen Blutungen an den Unterschenkeln, die symptomatischen Hämorrhagien in Ekzemen oder Effloreszenzen

anderer Art im relativ jugendlichen Alter, sind, wenn universelle Stauung durch Herzfehler, Nieren- oder Lebererkrankung nicht vorhanden, ein fast untrügliches Zeichen des Potatoriums.

Die symptomatischen Hautblutungen sind ein bei den verschiedensten Primärerkrankungen eintretendes Ereignis oder sie bilden wohl umschriebene selbständige Krankheitsbilder. Unter den Erkrankungen, bei welchen häufig symptomatische und hier auch als sekundär zu bezeichnende Purpura auftritt, spielen die wichtigste Rolle infektiöse Prozesse. So ist die Hautblutung ein lang bekanntes Symptom der Sepsis, die Purpura variolosa ein Ausdruck der septischen Variolaerkrankung. Punktförmige stecknadelkopfgroße Blutungen erleichtern die Diagnose des Scharlachexanthems und die Zahl der hieher gehörenden Erkrankungen wurde in neuerer Zeit vermehrt um die Gonorrhoe, ferner um ätiologisch unklare, stürmisch verlaufende, wahrscheinlich infektiöse Purpuraformen. Bei allen diesen Erkrankungen führen wir die, die Hämorrhagien bedingende Gefäßwandschädigung entweder auf direkte Bakterienembolie oder auf die Einwirkung im Blute kreisender Toxine zurück.

Nicht bakteritischer, vielleicht aber toxischer Natur sind jene Formen, die entstehen im Verlaufe der Leukämie, der akuten Leukämie, der perniziösen Anämie, infolge von Wurst- und Austernvergiftungen, als Folge von Arzneien, wie z. B. Jod.

Zu den mehr selbständigen Krankheitsbildern gehört die Purpura rheumatica, Peliosis rheumatica (Schönlein). Die Hautveränderungen sind Symptome einer Allgemeinerkrankung, welche außer auf der Haut auch noch Veränderungen in den Gelenken verursacht. Viele Tatsachen sprechen dafür, daß in der Purpura rheumatica nur eine andere Form, gleichsam ein hämorrhagischer Typus der als »Erythema multiforme« bezeichneten infektiösen oder toxischen Erkrankung zu suchen ist. Zu diesen Tatsachen gehört das gleichzeitige gehäufte Auftreten beider Erkrankungen zu bestimmten Jahreszeiten, das Auftreten von Purpura an den unteren Extremitäten und Erythema multiforme-Efflorescenzen an den Händen, schmerzhafte Gelenksschwellungen bei Erythema multiforme.

Gewißheit, ob diese Auffassung auf alle Fälle anzuwenden ist, könnten allerdings nur ätiologische Daten geben. Leider fehlen dieselben bis jetzt vollständig.

Unter Fieber und Allgemeinerscheinungen, oft auch ohne dieselben, erkrankt mit schmerzhaftem Stechen gewöhnlich ein Kniegelenk oder ein Sprunggelenk. Zu gleicher Zeit tritt vor-

wiegend an den Streckseiten der Extremitäten, an den untern reichlicher als an den obern, ein Exanthem auf, das in der typischen Form aus scharf begrenzten punkt- bis erbsengroßen Hautblutungen besteht. In anderen Fällen gehen entzündliche Erscheinungen in Form von Flecken den Hämorrhagien voraus und Willan will Quaddeln mit dem Ausgang in Hämorrhagien gesehen haben. Jedenfalls leiten Fälle letzterer Art in ihren Erscheinungen zum Erythema multiforme hinüber, wo ebenfalls Blutungen in den entzündlichen Effloreszenzen vorkommen. Der weitere Verlauf ist einfach. Die Allgemeinerscheinungen und die Schmerzhaftigkeit im Gelenke verschwindet. Die Blutungen machen die eingangs beschriebene Farbenveränderung durch. Eine diffuse Gelbfärbung der affizierten Knie- oder Sprunggelenke zeigt an, daß das Exsudat Blut oder blutiges Serum war. So kann in 10 - 14 Tagen die Erkrankung geheilt sein, wenn nicht durch einen zweiten oder seltener durch mehrere Nachschübe der Verlauf auf Monate hinaus verzögert wird. In solchen Fällen erneuern sich die Allgemeinerscheinungen, die Gelenkssymptome und das Auftreten neuer Hautblutungen, die sich dann durch ihre dunkelbraune Farbe von den in Rückbildung begriffenen unterscheiden. Zahnfleisch und Mundschleimhaut bleibt intakt. Als Komplikationen können auftreten Albuminurie, Nierenblutungen, Endokarditis, Koliken. Diese Erkrankungen innerer Organe zeigen wieder, daß es sich bei der Affektion nicht um eine bloße Hautkrankheit, sondern um eine Erkrankung des gesamten Organismus handelt, und wenn nun hie und da die Gelenksaffektion fehlt, die Erkrankung aber sonst den oben beschriebenen Verlauf nimmt, so berechtigt das Fehlen dieses Symptoms noch nicht, die betreffenden Fälle z. B. als Purpura simplex von der Purpura rheumatica zu trennen, zumal wir auch bei andern Infektionskrankheiten ein oder das andere Symptom ausfallen sehen. Unter Berücksichtigung des akuten und raschen Verlaufes ist die Diagnose leicht und die Prognose als gut zu bezeichnen, falls eben nicht innere Komplikationen den Verlauf erschweren.

Morbus maculosus Werlhofii, Blutfleckenkrankheit. Die Erkrankung unterscheidet sich von der Purpura rheumatica durch Blutungen in die Schleimhaut, durch ihren chronischen Verlauf, durch Lokalisation der Blutungen am Stamme und durch das Fehlen entzündlicher Effloreszenzen neben den Blutungen. Vom Skorbut unterscheidet sich die Affektion dadurch, daß die Blutungen in der Mundschleimhaut umschriebene hanfkorn- bis erbsengroße prominente Knötchen sind und es nicht zu hämor-

rhagischer Zerwühlung und nekrotisierend eitriger Stomatitis wie beim Skorbut kommt. Ferner fehlt beim Morbus maculosus Werlhofii in vielen Fällen die hohe Zerreißlichkeit der Gefäße, der zufolge auf leichte mechanische Insulte subepidermoidale Blutungen auftreten, wie wir diese Erscheinungen bei einem Skorbutkranken erhoben haben.

Oft unter Allgemeinerscheinungen treten in verschieden großer Anzahl, gewöhnlich an den Extremitäten, am Stamme und in der Mundschleimhaut gleichzeitig Blutflecken auf. Dieselben sind punkt- bis erbsengroße, scharf umschriebene subepidermoidale oder talergroße, wenig scharf konturierte subkutane Blutungen. Außer diesen spontanen Blutungen treten auch auf stumpfe Traumen hin leicht subkutane Blutungen auf. Viel schärfer noch als an der Haut sind die Blutungsherde an der Schleimhaut begrenzt. Sie treten hier als braune, braunblaue Knötchen über das Niveau empor, indem offenbar die Blutung die lockere Schleimhaut in dieser Weise emporwölbt. Die Schleimhautblutungen lokalisieren sich mit Vorliebe an der Unterlippe, an der Wangenschleimhaut, seltener an der Zunge. Ähnliche knötchenartige Vorwölbungen entstehen auch auf der Haut, wenn die Blutung in oder um einen Follikel erfolgt, in welchem Falle die Erkrankung als Purpura papulosa oder als Purpura haemorrhagica nodularis eine durch die anatomischen Verhältnisse bedingte besondere Form obiger Erkrankung darstellt. Infolge der zahlreichen Blutungen stellt sich auch bei leichteren Fällen eine ziemlich bedeutende Anämie ein. In schweren Fällen ist dieselbe hochgradig, so daß das Gesicht ein bleiches, wachsartiges Aussehen bekommt, und zwar wieder vorwiegend dann, wenn Blutungen in den inneren Organen auftreten, wie z. B. Darmblutungen mit blutig-schwarzen Stühlen, Nierenblutungen mit deutlichem Blutgehalt des Urins, Blutungen aus der Lunge und den Luftwegen mit Auftreten von Blut im Sputum. Unter fortschreitender Anämie, kachektischem Ödem kann in solchen schweren Fällen der Tod erfolgen. Dies sind aber seltene Ausgänge. Gewöhnlich ist die Prognose der Erkrankung günstig, wenn der Verlauf sich auch oft auf 3—6 Monate erstreckt.

Die Ätiologie der Erkrankung ist heute noch vollkommen unbekannt. Kolb und Letzerich fanden in letalen Fällen Bazillen, mit welchen sie bei Tieren Blutungen erzielten. Die Wirksamkeit der gefundenen Bakterien zugegeben, bleibt es noch immer unentschieden, ob nicht die untersuchten Fälle Formen von sekundärer septischer Purpura waren.

Bei Skorbut finden wir unter den Bluterkrankungen den höchsten Grad der Gefäßzerreißlichkeit. Diese äußert sich in zahlreichen Hämorrhagien der Haut, in Blutungen des subkutanen Gewebes, und Blutungen, die zwischen der Muskulatur ihren Sitz haben. Aus der Zerreißlichkeit der Gefäße geht aber auch, wie bereits erwähnt, hervor, daß leichte Traumen, Druck mit dem Fingernagel, Schreiben mit einem stumpfen Stifte in schweren Fällen subepidermoidale Blutungen bewirken können, „Purpura factitia". Zum Bilde des Skorbuts gehört ferner zunächst hämorrhagische Zerwühlung des Zahnfleisches, die unter Einwirkung der Mundbakterien in nekrotisierende eitrige Stomatitis übergeht. Schwerer Verlauf der Erkrankung resultiert dann, wenn die ausgedehnten Blutungen vereitern, wenn durch Eröffnung fluktuierender Blutbeulen das hämorrhagische durchsetzte Gewebe freiliegt, oder wenn Blutungen in innere Organe auftreten.

In der Ätiologie des Skorbuts kennen wir als veranlassende Momente schlechte und ungenügende Ernährung; Mangel an Fleischkost, schlecht ventilierte und gelüftete Räume erklären das häufige Auftreten der Erkrankung auf Schiffen, in Strafhäusern etc.

Therapie. Bei allen Purpuraformen ist von diätetisch-hygienischer Behandlung mehr zu erwarten als von Medikamenten. Aufenthalt in freier, sauerstoffreicher Luft wird, nachdem man Skorbut unter diesen Voraussetzungen heilen sieht, vor allem zu empfehlen sein und man muß sich fragen, ob man nicht in schweren Fällen mit künstlichen Sauerstoffinhalationen nachzuhelfen hat. Gute, kräftige Kost mit Vermeidung aller Fluxion bewirkender Getränke, dabei Bettruhe in allen Fällen, wo auf mechanische Insulte hin Blutungen entstehen und in Fällen mit innerer Blutung (blutiger Stuhl, Urin, Sputum) sind unerläßliche Verordnungen. Als Getränk gibt man mit Vorliebe ungezuckerte Limonade von 3—5 Zitronen pro die. Mit Rücksicht auf die Gelenksaffektion entsprechen von Medikamenten Salizylpräparate, Natrium salicylicum, Salipyrin, Aspirin etc. wohl am meisten der theoretischen Vorstellung, und tatsächlich bemerkt man rasche Besserungen, wenigstens der Gelenksaffektion. Schon dieses eine Moment berechtigt bei der Unschädlichkeit, diese Medikation auch bei Morbus maculosus Werlhofii einzuleiten, zumal alle übrigen bei Purpura empfohlenen Mittel in ihrer Wirkung mehr als unsicher sind. Da man schon unter rein diätetischen Maßnahmen oft eine Besserung eintreten sieht, ist die Beurteilung der Wirksamkeit von Medikamenten sehr erschwert und es seien daher ohne Kritik jene Präparate angeführt, die häufig gegen obige Affektion empfohlen und gegeben

werden. Man gibt Ergotin in Pillen zu 0·05—0·1, pro die 1 bis 3 Pillen; Extractum secale cornutum 5·0, Aqua fontis 150·0, drei Esslöffel täglich; Chlorkalzium in Dosen von 1 g, dreimal täglich.

Entzündung.

Urticarielle Erkrankungen.

Die primäre Krankheitserscheinung stellt als Quaddel, urticarielles Ödem, Prurigoknötchen, ein umschriebenes, rein seröses, entzündliches Exsudat dar.

Urticaria.

Die Effloreszenz der Urticaria ist die Quaddel in drei verschiedenen Formen:

1. An einer umschriebenen größeren oder kleineren Hautstelle tritt plötzlich eine blaßrosafarbige Hyperämie auf; die Stelle erhebt sich in den nächsten Minuten über das Niveau und behält als flache, beetartige Erhebung den roten Farbenton bei (Urticaria rubra).

2. Die rasch auftretende Hyperämie blaßt in dem Maße, als sich die Stelle über das Niveau erhebt, ab, wird gelblichweiß, oft vollständig anämisch weiß (Urticaria porcellanea), wobei noch eine zeitlang ein hyperämischer urticarieller Hof die zentral gelegene, bereits blaße Quaddel umgibt. Endlich verschwindet auch dieser Hof und die anämische Quaddel bleibt allein zurück.

Während bei der Urticaria rubra die Ausdehnung der Gefäße bestehen bleibt und die seröse Exsudation eine geringe ist, überwiegt bei der Urticaria porcellanea die seröse Exsudation in der Cutis propria und führt zu einer Kompression der Papillargefäße und Anämie der Pars papillaris.

3. Die Quaddel stellt ein blaßrotes, papulöses Knötchen dar, das durch Abblassen gelblichweiß wird, wobei es nach einiger Zeit von einem hyperämischen Hof umgeben erscheint. Nicht so selten findet sich auf der Höhe und in der Mitte dieses Knötchens seröse Flüssigkeit in Form eines tiefsitzenden Bläschens angesammelt (Urticaria papulosa, papulo-vesiculosa).

Dieser Quaddelform kommt der intensivste Juckreiz zu, während bei den beiden ersteren Formen derselbe manchmal gering ist und nicht so selten überhaupt fehlt. Während die papulöse Quaddel fast ausnahmslos solitär ist, entstehen bei beiden ersteren Formen durch Konfluenz, Rückbildungserscheinungen etc. noch zahlreiche klinische Formen.

So entsteht durch zentrale Rückbildung die Urticaria annularis oder, wenn die Abblassung in großen, flächenhaften, z. B. durch Konfluenz entstandenen Quaddeln eintritt, die Urticaria figurata. Das Bild ist dann derartig, daß eine verschieden gezeichnete, lebhaft rote Linie an ihrer Konkavität unter einem bläulich-rötlichen, weiter zentral gelblichen Farbenton in die normale Haut sich verliert. Endlich können bei zahlreichen Effloreszenzen die roten, peripheren urticariellen Höfe konfluieren und aus der fast gleichmäßig roten Körperhaut ragen dann die solitären oder konfluierten, abgeblaßten, prominenten Quaddeln hervor.

An Hautstellen mit lockerem Gewebe erfolgt reichliche seröse Exsudation und dementsprechend starke ödematöse Anschwellung (Augenlid, Präputium, Oberlippe). In gleicher Weise wie auf der Haut kann Urticaria auch auf der Schleimhaut der Mundhöhle und im Darme entstehen (Riehl).

In Bezug auf Verlauf, Art des Entstehens, Dauer der Erkrankung etc. unterscheiden wir folgende Formen der Urticaria:

I. Urticaria factitia (Dermographismus).

Wir verstehen darunter eine durch mechanische Reize hervorgerufene Quaddelbildung in einer dazu disponierten Haut. Die berührte Stelle wird zunächst anämisch, hierauf entsteht durch Krampf der Arrectores pili Cutis anserina. Daran schließt sich Rötung und zu gleicher Zeit mit der Rötung erhebt sich der berührte Streifen etwas über das Niveau (Urticaria rubra). Von dort aus erfolgt oft schon Rückbildung oder es geht die Urticaria rubra unter Anämisierung des Papillarkörpers in die Urticaria porcellanea über. In diesem letzteren Falle erscheint der weiße quaddelartige Streifen zu beiden Seiten von hyperämischen Zonen umgeben. Diese Erscheinungen treten bei der disponierten Haut an Stellen auf, wo absichtlich gekratzt, gedrückt, geschrieben etc. wird oder unabsichtlich ein Druck durch Kleidungsstücke, Mieder, Strumpfband etc. ausgeübt wird.

Nicht immer entwickelt sich, wie erwähnt, die Urticaria factitia bis zur abgeblaßten Quaddel, in anderen Fällen entsteht nur Urticaria rubra (Rötung und Elevation). Bloße Rötung ohne Elevation, auf mechanische Reize hin entstanden, ist eine in verschiedenem Grade ausgeprägte physiologische Erscheinung, aber noch keine Urticaria factitia.

Urticaria factitia findet sich selbständig, ohne daß daneben spontane Quaddelbildung vorhanden wäre, und scheint dann eine

habituelle oder doch wenigstens lange Zeit bestehende Anomalie in der Innervation der Hautgefäße zu sein. Ferner findet sich Urticaria factitia symptomisch, allerdings nicht regelmäßig, bei manchen später zu beschreibenden Formen von Urticaria.

Der Urticaria factitia im Wesen am nächsten ist:

II. die Urticaria idiopathica,

die durch äußere Schädlichkeiten, durch direkte Reizung der Haut hervorgerufen wird, wobei die Schädlichkeit die wichtigere, die Disposition der Haut die weniger wichtige Rolle spielt.

Hieher gehört Quaddelbildung, hervorgerufen durch Berührung mit Brennesseln, durch Flohstiche, Wanzen, Pediculi capitis, Pediculi vestimentorum, durch die Haare der Prozessionsraupe, durch Mücken-, Gelsen-, Mosquitostich; hieher gehören endlich der Bienenstich und das gigantische Ödem, hervorgerufen durch den Stich der Hornisse etc.

Den urticariellen Reiz gibt einmal ab das in die Haut eindringende Pflanzen- oder Raupenhaar, der in der Haut stecken gebliebene Stachel (»Saugrüssel«) des Insektes, das Moment des Saugens allein, wobei allerdings zu der mechanischen Irritation des Saugens, Stechens noch oft eine vom Insekt stammende Schädlichkeit kommt (Ameisensäure).

Der klinischen Form nach ist diese Urticaria eine Urticaria papulosa mit intensivem Juckreiz. Infolge des Juckreizes erfolgt Kratzen, Zerkratzen, Austreten von Blut und Serum, hämorrhagische Borke, Pigmentation mit zentraler Narbe. Nicht selten liegt die runde Exkoriation innerhalb einer oder zweier streifenförmigen Exkoriationen.

Nach der Art des Entstehens ist die Urticaria durch Raupenhaar eine lokal gehäufte Quaddelbildung, Urticaria e pediculis capitis nimmt die Nackenhaargrenze ein und kombiniert sich häufig mit Ekzem. Pediculi vestimentorum veranlassen große Quaddeln und dementsprechend große Exkoriationen in der Nacken- und Lendengegend; Wanzen hinterlassen ihre Quaddel vorwiegend an den im Schlafe unbedeckten Körperstellen des Gesichtes, Halses, der Hände, Sternalgegend; Mücken, Gelsen, Mosquitos erzeugen Erythema nodosum-artige, allerdings flüchtigere Ödeme; akuten phlegmonösen Erscheinungen nicht unähnlich sind die Ödeme, welche durch den Bienenstich hervorgerufen werden.

Das Ödem, das nach dem Stiche von Hornissen auftritt, ähnelt einer progredienten Phlegmone, da die Schwellung, Rötung, Temperaturerhöhung oft bedeutend sind, das Ödem z. B. vom

Handrücken auf den Vorderarm übergreift und nicht selten mit schmerzhafter Schwellung der axillaren Lymphdrüsen sich kombiniert. Rasche Rückbildung unterscheidet den Prozess von der progredienten Phlegmone.

Es ist heute eine bekannte Tatsache, daß durch reichliche Insektenstiche eine Immunisierung des Organismus gegen die chemische Schädlichkeit erfolgt, mit anderen Worten, die Haut sich an die Stiche desselben Insekts gewöhnt. Diese Immunität wird während der Wintermonate verloren und muß zu Beginn der Sommerszeit erst durch neue Insektenstiche und Quaddelbildung wieder erworben werden, ein Vorgang, den man an Arbeitern in sumpfigen Auen beobachten kann.

III. Die Urticaria symptomatica.

»Urticaria« schlechtweg ist entweder eine akute oder eine chronische.

In der akuten Form stellt sie einen meist über die ganze Körperhaut auftretenden Quaddelausbruch dar, der unter den klinischen Bildern der Urticaria rubra, porcellanea, annularis, figurata, confluens etc. verläuft. Neben Erkrankungen, bei welchen das Jucken eine bedeutende Höhe erreicht und in der Bettwärme sich ins Unerträgliche steigert, sieht man nicht selten Fälle, in denen eine besondere Juckempfindung fehlt. Die Flüchtigkeit der Effloreszenzen spricht sich am besten in der Anamnese des Kranken aus, der zum Arzte mit der Angabe kommt, an einem Ausschlage zu leiden, der „bald da, bald dort in Form von weißen Blasen auftritt, aber momentan gerade nicht vorhanden ist“. Wir bezeichnen diese Urticariaform als eine symptomatische, weil wir deren Entstehen in Beziehung zu Störungen des Magendarmkanals, zu Veränderungen im Stoffwechsel und in der Innervation der Gefäße bringen. Diese Störungen des Magendarmkanals sind einmal reelle, indem durch bestimmte Ingesta, verdorbene Speisen, Fische, Würste etc. wirklicher Magendarmkatarrh entsteht: belegte Zunge, subikterische Färbung, die eventuell in wirklichen Ikterus übergeht, sind objektive Symptome; Erbrechen, Diarrhöen, Üblichkeiten sind ergänzende anamnestische Daten. So beobachteten wir eine Hebamme, die nach Genuß einer verdorbenen Blutwurst mit Erbrechen, choleraähnlichen Diarrhöen erkrankte. Zu gleicher Zeit trat typische Urticaria rubra auf, die Quaddeln des 3. und 4. Tages wiesen immer mehr Hämorrhagien auf, bis endlich am 5.—6. Tage nur reine Blutungen auftraten. Der Zustand ging in Heilung über.

In anderen Fällen ist hochgradige Obstipation als Ursache der Urticaria anzusehen. So beobachteten wir eine Kranke mit fünftägiger Obstipation: Abdomen aufgetrieben, Temperatur 39°, reichlich Indican im Harn – Urticaria rubra figurata universalis. Nach Kalomeldarreichung und Irrigation Entleerung großer Kotmassen und sofortiges Sistieren der Urticaria.

Bei einer anderen Reihe von Urticariakranken bewirken die genossenen Speisen keine wirklichen Veränderungen der Magendarmschleimhaut, gleichwohl tritt aber Urticaria auf, so oft der Betreffende bestimmte Nahrungsmittel zu sich nimmt. Als solche sind zu nennen: Erdbeeren, Fische, Krebse, Hummer, Wurst, »Würstel« etc. Indem man Kranke über den Genuß dieser Mittel hinweggetäuscht hat und dennoch Urticaria auftrat, konnte man sich die Gewißheit verschaffen, daß nicht Ekel die Ursache der Urticaria ist.

Endlich scheint aus literarischen Angaben noch eine dritte Möglichkeit hervorzugehen, daß nach bloßem Zerkauen, also nach bloßem Kontakt der Mundschleimhaut mit dem Nahrungsmittel Urticaria entsteht, ähnlich wie man nach nervösen oder psychischen Erregungen Urticaria beobachtet hat. Urticariaformen der letzten Gruppen können allerdings ausreichend nur auf nervös-reflektorischer Basis entstanden gedacht werden.

Die symptomatische Urticaria zeigt in Bezug auf die Dauer einen sehr verschiedenen Verlauf. Entweder tritt auf Medikation (Stuhlentleerung) sofortige Heilung ein oder es wird spontan die Anzahl der Quaddeln geringer, so daß die Heilung in 8—10 Tagen erfolgt, in anderen Fällen dauern die Ausbrüche durch 2—3 Wochen fort, und es kann endlich — glücklicherweise nur in seltenen Fällen — die Urticaria acuta in eine Urticaria chronica übergehen.

Sie stellt als Urticaria chronica recidivans (Nesselsucht, Urticatio) ein quälendes Leiden von großer Bedeutung dar. Das klinische Bild ist leicht geschildert: Immer wieder von neuem auftretende Quaddeln mit intensiver Juckempfindung, wobei nie so energisch gekratzt wird, daß Exkoriationen entstehen würden. Die Folge davon ist, daß nach Rückbildung der Quaddeln die Haut zur Norm zurückkehrt, keine Exkoriationen, keine Pigmentationen aufweist. Daß das fortwährende Jucken, das allerdings bei manchen Leuten mit der Dauer der Erkrankung an Intensität abnimmt, die Kranken seelisch schwer schädigt, ist umso leichter zu verstehen, wenn man weiß, daß diese Erkrankungen 1—2—5, ja bis 30 Jahre bestehen können.

Ursächliche Momente sind nicht immer zu finden. Magendarmleiden, Klimakterium, Erkrankungen in der Genitalsphäre der Frau werden beschuldigt, ohne daß die günstige therapeutische Beeinflussung dieser Leiden zur Heilung der Urticaria führen muß.

Fast so häufig wie die Nesselsucht ist eine zweite Form der Urticaria chronica, die Urticaria chronica papulosa. Wegen des hochgradigen Juckreizes wird die Effloreszenz, ein papulöses, urticarielles Knötchen darstellend, sehr bald zerkratzt, bedeckt sich mit einer Blutborke und hinterläßt Pigmentflecke mit zentraler Narbe. Diese Form ist die Urticaria des Kindesalters. Ihr geht durch einige Zeit Urticaria rubra voraus, worauf die auftretenden Quaddeln immer kleiner und papulös werden. Nach Lokalisation, Form der Effloreszenzen ist eine Unterscheidung gegenüber der Prurigo incipiens nicht möglich. Fortdauer der Erscheinung in das dritte Lebensjahr charakterisieren unter anderem den Zustand als Prurigo.

Symptomatische Urticaria papulosa chronica bei Erwachsenen ist keineswegs sehr häufig. Die Fälle unterscheiden sich durch die Anzahl der Quaddeln, durch deren Größe, durch die Größe der Exkoriationen und durch die geringere oder intensivere Pigmentation.

Gerade bei dieser Urticaria chronica papulosa sehen wir nicht selten die Beziehungen zu Erkrankungen innerer Organe, unter ihnen wieder besonders Morbus Brigthii, Magendarmleiden, Lebererkrankungen eine veranlassende Rolle spielen. Auch im Klimakterium sehen wir intensiv juckende Hauterkrankungen auftreten, die, soweit sie nicht juckende Erytheme sind, besser zu dieser Urticariaform als zur Nesselsucht gezählt werden können, weil zerkratzte Effloreszenzen sich finden und diese häufiger bei Urticaria papulosa als bei der Urticatio vorkommen.

Eine seltene Form der Urticaria ist die von Pick als Urticaria perstans beschriebene Erkrankung. Nach ihrer Effloreszenz ist sie eine Urticaria rubra oder porcellanea, unterscheidet sich aber von ihr dadurch, daß die Quaddeln sich nicht nach Stunden zurückbilden, sondern tage-, ja wochenlange bestehen bleiben.

Die Persistenz der Quaddeln gibt uns das Verständnis für zwei Erkrankungen, welche man ebenfalls zur Urticaria rechnet, für die Urticaria pigmentosa und die Riesenurticaria.

Die von Nettleship zuerst beschriebene, von Sangster treffend als Urticaria pigmentosa bezeichnete Erkrankung beginnt immer in den ersten Lebenstagen und nimmt dann einen auf Jahre hinaus sich erstreckenden Verlauf (in einem Falle

unserer Beobachtung 18 Jahre, nach anderen Autoren 29 Jahre). Die ersten Erscheinungen sind bald in geringer, bald in größerer Anzahl auftretende blaßrote Urticariaquaddeln, die nach Art persistierender Effloreszenzen Tage und Wochen bestehen bleiben. Von Zeit zu Zeit schwellen diese Effloreszenzen wieder stärker an, werden lebhafter rot, gleichsam von neuem urticariell, eine Erscheinung, die auf eine deutlich ausgesprochene Urticaria factitia zurückzuführen ist, der zufolge auf mechanische Insulte hin Dermographismus, zu gleicher Zeit aber auch Reizung der Quaddeln erfolgt.

Diese fortwährende Reizung der Effloreszenz führt zu zwei Erscheinungen, die histologisch die Quaddel der Urticaria pigmentosa charakterisieren Die eine ist Vermehrung der Mastzellen in der Art, daß nach Unna die ganze Effloreszenz als ein »Mastzellentumor« zu bezeichnen wäre. Die zweite Erscheinung ist Vermehrung des Pigmentes.

In Bezug auf die Vermehrung der Mastzellen verdanken wir Bäumer aufklärende Versuche; indem er durch Urtica urens während vier Tagen eine Quaddel unterhielt, konstatierte er eine Vermehrung der Mastzellen im Kutisgewebe. Die Pigmentation, die allmählich von einem schmutzigen Gelb (Urticaria xanthelasmoidea) in Braun und endlich in Dunkelsepiabraun übergeht, ist vorwiegend bedingt durch Vermehrung des Pigmentes in den Basalzellen, doch findet man auch reichlich in der Kutis Pigmentzellen, so daß die Pigmentverhältnisse immerhin im Sinne Ehrmanns gedeutet werden können und Mastzellentumor und Pigmentation auf dasselbe Moment zurückzuführen sind. Durch die Übernährung, welcher nach Bäumer die Mastzellen ihre Entstehung verdanken, werden wahrscheinlich auch die Melanoblasten zu gesteigerter Tätigkeit angeregt und geben ihr überschüssiges Pigment reichlich an die Epidermis ab.

Das beschriebene freie Kutispigment dürfte wohl meist den Zellausläufern der Melanoblasten angehören.

Eine Verwechslung mit Lues ist im Beginn der Erkrankung, wo die Effloreszenzen erst schmutzigrote Flecken darstellen, leicht möglich. Man nimmt an, daß die Erkrankung im Verlaufe der Zeit in Heilung übergeht, wenn dieselbe auch oft erst nach Jahren eintritt. Therapeutisch ist der Zustand nicht zu beeinflussen.

Riesenurticaria (akutes umschriebenes Hautödem-Quincke)

ist ein akut auftretendes, umschriebenes Ödem der Haut und des Unterhautzellgewebes von größerer Ausdehnung. Bei der

Mutter eines Kollegen trat die Erkrankung einmal als kindskopfgroße Geschwulst, scheinbar von dem Unterkiefer ausgehend, auf, ein zweitesmal als ebenso großer Tumor an der Außenseite des Oberschenkels und führte hier zur falschen Diagnose Sarkom. In anderen Fällen erreichen die tumorartigen Anschwellungen die Größe von 2—10 cm im Durchmesser, vergrößern sich allmählich, um dann in 1—2 Tagen abzuschwellen. Durch die häufigen Rezidiven an derselben Stelle kommt es nach Riehl zu einer sackartigen Erschlaffung der betreffenden Hautpartie (unteres Augenlid). Außer auf der Haut tritt dieses Ödem auch auf der Schleimhaut des Pharynx und Larynx auf und gibt zu gefährlichen Stenoseerscheinungen Veranlassung.

Wesen und Ätiologie der Urticaria. Die Frage: »was ist die Urticariaquaddel anatomisch«, kann nach dem mißlungenen Versuch, dieselbe durch das Mißverhältnis in der Blut-Zu- und -Abfuhr entstanden zu erklären, im Sinne Kromayers, Philippsohns und Töröks dahin beantwortet werden, daß die Quaddel durch Austritt von Serum aus der stärker durchlässigen Gefäßwand entsteht. Diese stärkere Durchlässigkeit ist als eine entzündliche Schädigung der Gefäße aufzufassen. Hiefür haben Török und Vas positive Beweise insoferne erbracht, als sie fanden, daß das bei der Urticariaquaddel in das Gewebe austretende Serum einen viel höheren Eiweißgehalt besitzt als die Transsudate (bis 3% gegenüber 1—1½% der Transsudate), sich also in seinem Eiweißgehalte fast den peritonealen Exsudaten (mit 3·8%) nähert.

Für den entzündlichen Charakter spricht dann noch Folgendes:

Dem Serumaustritt geht Hyperämie voraus, die bei der Urticaria rubra anhält; in dem oben beschriebenen Falle von Urticaria nach Wurstgenuß kam es nach Serumaustritt zum Austritt von Blut; in manchen Urticariafällen scheint das Serum mit Blutfarbstoff vermengt zu sein; bei Urticaria papulosa kommt es bei längerem Bestande auch zum Austritt von Leukozyten; nicht immer erfolgt die Resorption des Exsudates rasch (Urticaria perstans Pick). Diese Momente gestatten uns, die Quaddel als eine umschriebene seröse Entzündung aufzufassen.

Die Kenntnis des lokalen Vorganges gibt uns aber noch kein ausreichendes Verständnis für das Entstehen der Urticaria. In Bezug auf die Pathogenese derselben beschränken sich unsere Kenntnisse bloß auf einige Momente, welche beim Zustandekommen der Urticaria eine Rolle spielen. Diese Momente sind eine erhöhte Reizbarkeit der Haut. Sie tritt deutlich in Erscheinung als Urticaria factitia, soweit dieselbe ein Symptom der symptomatischen Urticaria darstellt. Für den nervösen Charakter dieser Reizbarkeit spricht die Tatsache, daß Kranke, die an anderweitigen Nervenerkrankungen, wie Hysterie, Syringomyelie etc., leiden, häufig an Urticaria erkranken. An diesen in labilem Innervationszustand befindlichen Hautgefäßen greift nun ein zweiter, gleichsam auslösender Faktor an, und zwar direkt durch den mechanischen Insult bei der Urticaria factitia, durch das mechanisch-chemische Trauma bei der idiopathischen Urticaria, z. B. nach Insektenstich; endlich können wir noch einen direkten Angriff der auslösenden Substanz am Gefäß oder Gefäßnerven (Ganglion) annehmen bei jenen symptomatischen Urticariaformen, bei denen

wirkliche Störungen im Magendarmkanale die Resorption abnormer Zersetzungsprodukte in die Blutbahn vermuten lassen.

Immer mehr verlieren wir aber den Boden sicherer Voraussetzungen bei der Beurteilung jener Urticariaformen, welche nach Genuß geringer Mengen von Nahrungsmitteln entstehen. Führt man auch diese Urticariaform auf die Resorption toxischer Substanzen zurück, so müssen wir annehmen, daß bei dem betreffenden Individuum schon kleinste Mengen genügen, um, in die Blutbahn gelangt, durch lokale Reizung Urticaria hervorzubringen. Auch diese Idiosynkrasie wäre noch zu erklären mit Rücksicht auf die analogen Beobachtungen nach Resorption kleinster Mengen von Medikamenten, nach welchen nicht bloß seröse Quaddeln, sondern exsudative Erytheme entstehen.

Unmöglich erscheint es aber, die Annahme des toxischen Ursprungs für jene Fälle festzuhalten, wenn das Nahrungsmittel gar nicht genossen wurde und nur in Berührung mit der Schleimhaut kam, wo eine Resorption von toxischer Schädlichkeit ausgeschlossen ist, wie z. B. bei Urticaria, die von der Genitalsphäre ausgelöst wird; für jene Urticaria-Eruptionen, wo auf eine durch direkten Reiz entstandene Quaddel eine Reihe von Urticaria-Eruptionen folgt, wie z. B. bei Kindern, die an einer Stelle vom Floh gestochen werden und dann eine universelle Eruption von Urticaria bekommen.

Alle diese Formen, sowie die Urticaria, die auf psychische Reize hin entsteht, können wohl nur durch rein nervöse Reize, und zwar vorwiegend auf reflektorischem Wege entstanden erklärt werden. Der Einfluß des Nerven auf das Entstehen von Urticaria scheint aus folgender Beobachtung hervorzugehen: Zoster brachialis; Abheilen der Zoster-Eruption und Auftreten von neuralgischen Schmerzen und intensiver anfallsweiser Juckempfindung; Auftreten von blaßroten Quaddeln auf Schulter und Arm, Quaddeln, scheinbar dem Nervenverlauf (N. radialis) entsprechend angeordnet, werden sehr bald zerkratzt und heilen unter Hinterlassung von Pigmentationen ab. Pathogenetisch sind viele Urticariaformen also auch heute noch als Angioneurosen aufzufassen und die Quaddel in diesen Fällen als ein auf angioneurotischem Wege entstandenes seröses Entzündungsprodukt zu deuten.

Therapie der Urticaria. Bei der Urticaria factitia und pigmentosa wurden Heilung und Besserung bisher vergeblich angestrebt. Systematische Gewöhnung der Haut an den Wechsel von warmer und kalter Temperatur in Form von Bädern und Douchen, eventuell systematische Kaltwasserkuren dürften für diese habituellen Zustände zweckentsprechend sein, zumal Nervina auf den labilen Innervationszustand der Hautgefäße wirkungslos bleiben.

Idiopathische Urticaria gelangt sinngemäß zur Heilung nach Entfernung der veranlassenden Ursache. Der durch vorsichtige Fragen auf Ungeziefer aufmerksam gemachte Patient erhält eine Zinkpaste mit Zusatz von 1—2% Unguentum sulfuratum Wilkinsonii, eine Salbe, welche, abgesehen von dem heilsamen starken Geruch, die Exkoriationen am raschesten zum Vertrocknen bringt.

Die Therapie der symptomatischen Urticaria hat sich erstens gegen die wirklichen oder vermuteten primären Störungen, z. B. im Magendarmkanal, zu wenden und zweitens symptomatisch die Juckempfindung herabzusetzen. Bei der Tatsache, daß viele Urticariafälle in kurzer Zeit heilen, könnte man mit Regelung der Diät und vielleicht symptomatischer Behandlung der Juckempfindung sein Auslangen finden.

Um sich aber in Fällen längerer Dauer den Vorwurf zu ersparen, anfangs zu wenig getan zu haben, empfiehlt es sich, jede Urticaria, so gut wir es eben verstehen, kausal zu behandeln. Umsomehr wird diese kausale Behandlung geboten sein, wenn Symptome von Magendarmerkrankung bestehen. Regelung der Diät, eventuell Milchdiät finden ihre Ergänzung in dem Verbot warmer alkoholischer Getränke, die durch Fluxion das Jucken in der Haut steigern. Medikamentös strebt man eine gründliche Entleerung und Desinfektion des Magendarmkanales an, und wird zu diesem Zwecke mit Vorliebe Kalomel in täglichen Dosen von 0·15—0·3 durch drei Tage hindurch gegeben. Insoferne wir nicht selten nach der Stuhlentleerung die Urticaria sistieren sehen, kann diese Medikation als zweckmässig bezeichnet werden, gleichgiltig, ob die abführende oder desinfizierende Wirkung diesen Effekt erzielt.

Heilt die Urticaria nicht sofort, so erfordert deren längere Dauer und der Patient ein neues Medikament, und es hat sich uns in manchen Fällen die Durchführung einer Art Karlsbader Kur vorteilhaft erwiesen. Man verordnet 0·3 Liter Karlsbader Mühlbrunn, anfangs kalt, später auf 30° C erwärmt, auf nüchternem Magen zu nehmen, und verstärkt die Wirkung durch Zusatz von einem Esslöffel Karlsbader Salz oder gibt dieses Salz allein in gleicher Menge Wasser gelöst als billigere Modifikation derselben Absicht.

Führt auch diese Behandlung nicht zum Ziele und haben sich Amara, Natron bicarbonicum, Mittel, die wegen ihrer Popularität kein langes Vertrauen genießen, nicht bewährt, so kann man nach dem Vorschlage Singer's als Mittel gegen abnorme Zersetzungen im Magendarmkanal Menthol nach der Verschreibung

Rp.:

Mentholi 0·1
Olei amygd. 0·5
d. in capsulis gelatinos.
3—5 Stück täglich zu nehmen.

verordnen. Die Erfolge, die man damit erzielt, sind keine auffallenden. Immerhin sei aber erwähnt, daß wir, allerdings nicht bei Urticaria, sondern bei Dermatitis herpetiformis, bei ein und

derselben Patientin in zwei Versuchen promptes Aufhören der Erytheme gesehen haben.

Nach all den erwähnten therapeutischen Versuchen kann nun entweder schon Heilung eingetreten sein, oder es erweisen sich noch weitere Maßnahmen, wie Irrigationen, Darmmassage etc., fruchtlos, und man überzeugt sich, daß man es nicht mehr mit einer Urticaria acuta, sondern mit einer Urticaria recidivans zu tun hat, einem Zustande, der uns, mangels nachweisbarer sonstiger Störungen, keine Indikation für die Therapie gibt und bei dem häufiger Wechsel der Medikamente mit häufigem Wechsel des Arztes vom Patienten beantwortet wird.

Nach den vergeblichen Versuchen, durch Beeinflussung des Magendarmkanales die Urticaria zu bessern, versucht man, direkt auf die Gefäße oder Gefäßnerven einzuwirken. Man gibt nach dem Vorschlage Schwimmers Atropin in Pillenform zu 1—2 Milligramm pro Tag; Antipyrin zu 2 Gramm pro die; Jodkali oder Chinin. sulfur. zu 0·5 Gramm dreimal täglich, wozu ich bemerken möchte, daß ich von letzterem Mittel in zwei Fällen Besserung gesehen habe.

Endlich würden noch als kausale Therapie Kaltwasserkuren in Betracht kommen; sie können nach der allgemeinen Ansicht Besserungen und Heilungen befördern, wenn man sie mit dem Wechsel des Aufenthaltsortes verbindet, da es seit langer Zeit bekannt ist, daß vollständig veränderte Lebensweise, Änderung des Aufenthaltsortes, Höhenluft ein Aufhören der Urticaria bewirken können, wobei allerdings nach Rückkehr in die alten Verhältnisse das Leiden nicht selten rezidiviert. Erwähnt sei ferner, daß in einem Falle nach Dehnung des Muttermundes in Narkose eine seit zwei Jahren bestandene Urticaria verschwand.

Der Indikation, die Juckempfindung herabzusetzen, wird man durch Betupfen der kranken Hautpartien mit alkoholischen Flüssigkeiten gerecht. Man verwendet:

Rp.:

	Acid. salicyl.	2·0
oder	Acid. carbol.	2·0
„	β—Naphtholi	2·0
„	Mentholi	2·0
„	Epicarini	10·0
auf	Spir. vini Gall.	
oder	Spir. vini rectif.	190·0
mit	Glycerini	10·0

D. s. Äusserlich.

Die Juckempfindung wird herabgesetzt zum Teil durch die Abkühlung, welche die rasche Verdunstung des Alkohols verursacht, zum Teil durch das Gefühl des Brennens, welches die Juckempfindung übertönt, zum Teile aber auch durch direkte Beeinflussung der Nervenendigungen in der Epidermis durch das zugesetzte Medikament (Salizyl, Teer, Naphthol).

Nur ungern ersetzt man in chronischen Fällen diese einfache Manipulation durch sogenannte Kühlsalben, i. e. Menthol, Teer, Salizylsäure in 1—3% Zusatz zur Pasta Lassari. Denn, abgesehen von der Kostspieligkeit, dem Zugrundegehen der Wäsche und Kleider, ist der Erfolg sehr selten ein dauernder, und ist unter solchen Umständen 5% Epikarinsalbe oder Sapolan und Aqua plumbica aa. vorzuziehen, weil die gleichen Unannehmlichkeiten durch die bessere antiprurigiuöse Wirkung ausgeglichen werden. In schweren Fällen müssen, um Schlaf zu ermöglichen, kühle Einpackungen gegeben werden, wenn nicht der Patient bereits dieselben sich selbst verordnet hat. Bäder mit allmählicher Abkühlung und nachträglichem Douchen können versucht werden,wenn sie nicht im Gegenteile eine Verschlechterung hervorbringen. Auch Zinkleimverbände setzen das Jucken gut herab.

Therapie der Urticaria der Kinder s. Prurigo.

Prurigo Hebrae.

Gewöhnlich im zehnten Lebensmonate, manchmal schon früher, beginnt diese Erkrankung unter dem Bilde der Urticaria rubra. Ohne besonders charakteristische Lokalisation treten bei den erkrankten Kindern lebhaft rote, runde, fast immer solitäre Urticariaquaddeln auf. Nachdem dieses Stadium nur kurze Zeit gedauert hat, wird die Zahl der Urticariaquaddeln am Stamme geringer, an den Extremitäten scheinbar größer, wobei sich schon ein stärkeres Befallensein der Streckseiten äußert — die ursprünglich breite Quaddel kleiner, bläßer, gelblich durchscheinend wird und dabei papulöse Form annimmt: auf Urticaria rubra folgt Urticaria papulosa. Ab und zu zeigen diese buckeligen, erhabenen Knötchen zentrale Serumansammlungen in Form von Bläschen, manchmal so deutlich, daß eine Verwechslung mit Varicellen nahe liegt. Noch im Verlauf des ersten Krankheitsjahres nehmen die papulösen Quaddeln immer mehr an Größe ab, und zwar nicht nur dadurch, daß der um das blasse, gelbliche Knötchen ausgebreitete urticarielle Hof kleiner wird oder ganz verschwindet, sondern auch dadurch, daß die zentrale Quaddel selbst an Größe abnimmt und weniger prominent wird. An Stelle der papulösen Quaddel tritt die typische Prurigo-Effloreszenz als blaßrotes, wenig scharf um-

schriebenes, wenig prominentes Prurigoknötchen mit intensivem Juckreiz (Kaposi, Riehl).

Mit der Größenabnahme vermehrt sich nicht selten die Zahl der Effloreszenzen, sie nehmen dicht die Streckseiten der Extremitäten ein, bewirken eine polsterartige Auftreibung des Fußrückens, der Phalangen, lokalisieren sich in der Hohlhand und an der planta pedis und erzeugen dadurch der Skabies ähnliche Bilder. Die intensive Juckempfindung demonstrieren am besten die kranken Kinder, welche mit einem gewissen Ernste so lange dem Kratzgeschäfte obliegen, bis mit der Exkoriation der Epidermis sich die Spannung in Knötchen verliert. Aus der tief exkoriierten Effloreszenz tritt nun Serum und Blut aus, das rasch zur hämorrhagischen Borke eintrocknet. Da frisch aufschießende Knötchen rasch wieder zerkratzt werden, so ist das mit einer Blutborke bedeckte Knötchen die vorherrschende Effloreszenz der Prurigo. Die Borke ist zumeist stecknadelkopfgroß, in einem Falle sahen wir sie erbsengroß. Hat sich unter dieser Borke eine neue Hornschicht gebildet, so fällt erstere ab und die Prurigo-Effloreszenz stellt nun ein cyanotisches Knötchen dar, das nach Abflachung einen blauroten Fleck hinterläßt: nach Rückbildung der hyperämischen Erscheinungen tritt an seine Stelle ein Pigmentfleck, der gewöhnlich dort eine zentrale weiße Narbe umschließt, wo durch das Kratzen der Papillarkörper zerstört wurde.

So wie klinisch hat das Prurigoknötchen nach Riehl auch histologisch die größte Ähnlichkeit mit Urticaria und stellt ein quaddelartiges Knötchen mit erweiterten Lymphbahnen, Blutgefäßen, Ödem und geringer zelliger Infiltration dar.

Durch jahrelanges Auftreten dieser Effloreszenzen an den fast immer gleichen Hautstellen entstehen nun die weiteren Symptome der Prurigo.

Durch Konfluenz benachbarter Pigmentflecke, durch Summation der Pigmentation an der oft befallenen Stelle, zum Teile aber auch als Effekt der durch Kratzen bewirkten mechanischen Hyperämie bildet sich an den Streckseiten eine diffuse, schmutziggelbbraune Pigmentation aus. Diese bei brünetten Individuen sehr deutliche Pigmentation fehlt bei blonden nicht so selten, ein Umstand, der in diesen Fällen die Diagnose sehr erschwert. Aber auch die übrige Körperhaut zeigt ein mattgelbes, gelbgraues Kolorit. Das Lippenrot ist blaß, wodurch das Gesicht etwas Krankhaftes und durch häufige Knötcheneruptionen über den tubera frontalia etwas für Prurigo Charakteristisches bekommt.

Das ursprünglich urticarielle Knötchen nimmt nach dem Zerkratzen durch zellige Infiltration, vielleicht auch durch Zellproliferation entzündlichen Charakter an. Dadurch, mehr aber noch durch die mechanische Irritation des Kratzens, verdickt sich die Haut wieder besonders an den Streckseiten der Extremitäten mit einer von den Unterarmen gegen die Oberarme, beziehungsweise Oberschenkel zunehmenden Intensität. Am intensivsten ist diese Verdickung an den Streckseiten der Unterschenkel, woselbst die Haut nur schwer in Falten abgehoben werden kann, sich eigentümlich warzenartig anfühlt, seltener spontan fein kleiig schuppt, aber auf Kratzeffekte mit Instrumenten eine Beschaffenheit annimmt, als ob man mit einem Stück Kreide die Haut bestrichen hätte. Diese für schwere Prurigofälle charakteristische Veränderung der Unterschenkelhaut ist neben der Anamnese oft das einzige differentialdiagnostische Moment gegenüber dem Lichen urticatus.

Neben den Effloreszenzen, bei welchen sich unter dem aseptischen Schorfe eine neue Hornschichte bildet, finden sich andere, die durch den kratzenden Finger oder nachträglich von außen oder eventuell von den Bakterien der Haut selbst infiziert werden und dann unter Eiterung abheilen. Die Borke wird von Leukozyten durchtränkt, wird gelblich impetiginös, es sammelt sich unter ihr Eiter an, und die Effloreszenz umgibt sich mit einem lebhaft roten Halo. Offenbar ebenfalls durch Infektion mittels des kratzenden Fingers, zum Teile aber auch durch Infektion bläschenartiger Prurigoknötchen bei Kindern bilden sich geschlossene Pusteln, in welchen man viel häufiger Streptokokken als Staphylokokken nachweist.

Vorwiegend die beschriebenen letzteren Effloreszenzen sind es, welche zu einem weiteren Symptom der Prurigo Veranlassung geben, zu den sogenannten Prurigo-Bubonen, einer Vergrößerung der subinguinalen Lymphdrüsen. Dieselben treten als oft sehr große, von der Haut und Faszie verschiebliche, nicht schmerzhafte, derb-elastische Tumoren hervor. Resorption toxischer Substanzen aus den letztbeschriebenen Effloreszenzen, vielleicht auch Ablagerung corpuskulärer Elemente (Schmutz, Ruß) nach Art der Lymphdrüsenvergrößerung durch Tätowierung bewirken diese chronische Vergrößerung der Lymphdrüsen, die ich bis jetzt nur in einem Falle in Eiterung übergehen sah. In einem Falle bestanden neben den typischen Prurigo-Bubonen auch Vergrößerung der Halslymphdrüsen, kindskopfgroße Lymphdrüsentumoren der Achselhöhle, kurz, bei unverändertem Blutbefunde das Bild der Pseudo-

leukämie. Auch in diesem Falle kam es zu einer langsamen Vereiterung des Achselhöhlentumors und langsamer Rückbildung desselben.

Fälle, bei denen alle diese beschriebenen Symptome vorhanden sind, bezeichnet man nach Hebra als Prurigo agria; von ihnen nur quantitativ verschieden sind jene, in denen die Zahl der Prurigoknötchen eine geringere ist, deren Auftreten durch Pausen unterbrochen wird, wo die diffuse Pigmentation entweder fehlt oder nur angedeutet ist und die Verdickung der Haut nur an den Streckseiten der Unterschenkel deutlich ist (Prurigo mitis). In typischer Weise behält eine Prurigo vom Beginne an denselben Charakter als Prurigo agria oder Prurigo mitis bei, und sind bei der ersten Form sämtliche Symptome schon so frühzeitig vorhanden, daß ein vier Jahre altes Prurigo-Kind und ein pruriginöser Greis sich in ihrer Hautbeschaffenheit vollkommen gleichen.

Da, wie bereits erwähnt, die Prurigo als Urticaria papulosa beginnt und Urticaria papulosa der Kinder ebenfalls von langer Dauer ist, so ist anfangs eine Unterscheidung dieser beiden Erkrankungen nicht möglich. Erst gegen Ende des zweiten Jahres und im Verlauf des dritten Jahres ist dieselbe zu machen, indem unter fortwährendem Auftreten von Effloreszenzen bei Prurigo Pigmentation, Verdickung der Haut, Bubonen sich ausbilden, während selbst die schwerste Urticaria papulosa unter Abnahme der Anzahl der Effloreszenzen in Heilung übergeht.

Aber auch unter den Fällen, die durch Fortdauer der Erscheinungen sich als Prurigo manifestieren, tritt noch ein Unterschied in der Richtung auf, daß die als Prurigo agria beschriebene Erkrankung als unheilbares Leiden zeitlebens besteht, während die Prurigo mitis unter anderen nach Kaposi auch noch im siebenten Jahre in Heilung übergehen kann. Hiezu ist allerdings zu bemerken, daß diese Heilung oft nur eine scheinbare ist; so behalten manche Personen, die bis in das siebente, achte Lebensjahr an Prurigo-Erscheinungen, zumal Ekzemen gelitten haben, zeitlebens eine Haut, die zu Urticaria neigt, nach den kleinsten Diätfehlern Gruppen von Urticariaquaddeln aufweist und mit Vorliebe an kleinen umschriebenen Ekzemen erkrankt. In den Zeiten, wo die beschriebenen Erscheinungen fehlen, zeigt die Haut eine vollkommen normale Beschaffenheit. Diese Fälle sind wohl aufzufassen als Prurigo mitis, wo infolge geordneter Lebensweise, Hygiene, fleißiger Bäder die Haut diesen scheinbar geheilten Zustand aufweist; daraus erklärt sich auch, warum in besseren Gesellschaftskreisen fast niemals Prurigo gesehen wird.

Endlich wären in Ergänzung der klinischen Erscheinungen noch jene Fälle zu erwähnen, wo sämtliche Symptome durch ein an den Streckseiten der Extremitäten auftretendes Ekzem kaschiert sind. Gleich bei Beginn der Erkrankung zeigen die Extremitäten und das Gesicht, oft nur an den Wangen, manchmal aber auch an der Stirne ein nässendes, krustöses Ekzem mit scheinbarer Verdickung der Haut. Die Ekzeme selbst oder die Neigung, immer wieder zu erkranken, dauern oft unter der besten Pflege jahrelang an. Manchmal tritt noch im kindlichen Alter Heilung der ekzematösen Erscheinungen ein, oder der Patient behält zeitlebens die Disposition, immer wieder an Ekzem zu erkranken, wohl die schwerste Form der Prurigo.

Ätiologie der Prurigo. Die Art des Beginnes, die klinische und anatomische Beschaffenheit der Knötchen gestatten, die Prurigo als eine der Urticaria nahe verwandte Erkrankung anzusehen. Die seit Hebra vertretene Ansicht, daß das Prurigoknötchen das Primäre und der Juckreiz eine Folge desselben sei, wurde in neuerer Zeit durch die geistreiche Theorie der Neurodermitiden (Brocq-Jaquet) erschüttert. Nach dieser Theorie behaupten die genannten Autoren und auch Besnier, daß der Juckreiz früher auftritt, daß erst durch das Kratzen das Knötchen provoziert wird, daß somit das Knötchen ein gewöhnliches Kratzphänomen sei. Man könnte einfach, das Wesen der Theorie umgehend, die alte mit der neuen Ansicht in Einklang bringen, indem man sagt, daß die primärsten anatomischen Veränderungen des Knötchens zwar schon Jucken veranlassen, klinisch aber noch nicht in Erscheinung treten. Insoferne aber die genannten Autoren mit ihrer Theorie einen noch nicht durch anatomische Veränderungen bedingten Nervenreiz annehmen und die Effloreszenz durch das Kratzen allein entstanden erklären, muß vom Standpunkte unserer Anschauung Folgendes dagegen angeführt werden:

Die Prurigo beginnt als Urticaria, und finden sich bei Kindern auch Quaddeln an Stellen, wo der kratzende Finger nicht hingelangen kann. Daß Prurigoknötchen durch das Kratzen größer werden, ist nicht für diese Effloreszenzen allein charakteristisch, sondern diese Erscheinung tritt auf Druck auch bei Urticariaquaddeln nach Insektenstichen, aber auch bei eitrigen Follikulitiden und etc. auf. Besnier akzeptiert in seiner Gruppe der Prurigo diathesique die von Tommasoli vertretene Ansicht, daß Prurigo eine Autointoxikation ist. Damit akzeptiert der genannte Autor ein primäres toxisches Moment, und es erscheint nun einfacher, anzunehmen, daß die toxische Schädlichkeit sofort an den Gefäßen, Gefäßnerven angreift und zur umschriebenen serösen Quaddel führt, als anzunehmen, daß zuerst der sensible Nerv und dann auf reflektorischem Wege der Gefäßnerv oder die Gefäßwand beeinflußt wird.

Weiters haben die Untersuchungen Fingers einige positive Tatsachen für die Theorie der Autointoxikation zu stande gebracht: Besserung der prurigiösen Erscheinungen durch Diät und Reinigung des Darmkanales, Übergang von Stoffen in den Urin, welche auf abnorme Zersetzungsvorgänge im Darme schließen lassen. Diese Befunde, vielleicht noch nicht ausreichend, um beweisend zu sein, erheben die Annahme des autotoxischen Ursprunges der

Prurigo über das Niveau der bloßen Vermutung, und die Autointoxikation würde uns im Hinblick auf den Lichen urticatus, auf zahlreiche Erytheme, für welche wir ebenfalls einen toxischen Ursprung annehmen, die typische Lokalisation an den Streckseiten der Extremitäten, wenn auch nur annähernd, erklären.

Diagnose. Die Diagnose der Prurigo soll in ausgebildeten Fällen keine Schwierigkeiten machen, in leichteren Fällen ist sie ohne Anamnese oft unmöglich. Das Fehlen der Milbengänge, das Fehlen der Effloreszenzen in den Zwischenfingerräumen, in den vorderen Achselfalten, in der Nabelgegend, am Penis, an den Glutäen läßt Skabies relativ leicht ausschließen. Die Unterscheidung einer Prurigo mitis von einem lange bestehenden Lichen urticatus kann, wenn bei beiden Erkrankungen Verdickung der Haut an den oberen Extremitäten und Pigmentation vorhanden ist, nur durch die Verdickung der Unterschenkelhaut bei Prurigo und durch die Dauer der Erkrankung gemacht werden. Dieselben Unterscheidungen gelten auch gegenüber der Urticaria infolge von Wanzenbissen. Bei Urticaria papulosa chronica mit Hinterlassung reicher Pigmentation kommt gegenüber der Prurigo das Fehlen der typischen Lokalisation und die Verdickung der Haut in Betracht.

Therapie der Prurigo. Jede Behandlung pruriginöser Kinder hat vorsichtigerweise mit dem Hinweise auf die »monate-, eventuell jahrelange Dauer« des Leidens den Angehörigen gegenüber zu beginnen. Erwachsene Prurigo-Kranke kennen bereits die schlechte Prognose ihrer Erkrankung. Da Prurigo incipiens und Urticaria chronica der Kinder anfangs nicht zu unterscheiden sind, so empfiehlt es sich weiters, das Wort »Prurigo« überhaupt nicht auszusprechen, denn erfahrungsgemäß ist Urticaria chron. mit 1—2 jähriger Dauer viel häufiger als wahre Prurigo, die Diagnose des Arztes somit falsch, und die Angehörigen werden durch das Wort »Prurigo«, deren Beschreibung, unheilbare Erkrankung, in jedem Lexikon gefunden werden kann, überflüssig erschreckt.

Naturgemäß deckt sich die Behandlung der Prurigo incipiens mit der der Urticaria papulosa der Kinder; es muß leider eingestanden werden, daß wir eine kausale interne Behandlung dieser beiden verwandten Krankheiten nicht kennen. Dies schließt aber nicht aus, daß wir die Diät der Kinder zu regeln haben, da es eine bekannte Tatsache ist, daß Kinder bei zu reichlicher Ernährung dann viel mehr Quaddeln aufweisen, wenn Aufstoßen oder eventuell Erbrechen besteht.

Etwas erfolgreicher ist die externe Behandlung der beiden Zustände. Denn, wenn die verschiedenen Maßnahmen die Erkrankung auch nicht ohneweiters zu heilen im stande sind, so bewirkt doch jedes einzelne Mittel für einige Zeit eine bedeutende Besserung. Bei der Vorsicht, welche uns die Resorptionsfähigkeit der Kinderhaut auferlegt, muß ein wichtiger Teil der Therapie in die Bäderbehandlung verlegt werden. Hier verdanken wir der großen Erfahrung der Kinderärzte einige Zusätze zum Badewasser, die von

guter Wirkung sind, und es empfiehlt sich, bei der Behandlung obiger lange dauernder Zustände etwa nach folgendem Plane vorzugehen:

Man verordnet, das Kind jeden dritten Tag in einem Bade mit Zusatz von abgekochter Weizenkleie zu baden. Zu diesem Zwecke wird $^1/_2$ Kilo Weizenkleie durch eine halbe Stunde in 5 Litern Wasser gekocht und der filtrierte oder auch nicht filtrierte Absud dem Bade zugesetzt. Haben diese Bäder, wie dies bei der Prurigobehandlung die Regel ist, nach einiger Zeit ihre Wirksamkeit verloren, so verordnet man Eichenrindenbäder, die in gleicher Weise hergestellt werden, oder man läßt von vorneherein diese beiden Bäder abwechseln. Um sich nicht auszugeben, greift man erst dann zu einem neuen Mittel, wenn das frühere nicht mehr wirksam ist, und in diesem Sinne können dann Bäder mit Teerseifen, Teerschwefelseifen verwendet werden. Man seift das Kind ein, läßt es im Bade einige Zeit sitzen und wäscht erst am Schlusse des Bades die Seife ab. Da das Jucken gewöhnlich in der Nacht am stärksten ist, so empfiehlt es sich, diese Bäder vor dem Schlafengehen zu geben.

Reicht der Effekt der Bäder nicht aus, so ist an den Tagen, an welchen das Kind nicht gebadet wird, folgende Salbenbehandlung zu empfehlen:

Rp.: Pastae Lassari 30·0, Ungu. sulf. Wilkinsonii 1·0 S. Salbe, oder
Rp.: Ungu. Zinci oxydati 30·0, Olei Rusci 1·0, S. Salbe, oder
Rp.: Ungu. simpl. Sapolani $\overline{aa}$ 15·0, Olei Fagi 1·0 S. Salbe, oder
Rp.: Ungu. simpl. 40·0, Ungu. sulf. Wilkinsonii 1·0 S. Salbe.

Das Kind wird vor dem Schlafengehen mit einer dieser Salben eingerieben und darauf mit Puder eingestaubt, wobei es sich aus den oben angeführten Gründen empfiehlt, bei einer Salbe wenigstens 2—3 Wochen zu verbleiben. Eine Teerresorption ist bei den kleinen Mengen nicht zu befürchten und verrät sich übrigens sofort durch die dunklere Färbung des Harns.

Naphtholpräparate, bei Prurigo der Erwachsenen äußerst wirksam, sind bei Kindern vollkommen zu vermeiden, mit Ausnahme des unschädlichen Epikarins, das als 5% Epikarin-Alkohol 1—2mal im Verlaufe des Tages gegen das Jucken verwendet werden kann.

Prurigo der Erwachsenen bereitet der Behandlung keine Schwierigkeiten. Es ist eine Tatsache, daß Patienten, wenn sie in bessere äußere Verhältnisse (Kost, saubere Wäsche, Körperreinigung) gebracht werden, ihre pruriginösen Erscheinungen zum Teile verlieren. Da aber die Therapie über diesen langsam eintretenden Effekt in ihrer Wirkung hinauszugehen und eine möglichst rasche

Besserung zu erzielen hat, so empfiehlt sich bei Erwachsenen unter Berücksichtigung der Schwere des Falles und der pauperen Verhältnisse des Patienten folgende Behandlung:

a) Leichte Fälle. Täglich Bäder, davon jeden dritten Tag ein Teerbad, d. h., der Patient wird mit Oleum Rusci oder Oleum Fagi an den erkrankten Hautpartien eingepinselt, verbleibt $^1/_2$—1 Stunde im Bade und wäscht sich am Schlusse desselben mit Seife ab. Nach dem Bade ist die Haut mit $^1/_2$—1% Naphtholsalbe einzufetten. In ambulanter Behandlung kann ein ähnlicher Effekt erreicht werden durch Teer-, Teerschwefel-, Naphtholschwefelseifen.

b) Schwere Fälle. 2—3 Reinigungsbäder mit reichlichem Einfetten der Haut mittels Ungu. simplex zur Erweichung der Krusten und Borken. Hierauf systematische Teerbehandlung in der Weise, daß der Patient mit

Rp.: Pastae Lassari 100·0, Ungu. sulf. Wilkinsonii 5·0 S. Salbe. täglich eingerieben oder durch drei Tage mit Ungu. sulf. Wilkinsonii eingepinselt wird, worauf man eine Pause von zwei Tagen macht und am sechsten Tage ein Bad verordnet. In ähnlicher Weise können Patienten, allerdings niemals ohne vorhergegangene Harnuntersuchung, mit 2—5% Naphtholsalbe eingerieben werden.

c) Ekzem bei Prurigo. Hier bewirken zunächst Verbände mit Liquor Burowii eine Erweichung der Krusten und beeinflussen eventuell vorhandene stärkere Infiltration. Ungu. Diachyli-Verbände bessern dann die oberflächlichen Erscheinungen soweit, daß sich überall eine Hornschichte bildet, die durch kombinierte Behandlung mit Teer (s. Ekzem) soweit gefestigt wird, daß derartige Kranke nach *b)* oder *a)* behandelt werden können. Bei beträchtlicher Verdickung der Haut, z. B. an den Unterschenkeln, wäre das Ungu. Diachyli durch Empl. sapon. salicyl. zu ersetzen und die Haut durch Schmierseifenwaschung leicht zu reizen.

Erytheme.

Die vorherrschende und charakteristische Effloreszenz ist der umschriebene erythematöse Entzündungsherd mit Hyperämie, serösem und zelligem Exsudat und zelliger Proliferation. Durch das zellige Exsudat unterscheidet sich die Effloreszenz von der Urticariaquaddel, durch die Entzündungserscheinungen, durch den längeren Bestand der Gefäßausdehnung und Gefäßwandschädigung, als deren Folge eben die Exsudation auftritt, von den fluxionären Erythemen, die nur vorübergehende, höhere Füllungsgrade, also reine Hyperämien darstellen. Überwiegt das seröse Exsudat über das zellige, so entstehen Effloreszenzen, die als urticarielle Erytheme zwischen Urticaria und Erythem liegen, bei welchen das lebhafte erythematöse Rot in einen gelblichroten Farbenton umgewandelt ist.

Ätiologisch werden diese Erkrankungen zum Teil durch dieselben Schädlichkeiten wie die Urticaria hervorgerufen; hier wie dort sind es in die Blutbahn gelangende toxische Substanzen, welche wie bei den medikamentösen Erythemen mit Sicherheit oder nur mit Wahrscheinlichkeit als das ursächliche Moment angenommen werden können. Wir vermuten, daß diese Substanzen im Organismus selbst entstehen, also Autotoxine sind und ihr Entstehen abnormen Zersetzungsvorgängen im Darm, bakteritischen Herden verdanken, von wo aus sie zur Resorption gelangen. Endlich beobachteten wir noch direkte Bakterienembolien mit bakteritischen Erythemen.

Die Pathogenese der Erkrankungen ist heute noch keineswegs vollkommen geklärt. Eine Ausnahme machen die bakteritischen Erytheme, bei welchen der an Ort und Stelle gelangte Bakterienembolus direkt die Gefäßwände schädigt. Für die rein toxischen Substanzen müssen wir einen ähnlichen Entstehungsmechanismus annehmen, gleichgiltig, ob sie bakteritischen, chemischen oder medikamentösen Ursprungs sind. Man nimmt an, daß auch der toxische Körper durch lokalen Angriff am Gefäße die Effloreszenz hervorruft, wobei allerdings eine gesteigerte Empfindlichkeit im Sinne einer Idiosynkrasie verhanden sein muß. Mit diesem Entstehungsmodus können wir aber nicht alle Erscheinungen erklären. So kenne ich einen Kollegen, der auf ein halbes Gramm Antipyrin ein typisches halbseitiges Antipyrin-Exanthem an Lippe, Hohlhand, linker Penishälfte bekommt. Das im Blut kreisende Toxin mit seiner lokalen Angriffsfähigkeit vorausgesetzt, müssen wir doch mit Rücksicht auf die Halbseitigkeit der Erkrankung eine zentrale, und zwar halbseitige Reizung annehmen und damit dem Einflusse des Nervensystems einen Platz einräumen, id est, die Möglichkeit einer angioneurotischen Entstehungsart zugeben (s. Quecksilbererythem).

Erythema exsudativum multiforme (Hebra).

Diesem in seinen Effloreszenzen so viel gestaltigen Krankheitsbilde kommen zwei relativ konstante Eigenschaften zu: die vorwiegende Lokalisation an den Streckseiten der Extremitäten und die blaurote cyanotische Farbe entweder der gesamten Effloreszenz oder des zentralen Anteils derselben. Diese Farbe resultiert aus einer paretischen Ausdehnung der Kapillaren, aus der Beimengung von Blutfarbstoff zum exsudierten Serum und aus dem Austritt von roten Blutkörperchen. Das viel gestaltige Krankheitsbild enthält folgende typische Effloreszenzen:

1. Makulöse Formen. Es treten an beiden Handrücken, etwas seltener und gewöhnlich spärlicher am Fußrücken, entweder sofort in ihrer späteren Größe oder sich rasch aus kleinsten Pünktchen zu Linsengröße heranbildende Flecke von lebhaft roter Farbe auf, die auf Fingerdruck verschwinden. Diese Flecke behalten entweder ihre ursprüngliche Größe oder sie verbreitern sich nach der Peripherie, wobei ihr Zentrum bereits eine cyanotische Farbe annimmt, gegen welche der fortschreitende lebhaft rote Saum

kontrastiert. Sehr häufig weist das Zentrum der Flecke einen dunkelbraunen Punkt auf, herrührend von einer kleinen braunen Kruste, die sich aus einem abortiv verlaufenden, äußerst oberflächlichen Bläschen entwickelt. Zu den Flecken der ersten Eruption treten an den nächsten Tagen noch weitere, gewöhnlich ziegelrote Flecke. Durch zentrales Abblassen entstehen Ringformen: Erythema annulare, durch Zusammenstoßen solcher Ringe figurierte Formen: Erythema figuratum und gyratum. Doch sind diese letzteren Formen gewiß seltener, da bei Erythema multiforme die Effloreszenzen meist solitär sind.

2. Vesikulöse Formen. Die schon erwähnte braune Borke ist oft größer, und nach ihrer Ablösung entsteht eine kleine Lücke, die in einen Blasenraum führt. Häufig nimmt bei erhaltener Decke das Zentrum des Fleckes eine prall gespannte Blase ein — Erythema vesiculosum. Manchmal ist der Füllungsgrad ein sehr geringer und die Epidermisabhebung flach und breit. Die abgehobene Epidermis erscheint dann weißlichgrau; dasselbe ist der Fall bei dicker Hornschichte, wie z. B. in der Hohlhand, wo die geringe Exsudatsmenge die Blasendecke nicht emporzuwölben im stande ist. Dadurch, daß diese Blasen und blasenartigen Abhebungen in ein cyanotisches Zentrum zu liegen kommen, erscheint die Blase zunächst von einem cyanotischen Hof umgeben, auf welchen dann die lebhaft rote periphere Umgrenzung folgt. Doch auch diese kann durch Exsudation in einen Blasenwall umgewandelt sein.— Herpes iris -, welcher in der Hohlhand wieder nur durch die weißgraue Farbe der abgehobenen Epidermis in Erscheinung tritt, so daß man in dieser Lokalisation eine zentrale graue Stelle von einem grauem Ring umgeben sieht, zwischen welchem ein cyanotisch gefärbter Streifen verläuft. Findet sich nur ein peripherer Blasenkranz, welcher das cyanotische Zentrum umgibt, so bezeichnet man diese Form als Herpes circinatus; zwei konzentrische Blasenringe sind sehr selten. Durch reiche seröse Exsudation kann die Epidermis über der ganzen Effloreszenz abgehoben sein, wodurch nußgroße Blasen wie bei Pemphigus, faust- und handtellergroße Abhebungen wie bei Verbrühungen entstehen. Gerade die Größe und die pralle Füllung dieser Blasen spricht eher für Erythem als für Pemphigus.

3. Papulöse Formen. Die Effloreszenz tritt als solide Erhebung über das Niveau empor. Die Erhebung ist einmal bedingt durch stärkere seröse Exsudation, wodurch die Effloreszenz einen quaddelförmigen Charakter bekommt. Im Zentrum und auf der Höhe des Knötchens finden sich nicht selten seröse Ansammlungen

in Form kleiner Bläschen, oder die Effloreszenz ist ein dunkelrotes, später blaurotes, derbes, bis haselnußgroßes Knötchen. Auch über diesen Knoten ist die Epidermis häufig zu kleinsten Bläschen abgehoben, die bei längerem Bestand sich in Pusteln umwandeln. In seltenen Fällen sind die Knoten kreuzergroß, die Temperatur über ihnen erhöht und die Spannung eine bedeutende.

Anatomisch ist das Erythema multiforme ein Entzündungsprozeß vorwiegend der Pars papillaris. Man konstatiert als Symptom der Entzündung Ausdehnung der Gefäße, bei Knotenformen auch Streckung der Kapillaren, seröses und zelliges Exsudat; in ihm treten reichlich eosinophile Zellen und oft auch rote Blutkörperchen auf. Letztere sind der Grund, warum die Effloreszenz sich später durch Fingerdruck nicht vollständig verdrängen läßt und lange Zeit pigmentierte Flecke zurückläßt. Bei stärkerer seröser Exsudation erfolgt Blasenbildung häufiger unter als nach vorhergehender ödematöser Lockerung in die Epidermis. Die Knotenformen weisen eine hochgradige Auflockerung des papillaren Bindegewebes auf, zwischen dessen ausgedehnten und gezerrten Fasern zelliges Exsudat suspendiert ist. Auch bei der Lokalisation an der Schleimhaut erfolgt vollständige Abhebung der Epidermis und die Blase enthält reichlich Fibrin.

Das Erythema multiforme lokalisiert sich vorwiegend an den Streckseiten der Extremitäten, und zwar gewöhnlich an den oberen regelmäßiger und mit mehr Effloreszenzen als an den unteren. An der unteren Extremität sind die Effloreszenzen größer, deutlicher cyanotisch und nicht selten von kleinen Blutungen durchsetzt. Von dieser Lokalisation weicht ein zweiter Typus in charakteristischer Weise ab. Die Effloreszenz ist ein deutlicher Herpes iris der Hohlhand mit einem cyanotischen Ring, der zwischen einer zentralen und peripheren Blasenabhebung liegt. Diese Form rezidiviert sehr gerne im Jahre ein- oder mehrmals und durch mehrere Jahre hindurch. Sie ist gewöhnlich kombiniert mit Blasenbildung am Lippenrot und in der Mundschleimhaut, der zufolge beide Lippen oder nur die Unterlippe der meist jugendlichen Individuen mit einer mächtigen hämorrhagischen Borke bedeckt erscheinen. Mangels ätiologischer Kenntnisse ist es schwer zu entscheiden, ob es sich hier nur um einen anderen Typus oder um eine andere Erkrankung handelt.

Außer an den Extremitäten treten Erythema multiforme-Effloreszenzen sehr häufig an der seitlichen Halsgegend, am Nacken, hinter dem Sternokleidomastoideus, in vesikulösen Formen am Rand der Ohrmuschel, endlich an der Wange, daselbst meist fleckenförmig mit zentraler Börkchenbildung auf.

Die Erkrankung tritt in der Regel plötzlich ohne vorhergehende Allgemeinsymptome auf. Zu den ersten Effloreszenzen treten an den nächsten Tagen ziegelrote, neue, während die alten bereits Rückbildungssymptome zeigen. Nur selten besteht Jucken oder Brennen, öfter Schmerzen in einem oder dem anderen Gelenk. Das Spannungsgefühl ist in der Hohlhand infolge der dicken Hornschichte nicht unbedeutend. Größere Beschwerden entstehen bei Beteiligung der Mundhöhle oder in Fällen, wo die Blasen bedeutende Größe erreichen. Letzterer Zustand ist auch deshalb ein schwerer, weil die Erkrankung nicht wie in der Regel in 1—2 Wochen heilt, sondern sich auch in die dritte und selbst vierte Woche hinein fortsetzt. Bei noch längerer Dauer und fortgesetzter Blasenbildung ist die Unterscheidung zwischen Pemphigus vulgaris benignus (Dermatitis herpetiformis) oft nicht mehr möglich, doch mußte durch das Aussehen der Effloreszenzen ein Fall unserer Beobachtung zum rezidivierenden Herpes iris, id est, zum Erythema multiforme gerechnet werden. Bei einem vierzigjährigen Mann traten nach seiner Angabe durch sechs Jahre fast kontinuierlich einzelne Effloreszenzen auf. Dieselben waren guldenstückgroße, dunkel-cyanotische Flecke mit peripherer Blasenabhebung. Dunklere und blässere Pigmentationen bestätigten die Richtigkeit der Angaben in Bezug auf die Chronizität des Prozesses.

Ätiologie und Pathogenese. Berücksichtigt man die klinischen Erscheinungen, das gehäufte Auftreten zu gewissen Jahreszeiten und nach manchen Autoren das epidemische Vorkommen der Erkrankung, so wird man nicht fehlgehen mit Veiel und Jarisch u. a. das Erythema multiforme als das sinnfällige Symptom einer Allgemeinerkrankung anzusehen. Während Jarisch das Erythema multiforme als selbständige Erkrankung, bei welcher Gelenksbeteiligung vorkommt, angesehen wissen will, bringt Singer dasselbe in Beziehung zum gewöhnlichen Gelenksrheumatismus und verweist nicht mit Unrecht auf die häufige Kombination von Angina, Gelenksrheumatismus und Erythema multiforme, wie auch wir einen Fall von Angina, Erythema multiforme mit Exitus letalis gesehen haben. Natürlich läßt sich dagegen vom Standpunkte Jarisch' aus einwenden, daß diese letzteren Erytheme nicht wahres Erythema multiforme sind, sondern symptomatische Formen einer bestehenden Sepsis. Unentschieden ist heute auch noch die Frage, ob die Effloreszenzen Folgen von Bakterienembolien sind oder ob sie durch Toxine, die von bakteritischen Herden (Mundhöhle, Tonsille, Darm) stammen, hervorgerufen sind. Da man bis jetzt in den Effloreszenzen keine Bakterien gefunden hat, so hat die letztere Vermutung mehr Berechtigung.

Diagnose. Sind die Flecken, Knoten, Bläschen klein, so schützt die typische Lokalisation an beiden Handrücken, Ohren, seitlicher Halsgegend vor Verwechslung mit Ekzem, abgesehen davon, daß immer eine oder die andere größere cyanotische Scheibe

mit zentraler Borke vorhanden ist. Letztere Effloreszenzen spielen auch eine wichtige Rolle bei der Diagnose der Erkrankung im Gesicht. Vor einer Verwechslung des Herpes iris in der Hohlhand mit Psoriasis palmaris schützt die lebhaft rote Farbe der Effloreszenz. Akutes Auftreten und rascher Verlauf dient dazu, das wahre Erythema multiforme von ähnlichen symptomatischen Erythemen zu unterscheiden. Das Gleiche gilt bezüglich des beginnenden Pemphigus; die Prognose der Erkrankung ist günstig.

Erythema nodosum.

Die nahe Verwandtschaft des Erythema nodosum zum Erythema multiforme verrät sich durch Erkrankungen, bei welchen an den unteren Extremitäten Knotenformen, an den oberen fleckige Erytheme auftreten, ferner durch das häufig gleichzeitige Auftreten beider Erkrankungen zu bestimmten Jahreszeiten.

Den Effloreszenzen nach ist die Erkrankung ein entzündliches Erythem nicht bloß im Papillarkörper, sondern auch in der Cutis propria — bis zur Kutis-Subkutis-Grenze herab. Entsprechend diesem tiefen Sitz und der runden Form des Entzündungsherdes sind die Grenzen der Effloreszenz nicht scharf und bei der Palpation verliert sich dieselbe als runder Tumor in die Tiefe. Die Effloreszenzen zeigen die charakteristische Farbe des Erythema multiforme, nur ist das Cyanotische derselben offenbar wegen der Dicke des entzündlichen Produktes, wegen Austritt von Blutfarbstoff oft dunkelbraunblau. Anatomisch finden sich, wie beim Erythema multiforme, Zeichen der exsudativen Entzündung, Ausdehnung der Gefäße, seröse Exsudation, Austritt von roten und weißen Blutkörperchen, an welch letzteren häufig Kernzerfall zu beobachten ist. Erscheinungen von Seite der Epidermis bestehen offenbar wegen der tieferen Lokalisation nicht; wirkliche Blutungen sind klinisch aus dem Farbenwechsel, welchen das ausgetretene Blut durchmacht, zu erschließen. Aber auch sonst ändert die Effloreszenz ihre Farbe, insoferne frisch entstandene lebhaft hellrote, ältere dunkelcyanotische Farbe besitzen. An Hautstellen mit strammer Unterlage ragen die Knoten halbkugelig über die Oberfläche empor, sind schmerzhaft und in der Peripherie leicht ödematös. Die Effloreszenzen vereitern niemals, sie bedürfen aber zur vollständigen Resorption immerhin 1—2 Wochen.

Viel häufiger bei Kindern als bei Erwachsenen, öfter im Frühjahr und Herbst als im Sommer und Winter, tritt die Erkrankung plötzlich auf, wobei ab und zu Fiebererscheinungen sie begleiten. In schweren Fällen hält das Fieber (bis zu 40°) durch einige Tage

an, um dann abzufallen und bei eventueller Rezidive wieder aufzutreten. An den Streckseiten der Unterschenkel mit abnehmender Anzahl bis auf die Oberschenkel hinauf reichend, in seltenen Fällen auch die Streckseiten der Arme einnehmend, treten über Nacht die oben beschriebenen Effloreszenzen auf. Sie nehmen an Größe von dem Unterschenkel gegen den Oberschenkel und gegen die oberen Extremitäten zu ab, wobei sie sich an den Unterarmen nicht selten auch abflachen, indem sie sich in höhere Hautschichten lokalisieren, schärfer begrenzen und so in ihrem Aussehen vollkommen an die Effloreszenz des Erythema multiforme erinnern. Die Zahl der Knoten wechselt und damit auch die Schmerzen; denn bei zahlreichen Knoten fließen die peripheren Ödeme zusammen, die Haut über der Tibia ist in toto rot geschwollen, höher temperiert und es treten durch Spannung, Zerrung, vielleicht auch durch Druck auf das Periost Schmerzen auf, während in anderen Fällen subjektive Erscheinungen vollkommen fehlen.

Komplizierende Erkrankungen, wie Pericarditis, Endocarditis, Pleuritis, sind gewiß seltener, als manche Autoren beschreiben. Über die Ätiologie der Erkrankung wissen wir bis jetzt nichts Bestimmtes. Ätiologische Untersuchungen hätten die Frage zu beantworten, ob das Erythema nodosum eine akute Infektionskrankheit ist, in welchem Verhältnis sie zum Erythema multiforme steht. Aus statistischen Daten läßt sich die Verwandtschaft oder Nichtverwandtschaft wohl vermuten, aber nicht beweisen.

Diagnose. Eine vollständige Diagnose hat neben den Charakteren der Effloreszenz auch noch die Selbständigkeit der Erkrankung zu erkennen, also jene symptomatischen, knotigen, quaddelartigen Erytheme, wie sie im Verlaufe von Sepsis, Eiterungen, infolge von Medikamenten auftreten, auszuschließen. Eine Verwechslung mit Kontusionen ist wohl leicht zu vermeiden. Auch die Unterscheidung von Gummen bereitet bei der Berücksichtigung des akuten Auftretens, des raschen Verlaufes, der Multiplizität der Knoten, des akuten entzündlichen Charakters derselben, der mangelnden Tendenz zum Zerfall und Geschwürsbildung keine Schwierigkeiten.

Lichen urticatus.

(Erythema papulatum urticatum recidivans.)

Die primäre Effloreszenz der Erkrankung ist ein linsengroßes, papulöses Erythemknötchen, bei welchem die erythematösen Erscheinungen gegenüber der ödematösen Durchtränkung der Effloreszenz zurücktreten, so dass sich die Effloreszenz in ihrem Aussehen der

Urticaria papulosa nähert. Wenn wir trotz dieses Aussehens die Erkrankung den Erythemen zurechnen, so sind hiefür Fälle maßgebend, wo bei Einhaltung aller übrigen klinischen Symptome, wie Verlauf, Lokalisation, das Ödem der Knötchen geringer ist und der erythematöse Charakter der Effloreszenz deutlicher hervortritt; weil sich ferner neben papulösen Knötchen in einem und demselben Falle nicht selten linsengroße erythematöse Flecke finden; weil sich endlich die Erkrankung, ähnlich wie das Erythema multiforme, typisch an den Streckseiten der Extremitäten lokalisiert. Für die Zugehörigkeit der Erkrankung zum Erythem spricht auch die Beobachtung Fingers, der in demselben Falle nacheinander juckende papulöse, makulöse und nodosum-artige Effloreszenzen beobachtete. Wenn die Erkrankung somit ihren Effloreszenzen nach den Erythemen zugerechnet werden muß, so erfordert doch andererseits der subakute oder chronische Verlauf, das häufige Rezidivieren, die Juckempfindung, die Erkrankung selbst als eine vom Erythema multiforme verschiedene zu betrachten.

Zufolge des heftigen Juckens werden die Effloreszenzen, die übrigens zentral auch ein Bläschen tragen können, zerkrazt, bedecken sich nach Art der papulösen Urticariaquaddel mit einer Blutborke, nach deren Abfall ein cyanotischer Fleck zurückbleibt, der in eine Pigmentation, eventuell mit zentraler Narbe, übergeht.

Die Erkrankung lokalisiert sich vorwiegend an den Streckseiten der Extremitäten, und zwar an den Armen mit mehr Effloreszenzen als an den unteren Extremitäten, die manchmal vollkommen frei sein können. In schweren Fällen ist auch der Stamm dicht befallen; das Gesicht bleibt gewöhnlich frei. Die Erkrankung ist meist chronisch, ihr Verlauf erstreckt sich auf mehrere Wochen, Monate, ab und zu mit Stadien der Besserung auf 2—3 Jahre. Natürlich bildet sich in solchen lange dauernden Fällen reichlich diffuse Pigmentation aus, eventuell kann sich die Haut auch verdicken; die Haut an den Unterschenkeln aber bleibt im Gegensatz zu Prurigo zart. Die Krankheit tritt häufiger im juvenilen Alter und öfter bei weiblichen als bei männlichen Personen auf.

Ätiologie. Ähnlich wie bei Urticaria, Erythem, Prurigo vermuten wir auch beim Lichen urticatus eine toxische Ursache, und läßt sich manchmal, wenn z. B. die Erkrankung auf akute Magenstörungen hin entsteht und rasch wieder abheilt, ein direkter Zusammenhang der Erkrankungen annehmen. In den meisten Fällen können wir aber die Quelle der vermuteten toxischen Schädlichkeit nicht angeben, denn auch bei Graviden, bei welchen die Erkrankung am häufigsten auftritt und vom 3.—9. Monat dauern kann

(Lichen urticatus gravidarum), sind wir nur auf die Vermutung, daß abnorme Stoffwechselprodukte die Ursache bilden, angewiesen. Mit der Geburt des Kindes verliert sich die Erkrankung sofort, um eventuell bei neuen Graviditäten zu rezidivieren.

Die Prognose der Erkrankung ist im großen ganzen günstig, doch in Bezug auf die Dauer nie mit Sicherheit zu stellen, da die Erkrankung ebenso gut nur einige Wochen als auch Monate und event. Jahre dauern kann; schließlich tritt in allen Fällen Heilung ein.

Diagnose. Die Diagnose bereitet in vielen Fällen keine, in manchen die größten Schwierigkeiten. Gegenüber Scabies fehlt die Häufung der Effloreszenzen in den Zwischenfingerräumen, an den vorderen Achselfalten, Nabel, Genitale, Gesäß, Mamma. Gegenüber Prurigo fehlen in subakuten Fällen die Zeichen der Chronizität, die Pigmentierung, die Verdickung der Haut und die Bubonen. Für Prurigo spricht die Verdickung der Unterschenkelhaut, die bei Lichen urticatus fehlt. Am schwersten ist die Differentialdiagnose gegenüber der Urticaria, die durch Wanzenstiche, Pediculosis capitis hervorgerufen wird. Pediculi capitis mit ihren Folgen können noch leichter konstatiert werden durch die Zunahme der Effloreszenz gegen den Kopf zu. Wanzenstiche erfolgen meistens an den während der Nacht offen getragenen Körperstellen und nehmen vom Handrücken gegen den Ellbogen zu an Zahl ab, finden sich wieder an der Halshaut, eventuell im Gesicht, vorne an der Brust, wenn dieselbe während der Nacht frei ist; an den unteren Extremitäten fehlen sie in leichteren Fällen; die Anamnese gibt hier fast niemals Aufklärung.

Medikamentöse Exantheme.

Antipyrin verursacht am häufigsten: 1. fleckenförmige makulöse Erytheme. Dieselben sind scharf begrenzte, 4—5 cm im Durchmesser zeigende hyperämische Scheiben von zentral blauroter, peripher mehr lebhaft roter Farbe. Die Zahl der auf den Beugeseiten der Vorderarme, Streckseiten der Oberschenkel lokalisierten Flecke ist gewöhnlich keine sehr große, und mit Vorliebe werden bei neuen Ausbrüchen immer wieder dieselben Stellen betroffen, welche Erscheinung durch die Annahme einer lokalen Idiosynkrasie zu erklären versucht wurde. Nicht ausreichend erscheint diese Annahme zur Erklärung der Halbseitigkeit des Antipyrin-Exanthems, wie ich dieselbe bei dem schon erwähnten Kollegen beobachtete. Derselbe zeigt nach einem $^1/_2$ g Antipyrin Sekretion aus der linken Nasenhälfte, großen erythematösen Fleck der linken Lippenhälfte, dunkelrote Scheibe der linken Hohlhand und Herpes an der linken Penisseite. So oft er Antipyrin nimmt, tritt das Exanthem wieder an den gleichen Stellen auf. Dies wäre wohl durch lokale Idiosynkrasie zu erklären, die Halbseitigkeit aber spricht meiner Meinung nach auch für eine zentrale Reizung, so daß das Exanthem als der Coeffekt einer Schädigung der Gefäße duch das lokal angreifende Toxin und einer Reizung des Nerven-

systems angesehen werden kann. Unter Abschuppung der Hornschichte verschwinden die Flecke entweder vollständig, oder es bleibt noch längere Zeit eine Parese der Gefäße zurück, die von einer Pigmentation gefolgt sein kann, welche letztere wieder bei häufigen Rezidiven an derselben Stelle bleibend wird (Brocq).

In einer zweiten Beobachtung waren beide Hohlhände diffusrot verfärbt, worauf unter bedeutendem Spannungsgefühl in den nächsten Tagen die Hornschichte in breiten Lamellen zur Ablösung kam; zu gleicher Zeit waren beide Lippen geschwollen, die Epidermis derselben abgelöst und eine hämorrhagische Borke aufsitzend; das Zahnfleisch fleckenweise exfoliiert, die Zunge geschwollen und an ihrer Oberfläche, ähnlich wie das Zahnfleisch, mit eitrigem, übelriechendem Detritus bedeckt, nach dessen Entfernung fleckenförmige, figurierte Epidermisabhebungen in Form von roten Scheiben zum Vorschein kamen. Bei einer Frau, welche gegen Trigeminus-Neuralgie Antipyrin nahm, zeigte die Zunge scheibenförmige Herde, über welchen nicht das gesamte Epithel, sondern nur die obersten Zellagen mit dem darauf haftenden Detritus zur Abstoßung kamen, wodurch die Oberfläche ebenfalls rote scheibenförmige Flecke aufwies. Außer den schon erwähnten scheibenartigen Flecken werden scharlachähnliche Exantheme beschrieben, die aus kleinen Flecken oder Knötchen durch Konfluenz entstehen und gewöhnlich an den Streckseiten der Oberarme ihren Ausgang nehmen. Konfluieren die Flecken nicht, so entstehen masernähnliche Ausschläge.

2. Entstehen infolge von Antipyrin herpesartige Bläschengruppen mit vorwiegender Lokalisation an der Lippenschleimhaut und am Genitale. Sie gestatten einen Rückschluß auf die toxische Natur des Herpes überhaupt. Ab und zu ist das Antipyrin-Exanthem ein vesikulöses oder bullöses mit so dichter Blaseneruption, daß eine Verwechslung mit Pemphigius leicht erfolgen kann. Unter Fieber treten auf der Haut und der Schleimhaut zahlreiche Blasen auf; gegen das Fieber wird neuerdings Antipyrin gegeben, und neue Erytheme und Blasenbildung sind die Folge. Talergroße, scharfrandige, blaurote Erythemscheiben ermöglichen auch in diesen schwierigen Fällen die Diagnose, die natürlich in der Anamnese ihre Ergänzung finden muß.

3. Urticarielle Ödeme. Purpura-Formen gehören zu den seltensten Erscheinungen der Antipyrinwirkung.

Chinin verursacht nach Kaposi in seltenen Fällen ein dunkelscharlachrotes, diffuses Erythem; es nimmt als solches seinen Ausgang von den Streckseiten der Extremitäten und kann unter Fieber mit einer dunklen Purpurröte den ganzen Körper überziehen, worauf Desquamation folgt. Bei den Versuchen, Lupus erythematosus Psoriasis mit hohen Dosen von Chinin zu behandeln, sahen wir regelmäßig nach dem 6.–10. Gramm die erwähnten Krankheitsherde eine blaurote, violettrote Farbe annehmen. Zusammengehalten mit obigen Beobachtungen Kaposis scheint die dunkelscharlachrote, eventuell blaurote Farbe charakteristisch für Chinin-Exantheme zu sein. Wegen der universellen Ausbreitung, Fieber, Desquamation sind Verwechslungen mit Scarlatina naheliegend.

Arsenik veranlaßt folgende Hautaffektionen: 1. Bläschenförmige Hautausschläge als sogenannten Arsen-Zoster. Das häufige Auftreten von Zoster bei Personen, welche mit Arsenik behandelt werden, das direkte Auftreten von Zoster nach intravenöser Einverleibung von Arsenik erhebt die Beziehung der Hauterkrankung zum Arsenik über jeden Zweifel. Der Lokalisation nach ist es gewöhnlich ein Zoster intercostalis. Ob Herpes labialis durch Arsenik her-

vorgerufen wird, ist beim häufigen Vorkommen des Herpes febrilis schwer zu entscheiden.

2. Als weitere Arsenikwirkung werden fleckenförmige, masernähnliche, aber auch scharlachähnliche Erytheme beschrieben. Diese Erytheme sind selten, aber ihre Beziehung zum Arsenik unzweifelhaft. So beobachteten wir eine Dame, die gegen Psoriasis mit Arsenik und Chrysarobin behandelt wurde. Auf Chrysarobin erfolgte eine intensive reaktive Entzündung, dieselbe heilte ab, die Patientin nahm vollkommen neue Wäsche und eine Woche nachher trat auf Brust und Armen ein diffuses, schlecht begrenztes Erythem auf. Die Hautstellen waren lebhaft rot, geschwollen, die Temperatur erhöht und dabei bestand intensives Brennen und Spannungsgefühl. Nur sehr langsam bildete sich das Erythem zurück. Gerade in der langsamen Rückbildung und in der hohen Schmerzhaftigkeit wäre das Charakteristische der durch Arsenik hervorgerufenen Erytheme zu erblicken. Bei drei Kranken mit Lichen ruber planus trat nach der 5.—10. Injektion von Natrium arsenicosum eine intensive Reizung sämtlicher Effloreszenzen auf. Dieselben wurden rot, succulent, prominierten stark, die Hauttemperatur war erhöht, dabei bestand Wärme, Hitzegefühl, Brennen, Spannung und leichtes Fieber. An einigen Effloreszenzen führte die ödematöse Durchtränkung zur Blasenbildung, das Bild des Lichen ruber planus pemphigoides (Kaposi) imitierend. Auch in diesen Fällen bildeten sich die erythematösen Erscheinungen nur langsam zurück und führten zu tiefdunklen Pigmentationen. Erytheme mit Blasenbildung infolge Arsenikgebrauch hat Neumann an den Hohlhänden und Fußsohlen beobachtet, und ich sah bei einem Herrn, der täglich 45 Tropfen Solutio Fowleri nahm, eine diffuse, erythematöse Schwellung der Handteller und Fußsohlen auftreten, welche das Gehen unmöglich machte. Nach Rückbildung der Schwellung zeigten sich um die Schwielen der Reiterhand erythematöse Zonen. Andere Autoren beschreiben urticarielle, vesikulöse, pustulöse Eruptionen (?) mit Ausgang in Geschwürsbildung.

3. Arsenkeratose. Sie besteht in einer manchmal ohne entzündliche Symptome sich ausbildenden Verdickung der Hornschichte an der Hohlhand und der Fußsohle; in anderen Fällen gehen leichte Entzündungserscheinungen voraus. Die Keratose ist manchmal gleichmäßig diffus, manchmal umschrieben, zentral gelöcht, clavusartig. Außer der Keratose an der Hohlhand sahen wir am Dorsum manus senilen Warzen ähnliche Gebilde, hauthörnerartige, 1 cm hohe Erhebungen, die übrigens Makenzie auch auf der Brust- und Bauchhaut beobachtet hat. Die Keratose der Hand zeigte ein fächerartiges Relief, wie wir dasselbe ähnlich bei einem Pemphigus foliaceus beobachteten. Die Arsenkeratose ist nach den Beobachtungen von Ullmann, Lang, Rille ein anerkannter Zustand; im Falle Ullmanns folgte auf Keratose Carcinom.

4. Arsenmelanose. Daß entzündliche Effloreszenzen nach Rückbildung unter Arsenik noch lange Zeit Pigmentationen hinterlassen, sehen wir häufig bei Psoriasis in Form von bräunlichen Scheiben, bei Lichen ruber planus in Form von sepiabraunen Flecken. Die eigentliche Arsenmelanose entwickelt sich als eine von vorneherein die gesamte Körperhaut befallende, schmutzigbräunliche, schiefergraue Verfärbung, die vor allem das Gesicht in gleichmäßiger Weise pigmentiert, die normal stärker pigmentierten Körperstellen, wie Hals, Brustwarzen, Nabelgegend, Penishaut, Skrotum und endlich Körperstellen, die einem Druck ausgesetzt sind, tief dunkel färbt; auch die Schleim-

häute zeigen umschriebene Flecke. Die Arsenmelanose ist von lange Dauer; so kennen wir einen Patienten bereits durch sieben Jahre in fortwährend gleich dunklem, pigmentiertem Zustand. Histologisch findet man Vermehrung des Pigments in der Epidermis und in der Kutis. Ich sah das Kutispigment ausschließlich in den Melanoblasten. Sogenanntes freies Pigment gehört wahrscheinlich immer Ausläufern dieser Zellen an, welche durch Arsenik zur erhöhten Tätigkeit angeregt werden dürften.

Quecksilber. 1. Folliculitiden. Im Verlaufe der Einreibungskur treten an den bereits eingeriebenen Stellen, gewöhnlich an den Streckseiten der Extremitäten, und zwar wieder häufiger an den unteren Extremitäten als an den Armen lebhaft rote, streng follikuläre Knötchen auf, die sich rasch zu Pusteln umwandeln. Der Pustelinhalt trocknet ein, fällt ab, so daß die ganze Affektion schon geheilt sein kann, wenn der Patient bei der nächsten Tour dieselbe Stelle wieder einzureiben hat. Die Affektion ist eine typisch artefizielle Folliculitis, die bei stark behaarten Personen häufiger auftritt. Der Pusteleiter ist steril und die Eiterung ist als eine chemisch erzeugte (Hg) anzusehen.

2. Erytheme. Es ist eine leicht zu konstatierende Tatsache, daß luetische Exantheme nach der dritten oder vierten Einreibung oder am 2.–5. Tage nach der Injektion von 5% Sublimatlösung eine lebhaft rote Farbe annehmen. Manchmal ist diese Reaktion so lebhaft, daß man glaubt, Morbillen oder ein selbständiges Hg-Exanthem vor sich zu haben. Undeutliche Roseola oder Papeln treten deutlicher hervor, so daß diese Erscheinung direkt ein diagnostisches Hilfsmittel darstellt und nach Jarisch am besten zu vergleichen ist mit der Reaktion tuberkulöser Produkte auf Tuberkulin.

In ähnlicher Weise können fleckenförmige toxische Erytheme durch Quecksilber auch an Hautstellen, welche vorher nicht erkrankt waren, entstehen. Während wir bei diesen eine Propagation des Toxins auf dem Wege der Blutbahn annehmen, ist eine Folge direkter Reizung von außen das vulgäre Erythem, welches nach Anwendung der grauen Salbe entsteht.

Das Bild ist in der Regel folgendes: die Haut des Mons Veneris, Penis, der Innenfläche der Oberschenkel ist gleichmäßig diffus gerötet und höher temperiert. Häufig ist diese rote und auch leicht elevierte Hautpartie von einem peripheren zarten Schuppensaum begrenzt, dem Reste der bereis abgehobenen Hornschichte. Dabei ist die Epidermis nirgends vollständig abgehoben; es besteht für gewöhnlich nirgends Nässen. Nur in schweren Fällen zeigt die Peniswurzel und das Scrotum sich mit Krusten bedeckt, ein Symptom, das sich viel häufiger bei Anwendung von Petroleum findet. Über diesen Hornschichtschaum hinaus ist die Haut auf einem breiteren oder schmäleren Saum hin erythematös gerötet, die Hornschichte aber noch festhaftend. In noch weiterer Umgebung löst sich das konfluierte Erythem in einzelne, gegen die Peripherie an Größe abnehmende Flecken und Stippchen auf. Endlich treten Erytheme an entfernteren, nicht direkt eingeriebenen Körperstellen auf: in der Halshaut, Hand- und Ellenbeuge, über dem Olekranon, Fußrücken.

Nicht selten kombiniert sich das ausgebreitete Erythem mit anderen Zeichen der Hg-Intoxikation, wie Stomatitis, Fieber, Diarrhoe, blutigen Stühlen, wie wir dies bei einem Handwerksburschen gesehen, der beim Überschreiten der Grenze gegen Kleiderläuse am ganzen Körper mit einer dicken Schichte grauer Salbe überzogen wurde.

Durch Auseinander- und Zusammenfließen der Flecken und Vereinigung der verschiedenen Herde kann das Erythem ein universelles werden, scarlatina-

ähnliche Schuppung aufweisen, wobei nach Abstoßung der Hornschichte eine rote, seidenartig glänzende Haut zum Vorschein kommt, welche wieder von neuem schuppt, so daß die Erkrankung oft erst nach Wochen zur Heilung gelangt, während sie in der Regel in einigen Tagen in Heilung übergeht.

In diesem Krankheitsbilde haben wir in Bezug auf die Wirkungsweise des Quecksilbers drei verschiedene Gebiete zu unterscheiden:

1. Jene Hautpartie, wo das Mittel direkt mit der Haut in Berührung gekommen ist. Hier erfolgte direkte Reizung der Hautgefäße durch das von der Oberfläche her eingedrungene Hg. In ähnlicher Weise können von der eingeriebenen Stelle entfernte erythematöse Herde durch flüchtige Berührung mit der Hand unter Voraussetzung höherer Empfindlichkeit der Haut erklärt werden.

2. Stellen, die nicht mit dem Hg in Berührung kommen, aber unmittelbar an die sub 1 beschriebenen Partien angrenzen. Zur Erklärung dieser Erytheme wird von mancher Seite Resorption vom Herde 1 vorausgesetzt.

3. Die vom Hauptherde durch gesunde Haut getrennten, also durch „Springen" entstandenen Erytheme. Jarisch nimmt für diese Erytheme, soweit sie exsudativer Natur sind, Resorption des Toxins und lokale Ausscheidung an den betreffenden Stellen an. Diese einfache Erklärung greift aber unseren bisherigen Kenntnissen vor und ist zur Erklärung aller Erscheinungen nicht ausreichend.

Man sieht oft nach Applikation des kleinsten Stückes Quecksilberpflaster, wo eine Resorption ausreichender Mengen Hg. nicht angenommen werden kann, alle drei Formen und universelle Erytheme, die sich von der belegten Stelle aus langsam über den Körper verbreiten, auftreten. Solche Fälle können nur schwer in obiger Weise erklärt werden, und es drängt sich uns, in Hinblick auf Ekzeme, wo auch keine Resorption erfolgt, die Frage auf, ob die Erytheme sub 2 und 3 nicht doch bloß durch vasomotorische periphere und zentrale Reizung entstehen, die, einmal durch das Toxin hervorgerufen, längere Zeit selbständig fortdauert. Die Zukunft wird ja zeigen, ob es gelingen wird, an Stelle des unbequemen Begriffes „Reflex" immer die einfachere Vorstellung der lokalen Einwirkung des Toxins auf das Gefäß zu setzen. Die Schlüsse, durch welche Csillag zur Leugnung reflektorischer artifizieller Ekzeme kommt, können weder allgemein für das Ekzem, noch für die Erytheme angewendet werden.

3. Ekzeme. In gleicher Lokalisation wie die Erytheme kann sich eine Dermatitis ausbilden, die nach ihrem klinischen Charakter (Bläschenbildung, Nässen, Krusten, papulöse Knötchen) ein Ekzem ist. Die äußerst oberflächlich gelegenen Bläschen werden sehr rasch pustulös. Erythem, hervorgerufen durch Quecksilber, ist häufiger als Ekzem.

Jod. Die häufigste Form der Jod-Exanthems ist: 1. Die Jodakne. Sie ist nach den ausgedehnten Untersuchungen Giovaninis eine oberflächliche Folliculitis und Perifolliculitis, die in der Regel zur eitrigen Entzündung und Pustelbildung führt. Klinisch ist die Effloreszenz ein lebhaft rotes, erbsengroßes, rundbuckeliges Knötchen, in welchem früher oder später eine zentrale Pustel auftritt, die an Größe bedeutend variiert, bald sehr oberflächlich gelegen ist, bald aber mit stärkeren Entzündungserscheinungen gleichsam in der Tiefe beginnt und erst allmählich emporsteigt. Selten sind die Eiteransammlungen so groß, daß nach Eröffnung des Abszesses Geschwüre zurückbleiben.

Die Jodakne tritt am häufigsten im Gesichte, auf der Stirne, am Rücken oder an der Brust auf.

2. So wie der Jodschnupfen auf eine entzündliche Schwellung der Nasenschleimhaut zurückzuführen ist, so treten in ähnlicher Weise im Gesichte um die Augenlider ödematöse Anschwellungen auf.

Zu den Jodwirkungen gehört ferner eine pemphigusartige Hauterkrankung, die sich nach den Beschreibungen von Hallopeau und Neumann im Gesichte und auf der behaarten Kopfhaut lokalisiert. Die Erkrankungsherde setzen sich zusammen aus weißlichgelben Blasen von dem Aussehen der Vaccine: teils durch periphere Vergrößerung, aber auch durch periphere Angliederung neuer Blasen entstehen konfluierte Erkrankungsherde, die von einem polycyklischen Blasensaum umgeben sind und deutlich über das Niveau prominieren. Das Zentrum dieser Herde ist mit einem festhaftenden eitrig-borkigen Sekret bedeckt, nach dessen Entfernung eine aus weichen Knötchen bestehende Oberfläche zum Vorschein kommt. Sämtliche Herde sind von einem lebhaft roten Injektionssaum umgeben. Als Unikum muß wohl der Fall Neumanns angesehen werden, in dem ähnliche Effloreszenzen sich auf der Magenschleimhaut fanden.

3. Bei hochgradiger Idiosynkrasie und nach Darreichung hoher Dosen kommt es zu Blutungen, also Purpura, wohl der seltensten Form des Jodexanthems.

Brom. So wie bei Jodgebrauch sind die häufigsten durch Brom bewirkten Erkrankungen: 1. Die Bromakne. Sie tritt vorwiegend bei seborrhoischen Patienten im Gesichte, in der Kopfhaut, an der Brust und Schulter und an den Extremitäten in Form von follikulären oder nichtfollikulären, akneähnlichen Knötchen auf, die sich von der lebhaft roten Jodakne durch einen mehr braunroten, düsteren Farbenton unterscheiden. Diese Knoten wandeln sich langsam zu Pusteln um oder involvieren sich ohne Umwandlung in Pusteln nur äußerst langsam unter Hinterlassung von Pigmentflecken.

2. Bei fortgesetztem Gebrauch hoher Dosen von Brom, wie solche häufig bei Epilepsie genommen werden, treten neben solitären Knoten auch solche in Gruppen auf. Die Basis der Knötchen fließt zusammen und es resultiert ein in sich zusammenhängender Plaque, der oberflächlich von zahlreichen Pusteln durchsetzt ist und so an Sykosis parasitaria erinnert.

Wird die Hornschicht in Form einer matschen Blase abgehoben und kommt die rote, von eröffneten und geschlossenen Pusteln durchsetzte Basis zum Vorschein, so hat die Affektion in diesem Stadium große Ähnlichkeit mit einem eitererfüllten Schwamm (Jaquet).

Nach Eröffnung der Pusteln dauern die Entzündungserscheinungen fort, nur werden die früher impetiginös-eitrigen Krusten jetzt mehr braun hämorrhagisch, und nach ihrer Abhebung sieht man eine wärzchenartige Beschaffenheit der Unterlage. Diese Beschaffenheit bleibt auch noch bestehen, wenn die entzündliche Exsudation so weit nachgelassen hat, daß sich über dem Plaque eine festhaftende Hornschicht bilden kann. Jetzt nicht mehr nässend, wird der Knoten immer kleiner und verschwindet endlich in einer pigmentierten Narbe. Ist diese Narbe zentral gelegen und peripher die Entzündung fortdauernd, so kommen Bilder zu stande, die an serpiginöses Syphilid gemahnen. Eine Verwechslung kann allerdings nur dann stattfinden, wenn man die drusige Oberfläche und die an den übrigen Körperstellen vorhandenen Aknepusteln übersieht. Die Erkrankung lokalisiert sich mit Vorliebe an den Streckseiten der Unterschenkel, weniger häufig an den Armen, doch finden sich auch Plaques in der Haut des Stammes.

Balsamica. Copaivabalsam, Oleum Santali verursachen ein über den ganzen Körper verstreutes, lebhaft rotes, im Beginne masernähnliches, später aber mehr großfleckiges Erythem. Die Effloreszenzen des Stammes, manchmal mehr geblich urticariell, sind nach den Spaltungsrichtungen angeordnet, zeigen etwas Jucken und Brennen, ohne daß sie aber zerkratzt werden. Die solitären Effloreszenzen konfluieren an Stellen, welche einem Drucke ausgesetzt sind, wie Kleiderbund, Halshaut, Olekranon. Das Exanthem bildet sich ohne merkbare Schuppung zurück. Mehr urticarielle Erscheinungen veranlaßt Terpentin. Ein dem Pemphigus ähnliches bullöses Erythem am Stamm und an den Extremitäten sah ich nach Kreosotal auftreten.

Bakterientoxine. Abgetötete Streptokokkenkulturen (gegen inoperable Geschwülste) verursachen an der Injektionsstelle umschriebene Erytheme. Dieselben unterscheiden sich von wahren Erysipelen durch den wenig scharfen Rand, durch den raschen Ablauf und durch den Mangel an Progression. Die gleiche Ätiologie haben toxische Erytheme um demarkierende Eiterungen. Die auf dem Wege der Blutbahn entstandenen, durch Bakterientoxine bewirkten Erytheme sind am besten beobachtet worden bei Injektionen des Diphtherie-Antitoxins, und werden diese „Spritzexantheme" beschrieben als flüchtige Hyperämien, als Urticariaformen, als exsudative Erytheme und als Purpura. Daraus geht hervor, daß das im Blute kreisende Toxin die Kapillaren in verschiedenem Grade schädigt, so daß es einmal nur zum Austritte von Serum und Leukozyten und bei starker Schädigung zum Austritte von Blut kommt. Klinisch kommen dann noch annuläre figurierte Erytheme, den akuten Exanthemen (Masern—Scharlach) ähnliche Erytheme zu stande, die der Diagnose oft große Schwierigkeiten bereiten.

Ähnlich wie bei den Serum-Exanthemen können Toxine auch von bakteritischen Herden aus in die Blutbahn gelangen und die dadurch hervorgerufenen Erytheme sind dann, allerdings leichter theoretisch als klinisch, von den echten bakteritischen, metastatischen Erythemen zu unterscheinen. So wissen wir heute keineswegs mit Sicherheit, ob die im Verlaufe von Variola, Cholera, Gonorrhoe auftretenden Erytheme metastatischer oder toxischer Natur sind. Aufschluß könnte in allen diesen Fällen nur die histologische Untersuchung geben, wenn sie die Bakterien an der Stelle des Erythems nachweist. Kulturergebnisse können zu ätiologischen Schlüssen nur dann verwendet werden, wenn sie Bakterien liefern, die nicht auch normalerweise auf der Haut vorkommen.

Klinisch kommen beiden Exanthemen die gleichen Charaktere zu; dazu kommt noch eine ausgesprochene Polymorphie, derzufolge in einem und demselben Falle kleine umschriebene Flecken mit zentral papulösen Erhebungen, diffuse, unregelmäßig begrenzte, fleckenförmige Herde, Hämorrhagien auftreten. Die Polymorphie und die relativ häufigen Blutungen sind vielleicht das einzige, aber auch nicht immer verläßliche pathognomonische Zeichen bakterientoxischer Erytheme. Die Unsicherheit der Diagnose geht aus der Tatsache hervor, daß von vielen Autoren pemphigus-ähnliche, bullöse Erytheme, die unter dem Bilde akuter Sepsis oder Pyämie verlaufen, in dem Krankheitsbilde des Pemphigus acutus untergebracht werden, wohin sie, bessere ätiologische Kenntnisse vorausgesetzt, gewiß nicht gehören.

Verständlicher sind schon jene Exantheme, wo wir den bakteritischen Herd vor uns sehen, wie dies bei den seltenen toxischen Exanthemen der Fall ist, die sich an Verbrennungen im Stadium der Demarkation anschließen. In einem Falle unserer Beobachtung waren es spärliche, scheinbar auf dem

Wege der Blutbahn entstandene, solitäre lebhaft rote Flecke mit zentraler zarter Epidermisabhebung und der vorwiegenden Lokalisation am Stamme; in allen anderen Fällen (3) waren es vom bakteritischen Herde ausgehende, über den ganzen Körper sich ausbreitende fleckenförmige Erytheme, der Rand der konfluierten Partie aufgelöst in rundliche Flecke mit zentralen dunkleren Punkten (Hämorrhagie oder Bläschen). Ein solches Exanthem nahm den ganzen Stamm ein und endete an den Oberschenkeln mit solitären Flecken. Daneben bestanden aber auch durch sprunghafte Ausbreitung entstandene Herde über dem Olekranon, über der Patella und am Fußrücken. Am Abdomen fand sich Miliaria krystalline. Mit Rücksicht auf die Form und Ausbreitungsweise konnte echter Scharlach wohl mit Sicherheit ausgeschlossen werden, trotzdem die Sektion Angina follicularis und einen croupösen Belag der Pharynxwand ergab. Leiners Befunde von echtem Scharlach, anschließend an offene Wunden (Combustio), erheischen diesen Exanthemen gegenüber die größte Vorsicht.

Sowie in den beschriebenen Fällen die Allgemeinsymptome der Sepsis (Fieber, Prostration etc.), müssen uns in anderen Fällen die Zeichen der Intoxikation zum Verständnisse der symptomatischen Hautaffektion führen. Dies gilt von jenen Ausschlägen, als deren toxische Quelle wir abnorme Zersetzungen, Fäulnis, Gährungsvorgänge, z. B. nach Aufnahme von verdorbenen Nahrungsmitteln (Fische, Austern, Würste), annehmen und bei denen wir den Darm als jene Stelle ansehen, wo die Toxine gebildet werden und von wo aus sie zur Resorption kommen. Als eine solche Erkrankung haben wir die hämorrhagische Urticaria, die in anderen Fällen einen mehr erythematösen Charakter hat, bereits kennen gelernt, und es sei unter den allerdings seltenen, aber wahrscheinlich äußerst mannigfachen Formen obiger Erytheme nur ein typisches Krankheitsbild beschrieben, dessen Wesen am besten in der Bezeichnung

Erythema exfoliativum universale (autotoxicum?) wiedergegeben ist. In der universellen Ausbreitung der Erkrankung liegt die Schwierigkeit ihres Erkennens. Der Kranke, dem das Gehen nur schwer möglich ist, ist über und über mit feuchten Schuppen bedeckt. So lenkt uns schon das mit Borken bedeckte Gesicht, noch mehr aber die Spuren der Exsudation an der Leibwäsche des Patienten von der Diagnose Psoriasis universalis ab und läßt uns einen exsudativen Vorgang vermuten. Ist der Patient vollständig entkleidet, so sieht man die gesamte Körperoberfläche gleichmäßig gerötet und mit einem Krankheitsprodukte bedeckt, das am besten als »schuppende Borke« zu bezeichnen wäre. Die Oberfläche hat ein großlamellös-desquamatives Aussehen, die Lamellen zeigen an den Rändern, wo Luft eingedrungen ist, eine weiße, im Zentrum mehr gelbliche, feuchte Beschaffenheit. Die breiten Lamellen und die saftige Beschaffenheit dieser Schuppen sind das wichtigste diagnostische Symptom. Es kann ein solcher Zustand allerdings auch bei medikamentös gereizter Psoriasis vorhanden sein, aber doch werden hier Partien mit trockenen, weiß-

glänzenden Schuppen vorherrschen. Bei Pemphigus foliaceus ist das Krankheitsprodukt ein mehr krustöses oder hat einen mehr borkig-impetiginösen Charakter. Pemphigus foliaceus kann auch leicht nach Entfernung aller Krankheitsprodukte ausgeschlossen werden, weil bei ihm jetzt figurierte serpiginöse Abhebungen mit unterminierter Epidermisfranse zum Vorschein kommen.

Schwierig ist die Differentialdiagnose gegenüber dem Ekzem, gegen welches die breitlamellöse Beschaffenheit der Schuppen berücksichtigt werden muß.

Nach Entfernung der Krankheitsprodukte ist die ganze Haut gleichmäßig gerötet, etwas geschwollen und an den früher schuppenden Stellen seidenartig glänzend, an den borkigen Partien feucht oder nach Eintrocknung des Serums sich rasch mit einer gummiartigen Decke überziehend. In einem Falle sahen wir die diffuse Erkrankung gegen eine nicht befallene Hautstelle zu sich in Form bläulich-roter Flecke und Stippchen auflösen, über welchen die Epidermis bereits gelockert war, womit der Charakter der Erkrankung als Erythem gesichert erschien.

Ein weiteres diagnostisches Hilfsmittel bildet das Verhalten der Haare. Während die Haare bei Psoriasis oft erst bei sehr lange bestehendem Leiden schütter werden und bei Pemphigus foliaceus gewöhnlich vollkommen erhalten sind, besteht bei obiger Erkrankung entweder bereits vollständiger Haarverlust oder der Haarverlust ist nur fleckenweise ein vollständiger. Zieht man an den inselförmig stehengebliebenen Haaren, so bleiben ganze Büschel in den Händen. Dieser akute Haarausfall zeigt, daß vor nicht langer Zeit, ähnlich wie bei Erysipel, ein tiefer Entzündungsprozeß die Verbindung zwischen Haar und Haartasche gelockert hat. Dieser Haarausfall fehlt auch bei akutem universellen Ekzem. Unter Bäderbehandlung bessert sich der Zustand insoferne, als nirgends mehr borkige Bildungen auftreten und die Haut mehr gleichmäßig seidenglänzend und intensiv trocken schuppend wird, in welchem Stadium eine Unterscheidung von Psoriasis unmöglich sein kann. Wirkliche Heilung ist erst dann eingetreten, wenn die hyperämischen Erscheinungen geschwunden sind. Die Hohlhände zeigen bei längerer Dauer scheinbar tylotische Verdickungen, wobei sich unter dem Nagel mächtige borkige Hornmassen ansammeln. Die Erkrankung setzt rasch ein und geht gewöhnlich in Heilung über, die allerdings oft erst nach Monaten eintritt und durch Rezidive gestört wird.

Die Krankheit ist identisch mit der von Brocq beschriebenen Dermatitis exfoliativa generalisata subacuta und verbindet sich nach diesem Autor mit Störungen im Intellekt, mit Gelenksaffektionen und Lähmungen. Gastrointestinale Störungen, das Auftreten nach Genuß verdorbener Speisen waren wohl jene Momente, auf Grund welcher Kaposi diese Erkrankung mit Vorliebe als ein autotoxisches Erythem angesehen wissen wollte. Zur gleichen Annahme sahen wir uns gezwungen bei einem Erythem mit bläulich-roten Flecken, welche in den nächsten Tagen hämorrhagische Beschaffenheit annahmen und über welchen die Epidermis in Form von schlappen hämorrhagischen Blasen abgehoben wurde. Die Flecken flossen nicht zusammen, dagegen traten an der Lippe, Zungen- und Wangenschleimhaut ähnliche Blasenabhebungen auf, blutige Sputa verrieten das Fortschreiten nach der Tiefe, hämorrhagisch-eitrige Bronchitis und gangräneszierende Pneumonie führten zum Tode. Beide Augen überzogen sich mit einem diphtheritischen Belag; die Sektion fand keinen bakteritischen Herd.

Die mehr trocken schuppende Variante obiger Dermatitis exfoliativa stellt wahrscheinlich Besniers „scarlatiniforme Erythrodermie" dar. Auch sie breitet sich rasch über den ganzen Körper aus und hat die Tendenz, häufig zu rezidivieren. Sie beginnt mit Flecken, die rasch zu diffusen Herden konfluieren, und nimmt gleichmäßig die ganze Körperhaut ein. Stärkere Exsudation kommt bei dieser Form nicht zum Ausdruck, sondern die Schuppung ist von Anfang an trocken, weiß, kleienartig, darunter ist die Haut schwach gerötet und von etwas stärker geröteten dünnen Linien durchzogen, die man am besten als Rhagaden der Hornschichte bezeichnen könnte. Haarausfall besteht bei dieser Form nicht. Wir sahen einen Kranken, bei welchem die Erkrankung bereits sechsmal rezidivierte. Auch diese Erkrankung ist ihrem anatomisch klinischen Charakter nach als ein Erythem aufzufassen.

Therapie der Erytheme. Wie bei Purpura rheumatica geben wir auch bei Erytheme multiforme und nodosum, wenn Gelenksbeteiligung vorhanden ist, Salizylpräparate. Äußerlich verschreiben wir alkoholische Flüssigkeiten oder Zinkpasten zur rascheren Vertrocknung der Effloreszenzen. Erytheme mit starker Schwellung, z. B. Erythema nodosum, erfordern Bettruhe und feuchte Verbände mit Liquor Burowii, nach welchen wieder bald Pasta Lassari angewendet wird. Herpes iris der Mundhöhle verlangt fleißige mechanische Reinigung des Zahnfleisches, am besten mit Wattetampons, die in Mel rosarum und Glycerin aa 10·0 einge-

taucht sind; Gurgelwasser. Gegen das Rezidivieren kann eine Chinin- oder Arsenikkur versucht werden. Die Krankheitserscheinungen des Lichen urticatus schwinden am raschesten auf Pasta Lassari mit 1% Zusatz von Oleum rusci. Das Auftreten medikamentöser Erytheme fordert das sofortige Aussetzen des Medikamentes, wenn nicht zwingende Indikationen (Lues, Epilepsie) das Mittel erheischen. Bei allen toxischen Erythemen, wo man die toxische Quelle im Darm vermutet, wird derselbe mit Kalomel, Irrigationen, Bauchmassage, Menthol (v. Urticaria) gereinigt und die Haut je nach ihren Symptomen behandelt. Zur Erweichung der Krankheitsprodukte verordnet man Bäder mit zweimaligem Einfetten mittels Unguentum simplex oder feuchte Verbände, Einwicklungen. Ist die Exsudation geringer, so gehen wir sofort wieder zur austrocknenden Zinkpasta über, welche am raschesten eine halbwegs brauchbare Hornschichte liefert.

Pellagra.

Nach der heutigen ätiologischen Auffassung kann die Pellagra den toxischen Erythemen zugerechnet werden, insoferne den Hautveränderungen die Charaktere des Erythems im weiteren Sinne zukommen und die Erkrankung nach der heute herrschenden Ansicht als Intoxikation durch verdorbenen Mais aufgefaßt wird. Ausgehend von der Tatsache, daß Pellagra nur in jenen Gegenden vorkommt, wo Mais in Form der Polenta als Nahrungsmittel dient, hat Majocchi verdorbenen Mais bakteriologisch untersucht und aus demselben das Bacterium maidis gezüchtet; als wahrscheinliche Stoffwechselprodukte dieses Bakteriums sind die giftigen Substanzen aufzufassen, die Lombroso aus in Fäulnis begriffenem Mais gewann und womit er bei Tieren die Symptome der Pellagra erzeugte. Nach Neusser führen aber nicht diese in den Körper gelangenden Giftstoffe zur Intoxikation, wohl aber spalten sich im Darm aus diesen andere giftige Körper ab, welche die Autointoxikation bewirken. Wird aus verdorbenem Mais Schnaps bereitet, so geht die giftige Substanz direkt in des Destillat über, und es liegt in solchen Fällen Intoxikation vor. Pellagra ist eine chronische, in wiederholten Nachschüben auftretende Erkrankung der Haut, des Darmes, des Nervensystems.

Die Hautveränderungen bestehen in der Ausbildung eines diffusen Erythems an Hand- und Fußrücken, Hals- und Brustgegend. Dasselbe ist ziemlich scharf begrenzt und nach Neusser einem subakuten Erysipel sehr ähnlich. Nur sehr langsam bildet sich das Erythem zurück, indem die Haut abblaßt und unter Abstoßung großer Hornlamellen schuppt. In der Regel bleibt die Haut noch lange Zeit pigmentiert und rauhschilfernd. Tritt in der warmen Jahreszeit das Erythem in der bereits pigmentierten Haut wieder auf, so wird dieselbe violettbraun und nach Rückbildung des Erythems allmählich dünn, glänzend, atlasartig, empfindlich und rissig; daneben treten schwere nervöse Symptome auf: Kopfschmerzen, Rückenschmerzen, Muskelschwäche, Hautjucken, Kältegefühl an den unteren Extremitäten, ferner Symptome von Seite des Magens, des

Darmes, wie Appetitlosigkeit, Diarrhöe, Verstopfung. Diese Symptome steigern sich nach längerer Dauer zu Parästhesien, Schwindel, physischer Apathie, Stupor, Melancholie, Paresen, Krämpfen, spastischen Zuständen, amyotrophischer Lateralsklerose, Tetanie, Meningitis. Die Störungen von Seiten des Magen- und Darmkanals führen wieder zu chronischem Magen-Darmkatarrh, endlich tritt Degeneration der inneren Organe ein mit konsekutiver Atrophie, Anämie, Marasmus und Exitus letalis. Die Dauer des Prozesses erstreckt sich auf 10 bis 15 Jahre. Neben diesen kombinierten Formen gibt es Fälle, wo die Hauterkrankung längere Zeit das einzige Symptom der Erkrankung ist, während in anderen Fällen die beschriebenen nervösen und gastrischen Veränderungen ohne Hauterscheinung bestehen können. Der pathologisch-anatomische Befund entspricht wesentlich dem von Neusser beobachteten klinischen Krankheitssymptomen. Die Therapie der Erkrankung ist Prophylaxe und Hygiene auf Basis der ätiologischen Kenntnis, daß verdorbener Mais die Ursache der Erkrankung darstellt.

Acrodynie. Als höchst wahrscheinliche Folge des Genusses verdorbener Nahrungsmittel (Getreide) trat die Erkrankung in den Jahren 1828, 1829, 1830 unter dem Bilde eines epidemischen Erythems in Paris auf. Die ersten Symptome deuteten auf Magen-Darmintoxikationen hin — Üblichkeiten, Erbrechen, Koliken, Diarrhöe, Dysenterie im Anschluß an die Mahlzeiten. — Anschließend an diese Symptome traten Veränderungen in der nervösen Sphäre auf — Ameisenlaufen, Hyperästhesie, Hyperalgesie und Störungen in der taktilen Empfindung. Die Hautveränderungen bestanden in einem Erythem mit der Lokalisation an Händen und Füßen, in Erythemen mit Blasen. Auf die Blasenbildung folgt Schuppenbildung, hierauf Ablösung der verdickten Hornschichte und Hinterlassung einer stärkeren Pigmentation. Dieselbe trat auch auf an Brustwarz, Hals, Unterleib, Gelenksbeugen mit Freilassung des Gesichtes. Die einzelne Erkrankung erstreckte sich auf 3—4 Monate und ging mit Ausnahme der dysenterischen Fälle gewöhnlich in Genesung über. Die Erkrankung hat nach den Beschreibungen große Ähnlichkeit mit Pellagra und mit der Kriebelkrankheit, dem Ergotismus. Es treten infolge des Genusses von Mutterkorn zunächst Störungen im Magen, Darm, Erbrechen, Diarrhöe auf; daran schließen sich Kopfschmerzen, Schwindelgefühl, Ameisenlaufen, Kriebeln in Fingern und Zehen, toxische Krämpfe, Rückenschmerzen. Die Hautveränderungen bestehen ähnlich wie bei Pellagra und Acrodynie in erysipelartigen Rötungen an den Extremitäten, die sich durch cyanotische Farbe charakterisieren. Neben Blasen mit nekrotischer Basis entstehen reine Nekrosen in Form umschriebener Herde. Diese Nekrose betrifft bald nur die Haut, bald aber ganze Finger und Zehen, wobei noch immer Heilung der Erkrankung eintreten kann, falls die giftige Schädlichkeit, bestehend in einem mit Secale cornutum vermengten Roggen, wegfällt. Hyaline Degeneration der Gefäßwände gilt als Grund der eintretenden Nekrose.

Blasenausschläge.

Den Erythemen sehr nahe verwandt, zu Zeiten reine Erytheme darstellend, sind die Blasenausschläge, eine Gruppe von Erkrankungen mit dem gemeinsamen Symptom der reichlichen Blasenbildung. Ihrer Anatomie nach sind es exsudative Entzündungsprozesse in der Pars papillaris, bei welchen

das reichlich exsudierte Serum sich in Form von Blasen gewöhnlich unter der Epidermis ansammelt; sie entstehen nicht durch äußere Einwirkung.

Pemphigus.

Der weite Begriff, „Pemphigus" ist zunächst nach zwei Seiten hin begrenzt, erstens durch das Symptom der Blasenbildung, und zweitens durch die Chronizität. In dieser weiten Fassung stellt er einen Sammelnamen für jene Erkrankungen dar, welche diese beiden Symptome aufweisen. Von ihm sind heute schon folgende Erkrankungen zu trennen.

1. Pemphigius leprosus, Pemphigus syphiliticus, Pemphigus hystericus u. a., denn hier gibt die Bezeichnung „Pemphigus" ein Symptom der im Adjektivum ausgedrückten Erkrankung wieder.

2. Pemphigus neonatorum. Zahlreiche Untersuchungen der letzten Jahre erwiesen diese Erkrankung als infektiösen Prozeß, der durch einen Staphylococcus aureus hervorgerufen wird und der Impetigo contagiosa gleichzustellen ist. Es ist zu erwarten, daß weitere Untersuchungen das Gebiet dieser infektiösen Erkrankung immer mehr erweitern werden, so daß man sich dann die Frage vorlegen muß, ob nach Abzug jener bullösen Erkrankungen, welche als Symptom einer allgemeinen Infektion, wie Sepsis u. s. w., anzusehen sind, beim Neugeborenen überhaupt noch ein Rest von Erkrankungen übrig bleiben wird, für welche die Bezeichnung Pemphigus als eine Krankheit mit unbekannter Ätiologie passend erscheint. Eine Identifizierung solcher Prozesse mit dem Pemphigus der Erwachsenen würde auch dann noch gewagt erscheinen. In ähnlicher Weise haben die Untersuchungen Leiners manche Fälle des Pemphigus infantum als Impetigo contagiosa erwiesen und nur ein bakteriologisch untersuchtes statistisches Material könnte die Grenze angeben, bis zu welcher herab schon chronische Blaseneruptionen unbekannter Ätiologie und sicherlich nicht äußerlich infektiöser Natur vorkommen. Wir sahen solche Erkrankungen bei einem Knaben von 5 Jahren und zwei Mädchen im Alter von 8 Jahren auftreten.

3. Der Begriff Pemphigus acutus als selbständige Erkrankung wäre aufzulassen, denn viele der hieher gerechneten Erkrankungen sind akut oder subakut verlaufende Fälle des Pemphigus malignus und somit von diesem nicht zu trennen. Andere als Pemphigus beschriebene Erkrankungen sind schon gemäß ihrem Auftreten nach Verletzungen bei Fleischhauern und Personen, welche mit gefallenen Tieren zu tun haben, ihrem Wesen nach richtiger den septisch-toxischen oder pyämisch-bullösen Erythemen zuzurechnen. Nach Ausschaltung obiger Erkrankungen kann eine weitere Sichtung des großen Pemphigus-Materiales mangels ätiologischer Kenntnisse nur nach klinischen Symptomen versucht werden, und es ist bei der Variabilität der Krankheitsbilder von vorneherein klar, daß keine derartige Einteilung ganz vollkommen sein kann.

Aus der Sichtung jedes größeren Pemphigus-Materiales geht die Tatsache hervor, daß ein großer Teil der Fälle sich nicht über das Symptom der Blasenbildung hinaus entwickelt, also fortwährend Pemphigus vulgaris bleibt und nicht in Pemphigus foliaceus und Pemphigus vegetans übergeht. Die Blasen entstehen häufig auf erythematöser Basis, und es bestehen die subjektiven Symptome des Juckens und Brennens. Mit Ausnahme der Zeit, wo sich zahlreiche neue Blasen entwickeln, ist das Allgemeinbefinden der Patienten ein relativ gutes. Scheinbare Symptome des Pemphigus foliaceus bei Patienten, die durch zahl-

reiche Blasenausbrüche sehr geschwächt sind, erweisen sich als matsche Blasenbildungen über ausgebreiteten Erythemen, zeigen keine peripher progrediente Epithelunterwühlung, sondern Heilung wie große Blasen des Pemphigus vulgaris, wobei fortgesetzt das Befinden der Patienten ein relativ gutes ist. Die Prognose der Erkrankungen ist quoad vitam im allgemeinen günstig, und sie wären somit als Pemphigus vulgaris benignus zu bezeichnen. Der größte Teil der hieher zugeteilten Erkrankungen ist identisch mit der 1884 von Dühring als Dermatitis herpetiformis und von Brocq als Dermatitis polymorpha dolorosa beschriebenen Erkrankung. Als deren wesentlichste Charaktere beschreiben beide Autoren: 1. die Polymorphie der Krankheitselemente, 2. das intensive Jucken und Brennen, 3. den chronischen Verlauf, 4. Erhaltenbleiben eines guten Allgemeinzustandes, 5. die herpetische Anordnung der Blasen (letztere kann nach Brocq auch fehlen).

Der obige Begriff Pemphigus vulgaris benignus ist ein weiterer, 1. weil er auch Pemphigus-Formen enthält, welche bei Einhaltung aller übrigen Symptome bald jucken und bald nicht jucken, 2. weil er nicht durch eine neue Bezeichnung Erkrankungen vom Pemphigus lostrennt, die oft nur bei großer Erfahrung oder längerer Beobachtung nicht als Fälle des gleich zu besprechenden Pemphigus malignus aufzufassen sind, und 3. weil wir mangels ätiologischer Kenntnisse nicht berechtigt sind, nach unsicheren klinischen Symptomen Krankheitsbegriffe voneinander zu trennen, die vielleicht nur verschiedene Verlaufstypen ein und derselben Erkrankung sind. Andererseits aber erweist es sich notwendig, den Begriff Pemphigus vulgaris benignus doch schärfer als bisher zu umgrenzen und in einen gewissen Gegensatz zum Pemphigus malignus zu bringen, weil die für den einen oder den anderen vorhandene Unmöglichkeit, unter den Pemphigus-Fällen klinisch eine Sichtung vorzunehmen, die Tatsache nicht aus der Welt schaffen kann, daß viele Pemphigus-Formen einen gutartigen Verlauf zeigen und in Heilung übergehen, und weil die günstige Prognose mancher Fälle sofort oder nach kürzerer Beobachtung zu stellen ist, die Stellung der Prognose aber eine eminent praktische Bedeutung hat, insoferne sie vielen Erkrankungen den Schrecken benimmt, welcher dem Worte „Pemphigus“ anhaftet.

Dem Pemphigus vulgaris benignus wären dann solche Erkrankungen gegenüber zu stellen, welche meist eine schlechte Prognose geben. Der ungünstige Verlauf ist wesentlich dadurch bedingt, daß diese Fälle nur selten im Stadium der Blasenbildung verbleiben, sondern gewöhnlich in Pemphigus foliaceus und vegetans übergehen. Damit stimmt auch die aus den Protokollen der Wiener Klinik sich ergebende Tatsache überein, daß wir niemals einen Pemphigus vulgaris-Kranken an seiner Hauterkrankung allein sterben sahen. Die meisten Kranken erliegen als Pemphigus foliaceus, schon seltener als Pemphigus vegetans ihrem Leiden. Eine genauere Prüfung der Fälle von Pemphigus vulgaris mit Exitus letalis zeigt, daß diese Erkrankungen schwere, akut verlaufende Fälle von Pemphigus malignus sind, bei welchen die gulden- und handtellergroßen Blasen schon Symptome des Pemphigus foliaceus mit den charakteristischen histologischen Veränderungen der Gefäßdilatation und Parese sind. Die Frage darf eben nicht doktrinär behandelt werden. In letzteren Fällen erfolgt der Übergang des Pemphigus vulgaris in Pemphigus foliaceus sehr rasch, in anderen erst nach langem Blasenstadium. Die Schwierigkeit der Unterscheidung beider Formen besteht darin, sie im Stadium der Blasenbildung, also als Pemphigus vulgaris, auseinander zu halten. Die Trennung ist leichter, wenn es sich um

den meist benignen Pemphigus der Kinder oder juveniler Personen handelt, schwer und manchmal unmöglich bei Erwachsenen. Damit sollen sich nun die folgenden Auseinandersetzungen beschäftigen.

Pemphigus vulgaris benignus

ist der Sammelbegriff für jene chronischen Prozesse, bei welchen gewöhnlich auf erythematöser Basis Blasen entstehen, die rasch wieder überhäuten, und bei welchen das Befinden der Patienten mit Ausnahme der Zeit, wo reichlich neue Blasen entstehen, ein gutes ist. Die Krankheit geht gewöhnlich in Heilung über, wenn auch ihr Verlauf sich sehr oft auf Jahre hinaus erstreckt.

Innerhalb dieses Rahmens verlaufen die Erkrankungen unter den verschiedensten Bildern. Gleichsam die gutartigste Form stellt ein äußerst superfizielles Erythem mit Blasenbildung von chronischer Dauer dar. Die primären Effloreszenzen sind erythematöse Flecke, die Farbe derselben ist entweder lebhaft rot oder bei etwas stärkerer seröser Exsudation gelbrot, jener der Quaddel ähnlich. Aus der verschiedenen Formanordnung der Flecke zu einander, aus der Beteiligung oder Nichtbeteiligung der Epidermis gehen scheinbar sehr polymorphe Veränderungen hervor, die sich aber leicht auf obige primäre Efflorenszenz zurückführen lassen. Die Flecke können stecknadelkopfgroß, linsengroß, einzeln oder zu Gruppen gestellt sein, können figurierte oder ringförmige Linien bilden. In einem Falle umgriff eine solche zusammenhängende Linie bogenartig die ganze Schulter und rückte unter Hinterlassung eines pigmentierten Zentrums allmählich zum Abdomen herab.

Schon über den kleinsten Flecken ist die Epidermis oft in Form von wasserhellen Bläschen abgehoben; in figurierten Herden zeigt gewöhnlich der Rand zahlreiche Bläschen und beetartige Epidermisabhebungen. Hie und da entstehen vielleicht durch Konfluenz einzelne größere, erbsengroße, ja sogar nußgroße Blasen; der Inhalt ist serös oder blutig-serös; primäre Pusteln kommen nicht vor und widersprechen direkt dem Wesen der Erkrankung. Sie kommen aber zu stande durch Vereiterung seröser Bläschen. Zahlreiche Erytheme verlaufen abortiv ohne Blasenbildung mit Hinterlassung von schmutziggelben Pigmentationen; als Zeichen der Juckempfindung sieht man exkoriierte, mit blutigen Borken bedeckte Stellen. Häufig geht intensiver Juckreiz dem Ausbruch neuer Erytheme voraus. Die Erkrankung zeigt im übrigen einen äußerst einförmigen Verlauf. So sahen wir in drei Fällen die immer gleichen Erscheinungen durch ein bis zwei Jahre auftreten. Vom Erythema multiforme unterscheidet sich die Krankheit durch den

chronischen Verlauf, durch die Lokalisation am Stamm, durch die figurierte Form der Erytheme und durch das Juckgefühl. Diese beschriebenen Krankheitsbilder entsprechen der erythematösen Form der Dermatitis herpetiformis Dühring und unterscheiden sich, abgesehen von der Regelmäßigkeit, mit welcher immer wieder Erytheme und auf diesen Bläschen auftreten, eigentlich nur quantitativ von den übrigen Fällen des Pemphigus vulgaris benignus, bei welchem gleichsam alle Symptome stärker markiert sind, die Erytheme große Flächen befallen, zu dem Juckgefühl noch Brennen dazukommt, die Blasenbildung eine viel reichlichere ist und die Blasen selbst viel größer sind.

Neben prall gefüllten Blasen finden sich dann solche mit schlaffem Füllungsgrad, welche oft dadurch entstehen, daß herabfließendes Serum mit seiner Schwere die Epidermis über erythematösen Partien streifen- oder flächenförmig abhebt.

Es ist leicht einzusehen, daß bei reichlich vorhandenen Blasen und exkoriierten Stellen das Befinden der Patienten leidet; dazu kommt, daß zur Zeit neuer Eruptionen gewöhnlich Fieber, oft bis zu 39°, Abgeschlagenheit, Delirien und, wie in einem Falle, direkte psychische Erregungszustände vorkommen. Nach der Eruption ist das Befinden wieder ein gutes.

In anderen hieher gehörigen Fällen sind die Erytheme nicht konfluierend, mehr solitäre Flecke, dann sind auch solitäre Blasen vorherrschend. Diese Blasen können sehr klein sein, Pemphigus miliaris, wie wir dieselben bei einem fünfjährigen Knaben in dichter Eruption und herpetischer Anordnung gesehen. Die Bläschen waren in diesem Falle stecknadelkopfgroß und der Zustand einem vesikulösen Ekzem sehr ähnlich. Die Blasen und Bläschen rückten zu plaquesartigen Herden zusammen, die im Zentrum unter Pigmentation ausheilten, wobei sich aber in diesem wieder neue Bläschen bildeten und rasch pustulös wurden. So glich die Erkrankung wieder der Impetigo herpetiformis, was in erhöhtem Maße noch bei einer Frau der Fall war, bei welcher die randständigen, sich rasch zu Pusteln umwandelnden Bläschen eine breite pigmentierte Zone begrenzten. Die Frau zeigte hohes Fieber, war nicht gravid, der Zustand heilte in kurzer Zeit, um aber bald zu rezidivieren und dann lange Zeit anzuhalten.

Die durch Bläschen gebildete Randbegrenzung pigmentierter oder zentral abgeheilter Herde kommt am deutlichsten zum Ausdruck beim Pemphigus circinatus, bei welchem sich meist um eine zentrale größere Blase neue randständige Bläschen gruppieren. Oft sind diese Blasen von vorneherein ähnlich wie bei Herpes

tonsurans vesiculosus in Kreislinien angeordnet, und sahen wir in einem Falle deutliche konzentrische mehrfache Kreise, in anderen Fällen allerdings nicht vollkommen in sich geschlossen, sondern mit benachbarten zum Pemphigus gyratus verbunden. Während manche Pemphigus-Fälle lange denselben Charakter beibehalten, also zum Beispiel Pemphigus miliaris, circinatus bleiben, wechseln bei anderen häufig die Effloreszenzen. Es folgen auf Erytheme mit Blasenbildung solitäre Blasen, quaddelartige Knötchen, die im Zentrum ein prall gespanntes, sich hart anfühlendes Bläschen zeigen und intensiven Juckreiz besitzen. Man hat diese letzteren Formen als Pemphigus pruriginosus zu den malignen gerechnet, ihrem Wesen nach gehören sie aber zur obigen Gruppe, denn wir sahen sie zweimal in die typische Form des Pemphigus vulgaris benignus übergehen. Die Erkrankung tritt vorwiegend bei alten Leuten auf und kann aus dem Nebeneinandervorkommen von prall gefüllten Blasen und blutigen Exkoriationen leicht diagnostiziert werden. Bei diesen Formen erreicht das Juckgefühl die höchsten Grade. Jucken findet sich aber auch bei den oben beschriebenen Formen häufig, doch kann dieses Symptom nicht zur Charakterisierung gewählt werden, weil es bei einem und demselben Falle von Zeit zu Zeit fehlt oder vorhanden ist.

Allen oben beschriebenen Formen ist folgender Ablauf der Effloreszenz gemeinsam: Auf erythematöser Basis erhebt sich die meist prall gespannte Blase, bei längerem Bestand trübt sich der aus klarem Serum bestehende Inhalt, die Blase wird eitrig, die Decke reißt ein und der Inhalt trocknet zur Borke ein. Hat sich unter der Borke eine neue Epidermis und vor allem neue Hornschichte gebildet, so fällt sie ab und hinterläßt durch einige Zeit einen blauroten Fleck, der in eine Pigmentation übergeht. — Die Lokalisation der Effloreszenzen ist eine vollkommen regellose, doch kann ein häufiger Beginn in der Genitalgegend und ein stärkeres Befallensein der Extremitäten in manchen Fällen konstatiert werden.

Treten Blasennachschübe reichlicher auf und hält das Fieber lange Zeit an, so magern selbstverständlich die Kranken stark ab, um sich aber in den freien Intervallen wieder relativ rasch zu erholen. Bei solchen Patienten, bei alten Leuten häufiger als bei jugendlichen Personen, treten, wie schon erwähnt, große schlappe Blasen auf, und in solchen Fällen bereitet die klinische Beurteilung große Schwierigkeiten, so daß oft nur der endgiltige Verlauf die Entscheidung, ob es sich um einen benignen oder malignen Fall handelt, ermöglicht. Diese Fälle indizieren auch die Beibehaltung

der Bezeichnung Pemphigus für die ganze Gruppe. Da diese scheinbar exfoliierten Herde lange Zeit zur Überhäutung bedürfen, so entstehen die bereits erwähnten, dem Pemphigus foliaceus ähnlichen Bilder, und es wären an dieser Stelle die von Hebra beschriebenen Formen des Pemphigus foliaceus unterzubringen, bei welchen durch lange Zeit bei gutem Aussehen der Patienten Symptome des Pemphigus foliaceus bestehen und in Heilung übergehen. Wir sahen diese Erkrankung einmal bei einer 16jährigen kraftstrotzenden Patientin auftreten und in der beschriebenen Weise gutartig verlaufen. — Bei Pemphigus vulgaris benignus kommen auch Blasenbildungen an der Schleimhaut vor und sieht man solche in Form von erbsengroßen, prall gespannten Blasen an der Zunge, hartem Gaumen (in einem Falle auch als breite Blasenabhebung über den Tonsillen) und relativ oft an der Konjunktiva. Schon oben wurde das verschiedene Aussehen der einzelnen Fälle, aber auch die Polymorphie der Erscheinungen in einem und demselben Falle erwähnt. Die Erkrankung ist gewöhnlich von längerer Dauer, und verfügen wir über Beobachtungen, wo sie bereits fünf bis sechs Jahre besteht und die kindlichen Patienten nicht in ihrer Entwicklung zurückbleiben. Der Pemphigus vulgaris benignus ist der vorherrschende Pemphigus des kindlichen und juvenilen Alters. Von anderer Seite wurde über letalen Ausgang bei Dermatitis herpetiformis berichtet; es muß die Möglichkeit, daß nach zahlreichen Eruptionen die sonst eintretende Besserung des Gesamtbefindens ausbleibt und der Kranke der ja immerhin schweren Hauterkrankung erliegt, zugegeben werden. Wie selten aber dieser Ausgang sein muß, mag daraus hervorgehen, daß wir ihn an unserer Klinik niemals beobachteten.

Pemphigus malignus

umschließt nach seinen Krankheitserscheinungen den Pemphigus vulgaris, so lange Blasenbildung mit folgender Überhäutung vorhanden ist, den Pemphigus foliaceus, wenn nach der Abhebung der Blasendecke die Basis nicht oder nur unvollständig überhäutet, wenn von der ursprünglichen Blase aus peripher eine fortschreitende Epidermisablösung erfolgt oder wenn endlich mangels einer normalen Epidermis sich keine ordentliche Blase mehr ausbilden kann, so daß durch die Exsudation blätterteigartige Epidermisabhebung erfolgt. Die dritte klinische Form des Pemphigus malignus ist der Pemphigus vegetans (Neumann), wenn nämlich bei Pemphigus vulgaris oder Pemphigus foliaceus die Blasenbasis nicht gleichmäßig überhäutet, sondern papilläre Wucherungen zeigt.

Der Pemphigus malignus kann akut oder chronisch verlaufen. Als Pemphigus malignus acutus geht die Erkrankung gewöhnlich in kurzer Zeit oder gleich beim Beginn in Pemphigus foliaceus, seltener in Pemphigus foliaceus und vegetans über. Bei chronischem Verlauf besteht gewöhnlich lange Zeit Pemphigus vulgaris, der allmählich in einen lange dauernden Pemphigus foliaceus übergeht.

Das typische Krankheitsbild des Pemphigus malignus acutus kann einmal von vorneherein als solches beginnen und in kurzer Zeit zum Exitus letalis führen; es kann aber auch ein schon lange Zeit bestehender Pemphigus malignus vulgaris plötzlich seinen chronischen Charakter verlieren und unter akuten Erscheinungen in Pemphigus foliaceus oder vegetans übergehen. In manchen Fällen leitet Schüttelfrost, hohes Fieber eine plötzlich über Nacht auftretende Blaseneruption ein. Die Blasen, über Nacht entstanden, bedecken die erythematöse Stelle, über welcher sie entstanden sind; immerhin sieht man daneben erythematöse Flecke, über welchen die Epidermis noch festhaftet.

In anderen Fällen sind die erythematösen Erscheinungen kaum angedeutet und die mächtige Blasenbildung steht in keinem Verhältnis zu den geringen Entzündungserscheinungen. Die Blasen besitzen die verschiedenste Größe, sind erbsengroß, prall gespannt, nußgroß oder guldenstückgroß, welch letztere durch rasche periphere Epidermisabhebung aus kleinen Blasen hervorgehen. Treten aus dem Korium entsprechende Mengen Serum nach, dann sind auch diese großen Blasen prall gespannt, andernfalls ist ihr Füllungsgrad ein geringer, die Blase schlottert und ist matsch.

Während so die nächste Zeit immer neue Blasen entstehen, trübt sich der Inhalt der alten vom basalen Blasenrand her, bis endlich die ganze Blase eitrigen Inhalt aufweist. Jetzt reißt auch die Blasendecke ein und der Inhalt vertrocknet zur gelben oder braungelben Borke. Entfernt man dieselbe, so liegt das leicht blutende Korium frei, das nur an manchen Stellen vollkommen epithellos, im übrigen von einem zarten grauen Epithelüberzug bedeckt ist. Dieser Epithelüberzug wird dicker, weißgrau, es bildet sich eine neue Hornschichte und die Blase heilt unter Hinterlassung einer Pigmentation ab.

An anderen Blasen bleibt diese Überhäutung aus, die Basis bleibt nässend rot, erscheint von dem Reste der Blasendecke umgeben und vergrößert sich, statt sich zu verkleinern, durch peripheres Abheben der Epidermis, der Pemphigus vulgaris ist ein Pemphigus foliaceus geworden. Die Histologie gibt für

diesen Übergang eine ausreichende Erklärung. Während die Hautgefäße in der Basis von Blasen, welche rasch überhäuten, nur mäßig ausgedehnt sind, zeigen die Gefäße beider Hautnetze unter

Pemphigus malignus acutus (Symptome des P. vulgaris foliaceus und vegetans in einem Falle vereint).

jenen Blasen, welche „Foliaceus"-Symptome aufweisen, ausgeprägte Dilatation vorwiegend der Venen, so daß dadurch diese Partien leicht und sicher zu erkennen sind. Aus diesen ausgedehnten, wahrscheinlich auch paretischen Gefäßen exsudiert nun reichlich

Serum, durchfeuchtet das Epithel derartig, daß jede Hornschichtsbildung verhindert wird, und bewirkt periphere Abhebung des noch festhaftenden Epithels am Rande der Blase. Überläßt man diese exfoliierten Stellen sich selbst, so bildet sich über ihnen ein gummiartiges Häutchen oder eine mehr minder mächtige Borke.

Diese Herde vergrößern sich nun in verschieden rascher Weise, so daß in kurzer Zeit die Haut des Stammes meist an der Brust, am Rücken auf weite Strecken hin ihrer Epidermis verlustig wird.

Daneben schießen immer wieder neue prall gespannte Blasen auf, das Fieber dauert fort, aber auch ohne Fieber zeigen die Patienten ein schwerkrankes Aussehen, Schlaflosigkeit und bei vollkommenem Bewußtsein eine schwere seelische Depression. Indem fortgesetzt neue Blasen hinzutreten, die Exfoliationen um sich greifen, Wange, Nase, Augenwinkel, Kopfhaut befallen werden, kommen die Patienten rasch herab, sind über und über mit übelriechenden Krusten bedeckt, deren Ablösung nur mit großen Schmerzen und unter Blutung möglich ist. Die Nahrungsaufnahme wird endlich erschwert durch die Lokalisation der Symptome an der Mundschleimhaut; die Lippen sind mit blutigen Borken bedeckt, unter welchen die Epidermis scheibenförmig abgehoben erscheint. Dazu kommen guldenstückgroße Epithelabhebungen an der Wangenschleimhaut, an der Zunge, am harten Gaumen, über der Uvula, die mit einem fibrinös-eitrigen Belag bedeckt sind. Schluckbeschwerden lassen ähnliche Erscheinungen am Zungengrund, Heiserkeit ein Übergreifen auf die Luftwege vermuten. Es besteht kontinuierliche Salivation und der Patient stirbt nach sechs bis zehn Wochen, gewöhnlich ohne einen Augenblick das Bewußtsein verloren zu haben.

Unter ähnlichen Symptomen verläuft der Pemphigus malignus als Pemphigus vegetans, wobei aber doch relativ öfters Heilungen oder Besserungen durch Rückkehr in das Stadium des Pemphigus vulgaris beobachtet werden. Die Erkrankung beginnt immer als Pemphigus vulgaris, bald als mehr akute Erkrankung mit Allgemeinsymptomen, Fieber, Abgeschlagenheit, bald mehr schleichend, indem langsam Blase auf Blase folgt. Schon in der Lokalisation verrät sich eine gewisse Eigentümlichkeit des Pemphigus vegetans, indem die Blasen sich vorwiegend im Gesicht, um die Mundwinkel, in der Genitalgegend, in den Achselhöhlen, Nabel und After lokalisieren und von diesen Lokalisationen aus gegen die Umgebung zu an Größe abnehmen. Zu gleicher Zeit

tritt Pemphigus der Schleimhaut auf. Die Abhebungen der Schleimhaut greifen auf die Mundwinkel über, nehmen die angrenzende Wangenhaut, die Ober- und Unterlippe ein und konfluieren mit ähnlichen Exfoliationen des Naseneinganges. Neben prall gespannten Blasen treten zahlreiche größere schwappende Blasenerhebungen auf, die nach ihrem Einreißen nicht überhäuten, sondern progrediente Epithelunterwühlung aufweisen. In gleicher Weise haben sich die Symptome des Pemphigus foliaceus in der Gegend des Genitales ausgebildet. So geht jedem Pemphigus vegetans Pemphigus foliaceus voraus, nur sind seine Symptome kachiert durch jene Eigentümlichkeiten, welche dem Pemphigus vegetans den Namen geben. Erfolgt bei Pemphigus vulgaris Überhäutung der Blasenbasis, so erfolgt sie gewöhnlich vom Rande her und überzieht dieselbe mit einer gleichmäßigen Epithelschichte; bei Pemphigus vegetans sind die Verhältnisse anders.

Hebt man die Blasendecke einer mittelgroßen Blase ab, so sieht man dem Zentrum der Basis eine weißgraue Epithelperle aufsitzen. Diese Epithelinsel verbreitert sich, wird höher und kann endlich die ganze Basis bis auf einen feinen exfoliierten, peripheren Streifen ausfüllen, welcher wieder nach außen von dem ursprünglichen Blasensaum begrenzt ist.

Bei großen Blasen ist diese Epithelinsel scheibenförmig, halbmond- oder ringförmig, erhebt sich einige Millimeter über das Niveau und hat oberflächlich eine feine, papilläre Beschaffenheit. Die höchsten Wucherungen zeigen gewöhnlich die Herde um das Genitale herum, an breite Kondylome erinnernd. So lange über diesen Wucherungen die normale Hornschichte fehlt, bildet sich aus dem durch das Epithel durchsickernden Serum eine Kruste, die reichlich von Bakterien durchwachsen und von Leukozyten durchsetzt ist. Erst bis der Feuchtigkeitsstrom von der Kutis her aufhört, nimmt die Hornschichte normale Beschaffenheit an und die Wucherungen bekommen eine mehr trockene, schmierig bröckelige Oberfläche, wobei aber noch immer ein peripherer exfoliierter Streifen die zentrale Wucherung umgibt, ein diagnostisch wichtiges Symptom gegenüber dem breiten Kondylom (Neumann).

Sind die Bläschen sehr klein, so werden sie rasch pustulös und die Pustelbasis treibt ähnliche Wucherungen, wobei peripher neuere Pusteln die älteren Herde umgeben. Hallopeau, der diese Erkrankungen als „Pyodermite végétante“ beschrieben, hat diese Fälle selbst später mit Pemphigus vegetans Neumann identifiziert. Der Verlauf der ganzen Erkrankung ist gewöhnlich ein

schwerer, er kann ein akuter sein und ähnlich, wie oben beschrieben, in drei bis vier Wochen mit Exitus letalis enden, doch tritt, wie bereits angedeutet, dieser Ausgang nicht immer oder wenigstens nicht so rasch ein. Nicht so selten werden die Vegetationen trocken, der exfoliierte Streifen überhäutet, der ganze Plaque wird niedriger und verschwindet endlich im Niveau der Umgebung unter Hinterlassung einer peripheren Pigmentation. Diese Heilung kann ab und zu eine dauernde sein oder sie bedeutet bloß eine Besserung insoferne, als auf den Pemphigus vegetans ein Pemphigus vulgaris folgt, welch letzterem die schon stark erschöpften Kranken in gleicher Weise erliegen können. Oft ist die Abheilung der Vegetans-Formen schon sogar eine Folge der bereits eintretenden Kachexie.

Es muß hier erwähnt werden, daß nicht die Vegetation allein das charakteristische Krankheitsbild des Pemphigus vegetans ausmacht, sondern daß auch noch der schwere Allgemeinzustand, die Symptome des Foliaceus, die typische Lokalisation u. s. w. zu seinem Bilde gehören. Symptomatisch beobachtet man öfters eine papillare Form der Überhäutung, ohne daß echter Pemphigus vegetans vorliegt. Ähnliches erwähnt Kaposi, und wir sahen an der Klinik Neumann einen Fall, der wegen seines Auftretens bei einem Kinde und wegen des relativen Wohlbefindens desselben dem Pemphigus benignus zugerechnet werden konnte, obwohl sich deutliche papilläre, vegetans-ähnliche Wucherungen vorfanden. Der Fall ging in Heilung über.

Anatomisch findet man bei Pemphigus vegetans wieder Blasen mit vollständiger Abhebung der Epidermis, zugleich zeigen die Gefäße die für Pemphigus foliaceus charakteristische enorme Dilatation. Über der exfoliierten Scheibe findet sich eine einfache Lage von Retezellen, die zentrale Epithelperle dagegen besteht aus einer mehrfachen Lage locker übereinander geschichteter gequollener Epithelzellen. Ob diese Epithelanhäufung im Zentrum der Blase auf Abnahme der Exsudation oder auf reine Wucherung der Epithelzellen zurückzuführen ist, läßt sich schwer entscheiden. Große Epithelinseln zeigen deutliche Akanthose mit verlängerten Retezapfen und Papillen, mit aufgelockertem Epithel und kernhaltiger Hornschichte.

Neben den beschriebenen akuten Formen hat der Pemphigus malignus auch einen äußerst chronischen Verlauf, und zwar wieder als Pemphigus malignus vulgaris, Pemphigus foliaceus und Pemphigus vegetans. In monotonem Verlaufe treten meist ohne Erytheme an den verschiedensten Körperstellen Blasen auf, in vielen Fällen

läßt sich die Blase durch Druck in die Umgebung verdrängen, so daß durch deren Inhalt die Epidermis auch an Stellen, welche vorher keine Erytheme gezeigt haben, von ihrer Unterlage abgehoben werden. Bettmann und Weidenfeld fanden auch bei manchen Fällen das eigentümliche Phänomen, daß durch intensiven Druck sich die Epidermis von ihrer Unterlage auch an Stellen exfoliieren läßt, die scheinbar vollkommen normal sind. Allerdings kommt dieses Symptom auch bei benignen Formen und nicht bei allen malignen Formen vor. Wieder trübt sich bei längerem Bestand der Blaseninhalt, trocknet zur Kruste ein, die Basis überhäutet, wobei noch längere Zeit eine hyperämische, manchmal stärker elevierte oder pigmentierte Stelle zurückbleibt.

Indem sich nun an neuen, wieder meist solitären Blasen derselbe Vorgang wiederholt, verläuft der Pemphigus in dieser einförmigen Weise durch Monate, eventuell durch Jahre hindurch, und entstehen wechselnde Bilder nur durch die Anzahl der Blasen, durch das Auftreten von dichteren Eruptionen und durch freie Intervalle. Der weitere Verlauf ist ein verschiedener. Entweder es heilen die Blasensymptome ab, die Heilung ist aber nur eine scheinbare, indem vereinzelte Blasen auch in den sogenannten freien Intervallen vorhanden sind (ob vollkommene Heilungen vorkommen, ist schwer zu beantworten, weil in zweifelhaften Fällen die Entscheidung, ob der Fall ein maligner oder benigner ist, sehr schwierig ist; die Möglichkeit muß jedenfalls zugegeben werden). Eine zweite Verlaufsweise ist die, daß der lange Zeit dauernde Pemphigus malignus vulgaris in das oben beschriebene Krankheitsbild des Pemphigus acutus foliaceus übergeht und letal endigt, oder die Erkrankung nimmt endlich folgenden Verlauf: Durch zahlreiche nacheinander auftretende Blasen ist die mittlerweile dunkel pigmentierte Haut fast schon überall Sitz von Blasen gewesen. Treten nun neue auf, so besitzen sie einen geringen Füllungsgrad, sind flach, beetartig, äußerst spärlich, nur am Hand- und Fußrücken zu finden. Viel häufiger entstehen in solchen Fällen überhaupt keine Blasen mehr, wohl aber den Blasen entsprechend Epidermisabhebungen, die von der zentralen Seite her nur langsam überhäuten, gegen die Peripherie hin aber durch weitere Exsudation fortschreiten. Indem das Sekret über den exfoliierten Stellen zu Borken eintrocknet, die Haut an den übrigen Stellen aber ebenfalls feuchte Schuppen erzeugt, ist der Kranke am ganzen Körper mit einer mächtigen, übelriechenden, gelben Borke bedeckt. Erst nach Entfernung derselben sieht man die serpigi-

nösen Exfoliationen mit dem peripher festhaftenden und zentral abgehobenen Epidermissaum. In einem Falle unserer Beobachtung war reichliches Talgsekret den Borken beigemengt, die Schuppen seborrhoisch bröckelig, äußerst übelriechend, und der Ätherextrakt gab reichlich Fett. In demselben Falle besaß die Hohlhand auch eine mächtige akanthotische fächerartige Beschaffenheit.

Der Verlauf dieses Pemphigus foliaceus ist ein äußerst chronischer und führt langsam, aber sicher durch Erschöpfung zum Tode; nach unseren Protokollen beobachteten wir von diesem Stadium aus niemals mehr Heilung. Anatomisch zeigen diese Fälle eine bedeutende Akanthose. Papillen und Retezapfen sind deutlich verlängert, das Epithel besitzt höchst verschiedene Kernfärbungsverhältnisse, einmal sind nur die Basalzellen gefärbt und das übrige Epithel hat keine Farbe angenommen, oder es finden sich nur einige Reihen, aber auch diese nicht regelmäßig gefärbt, oder es ist endlich das ganze Epithel und die kernhaltige Hornschicht gefärbt. In der Kutis besteht ödematöse Auflockerung und intensive Ausdehnung der Papillargefäße, so daß der klinische Zustand in folgender Weise erklärt werden kann: Aus den ausgedehnten Gefäßen erfolgt fortwährend Exsudation, sie reicht hin, an manchen Stellen die Epidermis vollständig oder teilweise abzuheben, an anderen Stellen durchdrängt sie nur die Epidermis und nimmt ihr die Färbbarkeit der Zellen, und endlich an anderen Stellen ist sie nur noch hinreichend zur Erzeugung einer abnormen Hornschichte.

Die Prognose des Pemphigus malignus ist eine schlechte, und zwar um so schlechter, je akuter die Symptome sind. Wie schon erwähnt, zeigt Pemphigus vegetans noch eher Rückkehr zum Pemphigus vulgaris als Formen von akutem Pemphigus foliaceus. Rechnen wir nur jene Pemphigus vulgaris-Formen zum Pemphigus malignus, welche übergehen in foliaceus oder vegetans, dann ist auch die Prognose des Pemphigus malignus im Stadium der Blasenbildung eine schlechte.

Die Ätiologie und Pathogenese ist bis jetzt reine Hypothese. Die Histologie gibt uns eine gute Aufklärung für die klinischen Symptome, aber sie vermag ätiologisch nichts zu leisten. Die gefundenen Bakterien erwiesen sich als gewöhnliche Hautbewohner, die sich noch dazu in frischen Blasen gar nicht finden. Keine Aufklärung vermochten weiter zu geben die Untersuchung des Blaseninhaltes des Urins, des Blutes, die von Neusser und Lukasiewicz gefundenen eosinophilen Zellen im Blaseninhalt, endlich nicht die zahlreichen Sektionen. Statistisch ist hervorzuheben, daß etwa dreimal so viel Frauen als Männer an Pemphigus erkranken. Von dem Pemphigus malignus foliaceus und vegetans unserer Beobachtung waren etwa 80 Prozent Juden.

Die spärlichen positiven Tatsachen, die die Klinik, die Sektion ergeben haben, wurden zur Stütze zweier Hypothesen herangezogen, von welchen eine den Pemphigus in Beziehung zum Nervensystem bringt, die andere in dem Pemphigus eine toxische oder infektiöse Erkrankung erblickt. Zur Stütze der neuropathischen Theorie dienen alle jene Tatsachen, denen zufolge nach materieller oder funktioneller Erkrankung des Nerven sich chronische Blasenerkrankungen ausbilden, Erkrankungen, die wir als Pemphigus nervosus, hystericus in eine Gruppe zusammenfassen und vom obigen Pemphigus lostrennen. Hieher gehören Blasenbildungen nach Schuß- oder sonstigen Verletzungen der Nerven. Auf diese Ätiologie sind mit Wahrscheinlichkeit die als Pemphigus localis beschriebenen Formen zurückzuführen, bei welchen an immer gleicher Hautstelle von Zeit zu Zeit Blasen auftreten, wie wir eine solche Eruption durch Jahre hindurch am Fußrücken eines alten Mannes beobachteten, ohne daß später eine allgemeine Eruption erfolgt wäre. Gleichen Einflüssen mögen die chronischen Blaseneruptionen zuzuschreiben sein, welche auftreten nach Meningitis, Myelitis und Syringomyelie, und hieher wird auch der Pemphigus leprosus zu rechnen sein, der sich als Nekrose mit Blasenbildung darstellt. Während wir bei den bisher erwähnten Erkrankungen eine direkte Schädigung des Nerven annehmen, wäre die Erkrankung desselben rein funktionell — bei den als Pemphigus hystericus beschriebenen Blaseneruptionen hysterischer Personen, wie wir solche einmal an der Mamma, ein anderesmal in Form einer gigantischen Blase am Vorderarm beobachteten. Alle diese Beobachtungen sprechen eben dafür, daß durch wirkliche oder funktionelle Störung des Nerven je nach der Intensität dieser Schädigung entweder vasomotorische Erscheinungen, Erytheme, Erytheme mit Blasen, Blasen mit Nekrose und reine Nekrose auftreten können. Diese Erkrankungen haben mit Pemphigus nichts zu tun, aber sie geben als Blasenprozesse mit Beziehung zum Nervensystem den Befunden von Jarisch, Riehl und Marburg, welche Autoren im Rückenmark, letzterer im Intervertebral-Ganglion, destruktive Prozesse gefunden haben, Bedeutung.

Zufolge der zweiten Theorie nimmt man an, daß der Pemphigus eine Infektionskrankheit ist. Mit Rücksicht auf unsere bakteriologischen Unkenntnisse erscheint der Begriff Infektion zu enge gefaßt, denn, abgesehen davon, daß wir das Bakterium nicht kennen, fehlen auch Analogien zwischen bakteritischen Prozessen und dem Pemphigus, der jahrelange Dauer zeigt und dabei immer akut auftretende und rasch heilende Efflorenszenzen hervorbringt. Der weitere Begriff Intoxikation entspricht besser unseren Kenntnissen, wobei man noch immer annehmen kann, daß das Toxin ein bakteritisches ist, von einem bestimmten Herd, z. B. Darm etc., zur Resorption gelangt, oder man kann abnorme Stoffwechselvorgänge, den Ausfall oder die Steigerung einer inneren Sekretion und den dadurch bedingten veränderten Chemismus für das Entstehen verantwortlich machen. Als Zeitpunkt, wo größere Toxinmengen zur Resorption gelangen, müßte jener angesehen werden, wo neue Effloreszenzen entstehen, wo Fieber, Abgeschlagenheit, Erregungszustände die allgemeine Intoxikation verraten.

Sohrmann vereinigte nicht ohne Glück beide Theorien zu einer einzigen, und man kann sich vorderhand den Pemphigus in folgender Weise entstanden denken: Auf infektiösem oder autotoxischem Wege kommt es zur Resorption von Toxin in die Blutbahn, zur Reizung und bei längerer

Dauer zur nachweisbaren Schädigung des Zentralnervensystems; als Folge dieser Reizung kommt es zur Inervationsstörung der Hautgefäße, zur Bildung von Erythemen mit reicher seröser Exsudation, wobei das in der Blutbahn kreisende Toxin mit lokalem Angriff am Gefäß den durch die Reizung des Nerven bewirkten Effekt erhält und verstärkt. Bleibende Veränderungen am Nervensystem können zu bleibenden Zirkulationsveränderungen und zum Pemphigus foliaceus führen. Die Erscheinung, daß man bei Pemphigus den Blaseninhalt in die gesunde Umgebung verdrängen kann, könnte als eine durch das Toxin bewirkte Lockerung der Verbindung zwischen Kutis und Epidermis aufgefaßt werden. Sie scheint aus den Versuchen Luithlens hervorzugehen, der am normalen Hautschnitt in Pemphigusblasenflüssigkeit eine Ablösung der Epidermis von der Kutis konstatierte. Daß nachträgliche Untersucher diese Erscheinungen nicht konstatierten, beweist nur, daß das Symptom nicht konstant ist, wie auch die Epidermolysis klinisch sich nicht in allen Fällen findet. Dabei muß auch noch die Möglichkeit berücksichtigt werden, daß zu diesen Versuchen nicht immer Blaseninhalt von jenen Fällen verwendet wurde, welche klinisch schon das Symptom der Epidermolysis darboten.

Diagnose: Unter Pemphigus verstehen wir einen chronischen Blasenausschlag. So lange also die Zeichen der Chronizität fehlen, wird ein Blasenausschlag nicht mit Sicherheit als Pemphigus zu diagnostizieren sein. Immerhin wird man aber bei einiger Erfahrung aus der Lokalisation der Blasen am Stamm, in der Genitalgegend, aus dem gehäuften Vorkommen der Blasen an umschriebenen Körperstellen, aus der großen Anzahl der Blasen in vielen Fällen mit großer Wahrscheinlichkeit den Pemphigus gegenüber dem Erythema multiforme bullosum mit vorwiegender Streckseitenlokalisation, mit hauptsächlich solitären und nicht konfluierten Blasen auf cyanotischem Grunde diagnostizieren können. Ganze Gewißheit werden erst der über Wochen sich erstreckende Verlauf, das Auftreten neuer Blasen und Erytheme, endlich die schon bestehenden Pigmentationen nach früheren Blasen geben. Besondere Berücksichtigung werden immer wieder die Fälle von rezidivierenden Herpes iris mit Beteiligung der Mundschleimhaut finden müssen.

Angesichts bullöser Ausschläge wird der Gedanke an medikamentöse, toxische, septische Exantheme vor schweren Fehldiagnosen schützen. Die Schwierigkeit der Unterscheidung des Pemphigus von septischen Exanthemen prägt sich auch darin aus, daß viele Autoren einen Pemphigus akutus febrilis als selbständige Erkrankung annehmen. Wie eingangs erwähnt, spricht das Vorkommen dieser Erkrankungen bei Fleischhauern etc. für die septische Natur der Erkrankung. Für die prognostisch wichtige Unterscheidung zwischen Pemphigus benignus und Pemphignus malignus sei noch einmal Folgendes schematisch gegenübergestellt.

Pemphigus benignus.	Pemphigus malignus.
Pemphigus der Kinder.	Erwachsene; jüdische Rasse.
Alter vorwiegend bis 20 Jahre.	20 Jahre annähernd als untere Grenze.
Reichliche Erytheme mit Blasen.	Blasenbildung auf scheinbar normaler Haut.
Pemphigus circinatus.	Schwere des Krankheitsbildes oft in keinem Verhältnis zur Anzahl der Blasen.
Pemphigus pruriginosus.	Depression; Schleimhautbeteiligung mit breiten Abhebungen.
Schleimhautbeteiligung sehr selten oder in Form prall gefüllter Blasen.	Pemphigus foliaceus, Pemphigus vegetans acutus et chronicus.
Relativ gutes Allgemeinbefinden, rasche Überhäutung der Blasen.	

Therapie: Es wird wohl niemand ernstlich daran denken, den Pemphigus von der Hautoberfläche aus zu heilen. Das ganze Wesen der Erkrankung verlangt nach einer kausalen Therapie. In diesem Sinne haben wir zahlreiche Medikamente, Organpräparate oft mit scheinbarem, nie mit wirklichem Erfolge gegeben. Entmutigt wendet man sich dann wieder der symptomatischen Behandlung der Haut zu und findet im Schwefel ein Präparat, das, bereits von mehreren Seiten empfohlen, nicht ohne günstigen Einfluß auf die Hauterscheinungen ist. Handelt es sich nicht um Erytheme mit reicher Blasenbildung, wo die Entzündung mit Liquor Burovii, kalten Einwickelungen etc. bekämpft werden muß, oder um breite Epithelabhebungen, welche Salbenverbände erheischen, so kann derselbe frühzeitig in Form von Schwefelzinkpasta (Pasta Lassari 100·0, flores sulfuris 5·0) in Anwendung kommen. Es ist klar, daß diese Pastenbehandlung zu Krustenbildung führt; bei häufigen Bädern (jeden vierten Tag) und aufmerksamer Pflege müssen dieselben aber nicht Sekretverhaltung bedingen. Wohl aber ermöglicht sie, den ganzen Körper mit einer schützenden, austrocknenden und wegen des Schwefelzusatzes vielleicht auch die Überhäutung fördernden Schichte zu überziehen. Den Schwefel in seiner hypotetischen Funktion als Hornschichtsbildner auszunützen, verordnet man ferner Schwefelbäder manchmal mit scheinbar sehr gutem Erfolge.

Ähnlich wie Schwefel üben Naphthaprodukte, deren Ungiftigkeit vorausgesetzt, günstigen Einfluß auf die Überhäutung aus, wenigstens sahen wir in einer Serie von Beobachtungen von Sapolanpasta, Sapolanpasta mit Schwefel Besserungen, vorwiegend allerdings bei benignen Formen. Die Pastenbehand-

lung ist nur durchführbar bei Fällen mit wenig Blasen und bei Pemphigus foliaceus mit chronischer Dauer und blätterteigartiger Beschaffenheit der Haut. In Fällen, wo das Korium auf große Strecken frei liegt, bei Pemphigus vulgaris mit zahlreichen Blasen, bei Pemphigus malignus acutus, Pemphigus vegetans, hat an Stelle der Pasta der Salbenverband zu treten. Wir verwenden als Salben 3 bis 5% Borsalbe (Acidi borici, Glycerini $\overline{aa}$ 5·0, Ung. simpl 100·0), Unguentum paraffini, Vaseline, Pasta Lassari, Unguentum simplex, gewöhnliches Schweinefett. Da diese, oft den ganzen Körper einnehmenden Verbände nur einen oder zwei Tage belassen werden können, so hat man für diese kostspielige Behandlung Ersatz im permanenten Wasserbad gesucht. Zahlreiche Erfahrungen haben uns gelehrt, von diesem Auskunftsmittel nur einen sehr vorsichtigen Gebrauch zu machen. Denn es ist leider eine unleugbare Tatsache, daß bei langer Einwirkung des warmen Bades das Gesamtbefinden rasch leidet und Kollapserscheinungen häufiger auftreten als im Verband. Wir haben es uns deshalb zur Regel gemacht, Pemphigus vorwiegend im Salbenverband zu behandeln und Bäder nur so oft und so lange, als es die Entfernung der Krankheitsprodukte erfordert, zu verordnen. Ergibt sich wegen starker Beteiligung der Rückenhaut die Notwendigkeit, den Kranken in das Wasserbett zu legen, so ist durch Digitalis, Strophantus die stärkere Inanspruchnahme des Herzens zu kompensieren. Besonders sorgfältige Pflege bedarf die Mundschleimhaut und ist hier häufige mechanische Reinigung mit weichen feuchten Wattetupfern unerläßlich.

Herpes Zoster.

Häufig gehen heftige neuralgische Schmerzen in jenem Nervengebiete, in welchem später der Zoster zum Vorschein kommt, der Hauterkrankung voraus. Die Hauterkrankung selbst entsteht in einigen Stunden und man kann nach ihren Effloreszenzen folgende Formen unterscheiden:

Einmal tritt an einer umschriebenen Körperstelle eine Gruppe von roten Knötchen oder miliärsten Bläschen auf; und jede einzelne Effloreszenz ist von einem roten Hof umgeben, durch deren Konfluenz die ganze Hautstelle leicht gerötet und eleviert erscheint. Die entzündlichen Erscheinungen verlieren sich aber bald, die Knötchen und Bläschen bedecken sich oberflächlich mit einem trockenen festsitzenden Börkchen, die Borke fällt ab und die Stelle kehrt unter Abnahme aller entzündlichen Erscheinungen zur Norm zurück — Zoster abortivus. — Viel häufiger ist die Effloreszenz

ein Bläschen mit charakteristischen Eigenschaften und in ihrem Aussehen am besten zu vergleichen mit den Bläschen der Varizellen, Variola, Vaccine, Hydroa vacciniforme und Bläschen, welche entstehen nach Einreibung von Zincum sulfuricum.

Das gleiche Aussehen aller dieser Effloreszenzen ist bedingt durch ihre anatomische Beschaffenheit; sie sind umschriebene Entzündungsherde mit Ausdehnung der Gefäße, mit seröser und zelliger Exsudation in die Kutis und Epidermis. Durch Exsudation in die Epidermis bilden sich vielkämmerige, durch zahlreiche Septen geteilte Blasen. Die Blasenwand verfällt nun bei allen den genannten Prozessen einer Koagulationsnekrose, die Weigert als „diphteroid" bezeichnet hat. Die Kerne verlieren zum Teil oder vollständig ihre Färbbarkeit, so daß die Zellstränge nur gleichmäßig mit sauren Anilinfarben gefärbt erscheinen. Die abgestorbenen Zellen zerfallen aber nicht sofort molekulär, sondern behalten noch einige Zeit die Feftigkeit aufgequollener Massen. Hämorrhagisch-nekrotische Entzündung an der Oberfläche der Kutis bei Zoster gangraenosus ist einfach eine Ausbreitung desselben Vorganges in die Tiefe. Aus diesen anatomischen Veränderungen resultiert die klinische Beschaffenheit der Bläschen, ihre Festigkeit, die mangelhafte Durchsichtigkeit, die späte Infektion durch Eitererreger, die häufig vorhandene zentrale Delle als jener Ort, wo die Nekrose des Epithels zuerst einsetzt.

Die so beschaffenen Blasen bilden Gruppen, innerhalb welcher sämtliche Blasen das gleiche Alter haben und deren Größe zwischen Hanfkorn- und Erbsengröße schwankt. Durch Konfluenz entstehen polycyklisch begrenzte plateauartige Blasenerhebungen mit deutlicher zentraler Einsenkung. Bei großen Blasen und Blasengruppen tritt ein für die Heilungsdauer wichtiges Symptom auf, die Nekrose der Blasenbasis. Während die meisten Blasen milchiggelb aussehen, sind letztere bläulichschwarz durchscheinend und besitzen einen serös-hämorrhagischen Inhalt — Zoster hämorrhagicus. — Dieser blauschwarze Farbenton rührt von der hämorrhagisch-nekrotischen Beschaffenheit der Blasenbasis her, welche Nekrose nur durch Demarkation und oberflächliche Narbenbildung ausheilen kann und hiezu einer Heilungsdauer von zwei bis drei Wochen bedarf. Es kann Herpes Zoster gangraenosus aber auch ohne Blasenbildung als reine Hautnekrose in Form umschriebener schwarzer mumifizierter Hautpartien in Erscheinung treten, in welchen Fällen nur die Ausbreitung längs eines Nerven eine eventuell vorhandene polycyklische Begrenzung der nekrotischen Partie, vorausgehende Schmerzen oder gleichzeitig vorhandene Blasen

in der Umbegung die Diagnose ermöglichen. In solchen Fällen bedarf die Demarkation, Granulation und Überhäutung noch viel längerer Zeit.

Wenn die Blasen auch innerhalb einer Gruppe gleichalterig sind, so besitzen sie doch nicht immer das gleiche Aussehen, insofern als abortive Bläschen, Blasen mit Basisnekrose gemischt sich in einer Gruppe finden können. Noch verschiedener sind die Effloreszenzen in den verschiedenen Gruppen, abgesehen davon, daß dieselben auch nicht das gleiche Alter besitzen müssen. Der weitere Verlauf gestaltet sich einfach; der Blaseninhalt trübt sich und wird eitrig, kleine Pusteln trocknen rasch zur Borke ein, größere erst dann, bis sich der Eiter teilweise entleert hat, die Borken bleiben liegen, bis sich unter ihnen eine neue Epidermis mit Hornschichte gebildet hat. Die Stellen, auf welchen die Borken gesessen sind, wandeln sich in pigmentarme Flecke oder oberflächliche Narben um und bleiben von ursprünglich hyperämischen, später pigmentierten Rändern umgeben. Gruppierte Pigmentflecke mit weißlichnarbigen Zentren sind ein charakteristisches Zeichen des abgelaufenen Herpes Zoster. Zoster abortivus verheilt ohne Spur. Erwähnenswert ist noch, daß der Eiter oft bis zum fünften Tage keine Eitererreger enthält, deren erschwertes Eindringen in die Blase durch die anatomischen Verhältnisse zu erklären sein mag.

Nach der Lokalisation unterscheiden wir: 1. Herpes zoster im peripheren Ausbreitungsgebiete eines Nerven, 2. Generalisierte Formen. Ad 1. Nach der Körperregion, in welcher sich der Zoster lokalisiert, unterscheiden wir wieder einen Zoster facialis, collaris, cervico-brachialis, intercostalis, lumbalis, femoralis u. s. w.

Der Zoster facialis liegt gewöhnlich im Ausbreitungsgebiete des Ramus frontalis des Trigeminus, nimmt die halbe Stirn und Kopfhälfte ein und verlauft unter intensiven neuralgischen Schmerzen, bei alten Leuten auch häufig mit Nekrose. Dadurch und durch Beteiligung des Auges (Keraditis, Iritis) wird der Zustand ein schwerer. Herpes Zoster des zweiten und dritten Trigeminusastes ist selten und führt zu Blasen an der Mundschleimhaut. Zoster brachialis zeigt die durch gesunde Haut getrennten Blasengruppen im Verlauf des Nervus ulnaris oder radialis und finden sich nicht selten die letzten Blasen an der Spitze des Daumens oder des fünften Fingers. Zoster intercostalis ist die bei weitem häufigste Form; vorausgehende Neuralgien können beginnende Pleuritis vortäuschen. Zoster lumbo-femoralis ist ge-

wöhnlich durch die große Anzahl der Blasen, durch das erschwerte Gehen und durch eventuelle Nekrosen eine schwerere Form der Erkrankung.

Ad 2. Auf die Tatsache, daß neben Herpes Zoster aberrante Blasen, die nicht mehr in das Ausstrahlungsgebiet eines Nervenganglion fallen, vorkommen, hat zuerst Tennesson aufmerksam gemacht, nachdem bereits früher Lipp und andere ähnliche Fälle gesehen. Aberrierte Blasen finden sich ab und zu, aber jedenfalls viel seltener, als Tennesson erhebt, der sie in zehn Fällen neunmal findet. Generalisierte Formen neben Zoster intercostalis hat Haslund in zwei Fällen beobachtet, in einem Falle mögen es gegen 100—200, im zweiten Falle über 1000 auf verschiedene Körperstellen und Mundschleimhaut verteilte einzelnstehende Blasen gewesen sein. Ich kann die Beobachtungen Haslunds durch zwei Fälle ergänzen. In beiden Fällen fanden sich neben Zoster intercostalis auf der Rücken- und Bauchhaut, an den Streckseiten der Extremitäten solitäre Blasen von dem typischen Aussehen der gedellten Zosterbläschen. Solche generalisierte Formen sind von großer Wichtigkeit für die Beurteilung der Ätiologie und Pathogenese des Zosters.

Man nimmt heute an, daß die Erkrankung eine infektiöse ist, und führt zur Stütze dieser Ansicht an: das häufige Auftreten des Zosters zu bestimmten Jahreszeiten, das plötzliche Auftreten und den raschen Verlauf, die Tatsache, daß der Mensch nur einmal davon befallen wird. Dazu kommt noch die variolaähnliche Beschaffenheit der Blase, und die Vermutung gewinnt weiter an Wahrscheinlichkeit im Hinblicke auf die generalisierten Formen, bei welchen eine Propagation des vermeintlichen Virus auf dem Wege der Blutbahn angenommen werden muß. Diese Fälle gestatten, eine Verschleppung des Virus auf demselben Wege auch für jene Fälle anzunehmen, wo die Hautveränderung eine Veränderung im Nerven oder Nervensystem voraussetzt. Man hat neuerer Zeit die Ansicht Bärensprungs, daß immer das zu dem betreffenden Hautbezirk gehörige Ganglion im Sinne einer hämorrhagischen Entzündung und Zerwühlung erkranke, dahin erweitert, daß einmal das Ganglion, das andere Mal der Nerv oder beide erkranken können. Bärensprung, Wyß, Sattler, Kaposi fanden anatomisch die Erkrankung des Ganglion, Kurschmann, Eisenlohr und besonders Dubler finden Neuritis ohne Erkrankung des Ganglions, und es ist nach diesen Befunden nicht ausgeschlossen, daß in manchen Fällen die Veränderungen des Ganglions Folge der aufsteigenden Neuritis sind. In den meisten Fällen ist nach Blaschko allerdings die Erkrankung des Ganglions für den Zoster verantwortlich zu machen.

Um nun das Zustandekommen der Nervenveränderungen zu verstehen, muß man auf jene, gleichsam falschen zosterähnlichen Erkrankungen rekurrieren, die entstehen nach CO-Vergiftungen oder nach intravenösen Injektionen von Arsenik. In gleicher Weise, wie diese in die Blutbahn einbrechenden Giftkörper am Nervensystem angreifen, muß man auch für das Zoster virus oder Toxin eine besondere Affinität für die nervöse Substanz annehmen.

Zur Erklärung der Hautveränderungen am peripheren Ausbreitungsgebiet des entzündeten Nerven oder Ganglion muß die bei der Hautnekrose erwähnte Tatsache herangezogen werden, der zufolge traumatische Reizungen, Quetschungen, Verletzungen, aber auch funktionelle Störungen des Nerven (Zoster hystericus Kaposi) im Ausbreitungsgebiet zosterähnliche Erscheinungen hervorrufen. Welcher Art dieser Mechanismus ist, wissen wir nicht, doch ist wohl anzunehmen, daß der fortgeleitete Nervenreiz, ob durch Vermittlung trophischer oder vasomotorischer Nerven, sei dahingestellt, Entzündung und Nekrose zugleich hervorbringt und nicht, wie Neisser annimmt, nur Nekrose verursacht, nach welchem Autor die Blasenbildung erst durch sekundäre Infektion erfolgen würde.

Die Prognose der Erkrankung ist durchwegs eine günstige, soweit sie die Hautveränderungen betrifft. Sie wird aber getrübt durch die dem Zoster nachfolgenden Neuralgien, die besonders bei alten Leuten lange Zeit ein quälendes Leiden darstellen.

Therapie: Die beste und einfachste Therapie ist, die Zosterblase durch Puderverbände zum Trocknen zu bringen. Dies gelingt bei abortiven Formen und kleinen Bläschen sehr leicht durch Rp.: Amyli, puri, Talci Veneti āā 50·0, Tannoformi 3·0, Puder.

Aber auch Zoster mit größeren Blasen behandelt man anfangs so; kleinere Blasen der Gruppe vertrocken, die größeren vereitern. Von dem Moment an, wo die Eiterung infektiös wird und zur reaktiven Entzündung führt, und in Fällen mit Nekrose, wo die Eiterung einige Zeit anhält, muß man die Blasendecke durch den Salbenverband entfernen und den Zoster durch diese offene Wundbehandlung zur Heilung bringen. Hiezu verwendet man Borsalbe, Vaselin, Lanolin, Pasta Lassari. Desinfizierende Zusätze sind überflüssig, Diachylonsalbe ist nicht angezeigt. Es ist eine sichere Beobachtung, daß 1% Kokainsalbe die Schmerzhaftigkeit herabsetzt, nur soll die Fläche nicht zu groß sein.

Gegen die Neuralgie geht man nach einem gewissen Schema vor. Man beginnt mit Antipyrin, geht auf höhere Dosen von Natr. salicylicum über, verordnet endlich eine Arsenikkur mit Solutio Fowleri, Chinin, Jodkali, Elektrizität folgen dann; Morphium kommt zuletzt in Betracht.

Herpes febrilis

charakterisiert sich durch rasch aufschießende Bläschengruppen, innerhalb welcher die einzelnen Bläschen, zum Unterschied vom Zoster, gewöhnlich keine zentrale Dellung besitzen.

Unter dem Gefühl der Spannung rötet sich eine umschriebene Hautpartie, schwillt an und zeigt zuerst scheinbar tief sitzende, derbe, hanfkorngroße, später gleichsam immer mehr zur Oberfläche emporsteigende Bläschen von klarem serösen Inhalt. Die

Spannung erreicht jetzt noch höhere Grade, der Inhalt trübt sich, wird eitrig, trocknet zur eitrigen Borke ein, die nach Bildung der neuen Hornschichte abfällt und noch einige Zeit Hyperämie oder Pigmentation zurückläßt.

Die Bläschen des Herpes febrilis sind Folge eines Entzündungsprozesses mit Exsudation in die Epidermis, die wie bei Zoster der Koagulationsnekrose verfällt. Wäre der subepidermoidale Sitz der Blase, den Unna fand, typisch, so wäre Form und ungedelltes Aussehen der Blasen dadurch gut erklärt. Der Herpes febrilis verrät in seiner Lokalisation keine deutliche Beziehung zu einem Nerven, ist häufig doppelseitig und rezidiviert sehr gerne. Er lokalisiert sich mit Vorliebe im Gesicht (Herpes facialis) und tritt hier wieder am häufigsten an der Oberlippe auf. Die Anzahl der Blasen ist oft nur gering, jedoch gibt es schwerere Fälle, wo die ganze Mundgegend, der Naseneingang, das Kinn u. s. w. dicht mit Blasen besetzt sind. Nächst häufig sitzt der Herpes febrilis am Naseneingang, Filtrum, Ohrmuschel, seltener an der Wangenhaut oder an der Halshaut. Herpes febrilis kann natürlich auch an allen übrigen Stellen des Körpers lokalisiert sein. So sah ich eine kinderhandtellergroße Gruppe bald an der Bauchhaut, bald an der Rückenhaut oder Oberschenkel in wiederholten Rezidiven bei derselben Patientin auftreten. An den Extremitäten ist Herpes febrilis wohl sehr selten, wozu allerdings bemerkt werden soll, daß es einiger Übung bedarf, den Herpes febrilis vom Herpes zoster zu unterscheiden. Eine häufige Lokalisation ist die am Genitale (Herpes genitalis). Beim Mann tritt der Herpes am häufigsten in der Corona glandis auf, seltener auch an der Haut des Penis oder an der Glans selbst in Form von Bläschengruppen, in deren Umgebung noch ab und zu einzelne solitäre Bläschen sich finden (Herpes praeputialis). Infolge der Kleinheit der Bläschen trocknen dieselben an der Penishaut rasch ein, während im Präputialsack die Blasendecke durch Mazeration abgehoben wird, die Basis sich mit einem eitrigen Sekret bedeckt und so das Aussehen von Ulcus molle annehmen kann. Die Berücksichtigung der zahlreichen kleinen hanfkorngroßen Epidermisverluste, die von polycyklischen Linien begrenzt sind, endlich der Umstand, daß nach Entfernung des aufliegenden geringen Belages Rete zum Vorschein kommt, ermöglichen in der Regel die richtige Diagnose auch dann, wenn zum Beispiel die inquinale Lymphdrüse vergrößert und schmerzhaft wäre. Bei Frauen ist der Herpes häufiger an den kleinen Labien und an der Klitoris als an den großen Schamlippen lokalisiert. Die Schwellung ist oft sehr bedeutend; auch hier geht

durch Mazeration die Blasendecke verloren und die Oberfläche bedeckt sich mit einer Schichte eitrigen Exsudates.

Für die Diagnose gelten die oben angegebenen Momente, besonders die gruppenförmige Anordnung der Substanzverluste. Herpes genitalis zeigt eine große Tendenz zur Rezidive, und zwar entweder spontan oder angeregt durch mechanische Irritation; so rezidiviert der Herpes bei manchen Männern durch lange Zeit nach jedem Koitus; bei Frauen zur Zeit der Menstruation.

Auch an der Mundschleimhaut bekommt man nicht das Bläschen, sondern meist nur die Blasenbasis zu Gesicht, in gleicher Weise eitrig belegt und gruppiert, wie an den vorgenannten Lokalisationen.

Ätiologie und Pathogenese. Der Herpes febrilis ist wohl in vielen Fällen toxischen Ursprunges. Dies geht aus der Tatsache hervor, daß Medikamente, zum Beispiel Antipyrin, Herpes verursachen. Dies ergab sich auch aus den therapeutischen Versuchen, welche mit abgetöteten Bakterienkulturen gegen inoperable Geschwülste vorgenommen wurden. Neben hohem Fieber trat als Nebenbefund Herpes labialis auf. Die Ähnlichkeit dieser Experimente mit dem Zustand im Beginne einer Pneumonie, Meningitis, Ephemera gestattet wohl ohne Fehlschluß eine ähnliche Ätiologie des Herpes zu vermuten. Indem wir Herpes febrilis einmal nach Medikamenten, das andere Mal nach Einverleibung von Streptokokken-Toxin und im Beginn von bakteritischen Erkrankungen entstehen sehen, kommen wir dazu, in demselben nichts ätiologisch Einheitliches, sondern eine durch verschiedene Toxine hervorgerufene Krankheitserscheinung zu erblicken und damit die Erkrankung vollkommen von dem einmal auftretenden halbseitigen und wahrscheinlich ätiologisch einheitlichem, infektiösen Herpes Zoster zu trennen.

Diese ätiologische Verschiedenheit schließt aber nicht ohne weiteres einen ähnlichen Entstehungsmechanismus aus, demzufolge wir auch beim Herpes febrilis Beteiligung nervöser Elemente annehmen können. Dieser nervöse Einfluß mag sogar die vorwiegende oder alleinige Rolle bei dem Zustandekommen des rezidivierenden Herpes genitalis spielen, wo die Irritation des Nerven durch Hyperämie (Menstruation), Hyperämie und mechanische Irritation (Koitus) bewirkt wird. Verneuils Nachweis eines plexiformen Neuroms in einem an Herpes genitalis erkrankten Präsentium ist dieser Auffassung günstig und ähnliche Nervenveränderungen in den Narben nach Ulcus molle würden das häufige Auftreten des Herpes an Stellen geheilter Ulcera erklären.

Die Therapie des Herpes febrilis ist eine einfache und führt durch Austrocknen mit Puder, Zinkpasta, rascher zum Ziel als durch mazerierenden Verband. Letzterer ist als Borsalbenverband bei zahlreichen und großen Blasen schwer zu umgehen, ebenso wie intensive Schwellung der Lippe, der Augenlider ab und zu antiphlogistische Behandlung in Form von Umschlägen mit essigsaurer Tonerde notwendig macht. Rezidiven zu verhüten, sind wir machtlos. Waschungen mit 1% Zinksulfat-Lösung, 5% Teer-

vaselin. Chinin in höheren Dosen, Arsenikkur mögen in schweren Fällen versucht werden, möglicherweise sind doch nicht alle beobachteten Besserungen Zufall.

Epidermolysis bullosa hereditaria (Köbner).

Man versteht unter Epidermolysis bullosa hereditaria eine angeborene und häufig auch vererbte Neigung der Haut zur Blasenbildung.

Nach Angabe einer intelligenten Mutter traten die ersten Blasen bei zwei Kindern unserer Beobachtung am siebenten Lebenstag auf, während nach anderen Autoren die Blasen erst dann auftreten, wenn die Haut einem stärkeren Druck ausgesetzt wird. Die Vererbbarkeit der Erkrankung beweisen mit aller wünschenswerten Schärfe Valentin und Bonaiuti, welche mehrere Generationen einer Familie mit dieser Hautanomalie behaftet sahen. Die Krankheit charakterisiert sich durch das Auftreten pemphigusähnlicher Blasen, welche bei guter Füllung hellgelbes oder blutiges Serum enthalten. Die Blasen werden eitrig, trocknen zu gelbgrünen oder dunkelbraunen Borken ein, während die Basis sich wieder mit neuer Epidermis überzieht.

Es ist eine zweifellos richtige Beobachtung, daß die Blasen hauptsächlich und in großer Zahl an jenen Körperstellen auftreten, welche einer vorübergehenden oder länger dauernden mechanischen Irritation (Druck, Reibung) ausgesetzt sind. Dementsprechend sehen wir die meisten Blasen in der Hohlhand, an den Fingern, den Füssen, unter den Strumpfbändern, der Halskrause u. s. w. So sahen wir bei einem Schreiber entsprechend dem Stuhlrand eine große lineare rotumsäumte Blase über beide Glutaeen ziehen. Der Schluß, daß die mechanische Hyperämie ein veranlassendes Moment der Blase ist, ist mit Rücksicht auf zahlreiche Beobachtungen berechtigt.

Es ist aber auch andrerseits Tatsache, daß wir Blasen an Stellen gesehen haben, welche gemeinhin keinem besonderen oder länger dauerndem Druck ausgesetzt waren, so an der Stirne, am Kinn, über dem Sternum, endlich an der Schleimhaut des harten Gaumens, und man muß, um diese Beobachtung in Übereinstimmung mit der herrschenden Ansicht zu bringen, folgerichtig annehmen, daß auch ein geringer oder kurz dauernder Druck genügt, Blasen zu provozieren. Die Beobachtungen von Goldscheider, Blumer u. a., welche finden, daß nur mäßig kräftiges Reiben durch einige Minuten zur Erzeugung von Blasen genügt, scheinen dies zu bestätigen. Die genannten Autoren fanden auch, daß sich die Haut gegen chemische Reize (Chloroform,

Jodtinktur, Kantharidenpflaster) so wie eine normale verhält. Gerade hierin spricht sich jene Ähnlichkeit mit Urticaria factitia aus, welche Kaposi und Lustgarten als das Wesen der Erkrankung betrachten. Damit aber die durch die mechanische Irritation hervorgerufene entzündliche Hyperämie zur Blasenbildung führt, ist nach dem, was wir bis jetzt über die Mechanik der Blasenbildung wissen, notwendig, daß die seröse Exsudation hauptsächlich aus dem oberflächlichen Gefäßnetz erfolgt, wofür auch die scharfe Umgrenzung der die Blasenbildung einleitenden Hyperämie spricht. Von noch größerer Wichtigkeit für das Verständnis der Blasenbildung in diesen Fällen wäre die abnorme Kohäsion zwischen Epidermis und Kutis, wenn dieselbe in allen Fällen so deutlich wäre, wie in einem Falle unserer Beobachtung. So wie bei manchen Pemphigus-Kranken konnte Weidenfeld auch bei einem Falle von Epidermolysis bullosa hereditaria durch Fingerdruck die Epidermis an vorher nicht geröteten Stellen zur Ablösung bringen, ein Phänomen, das Lang auch bei einem 20jährigen sonst vollkommen gesunden Manne konstatieren konnte. Dann wäre eben die Blasenbildung der Effekt einer urticariellen Reizbarkeit der Papillargefäße und einer verminderten Kohäsion der beiden Keimblätter.

Die anatomische Untersuchung ergibt den Befund exsudativer Erytheme; als Sitz der Blase wird von den meisten Autoren das mittlere Rete angegeben. Hiemit stehen aber die klimischen Erscheinungen im Widerspruche und es ist anzunehmen gestattet, daß die basale Überhäutung bei älteren Blasen zu dieser Beurteilung geführt hat. Milien und Horncystenbildungen sind nach der Überhäutung auftretende nebensächliche Erscheinungen. Die Bedeutung des Leidens resultiert aus den Beschwerden, welche die Blasen einerseits, noch mehr aber das freiliegende Korium verursachen. Dazu kommt, daß die Blasenbildung besonders an Händen und Füssen auftritt und durch Schweißsekretion scheinbar gefördert wird, daß die Krankheit zeitlebens besteht und die Therapie machtlos ist. Einige Autoren wollen Besserungen nach Arsenik gesehen haben.

Rona, Hallopeau und Bettmann beschreiben als dystrophische Form der Erkrankung das Hinzutreten von Hautatrophie und Nagelerkrankungen zur Blasenbildung. In den Fällen Bettmanns trat die Erkrankung bei zwei Geschwistern im 12. Jahr in der typischen Form auf. Die Haut, welche oft Sitz von Blasenbildung war, wurde glänzend, gespannt, später gerunzelt, zigarettenpapierähnlich, wobei in ihr neben Depigmentationen Pigmentflecke auftraten. Die Nägel wurden brüchig und morsch.

Die Mutter der Erkrankten litt vom 50. Lebensjahr an einer Hautatrophie, welche große Ähnlichkeit mit Xeroderma pigmentosum zeigte. Diese Beobachtung ist insofern von großem Interesse, als sich daraus für beide Prozesse, welche, zwar klinisch verschieden, beide zur Atrophie führen, erbliche Veranlagung ergibt.

Traumatische Entzündungen.

Anatomisch sind die hieher gehörigen Erkrankungen Entzündungen mit den verschiedenen Graden der Gefäßausdehnung, der serösen und zelligen Exsudation, mit der Rückbildung zum Normalen oder mit Ausgang in Nekrose, bindegewebige Proliferation, Atrophie (Erfrierung). Daß die Schädlichkeit manchmal primäre Nekrose verursacht, ist kein Grund, diese Formen von der ganzen Gruppe loszulösen. Pathogenetisch sind diese Entzündungen zurückzuführen auf Schädlichkeiten, welche von der Oberfläche auf die Haut einwirken, und sie unterscheiden sich somit wesentlich von den bisher beschriebenen Entzündungen, bei welchen wir einen Angriff des Entzündungsreizes von der Blutbahn her annehmen, z. B. Pemphigus, Erythem. In diesem Sinne ist das Ekzem jedenfalls mit viel mehr Berechtigung den traumatischen Entzündungen als den bereits beschriebenen Erkankungen zuzurechnen, da wir der Ansicht sind, daß jedes Ekzem, streng genommen, traumatischen Ursprunges ist, wenn das Trauma schließlich auch in nichts anderem besteht, als in einer Reibung der Kleider. Aus gleichem Grunde sind in diese Gruppe jene Erkrankungen zu rechnen, die nach klinischen Beobachtungen Folge der Einwirkung von Sonnenstrahlen sind, wobei weniger das selbstverständlich hieher gehörige Erythema solare als vielmehr die blasenförmigen Erkrankungen oder die erythematös-urticariellen Effekte, die wir als Hydroa vacciniforme und Sommerprurigo kennen lernen werden, gemeint sind. — Der Typus der traumatischen Entzündungen ist die durch kalorische Reize hervorgerufene Combustio. Den reinsten Typus aber geben uns die artifiziellen Dermatitiden wieder, die zum Teil schon bei den medikamentösen Exanthemen Erwähnung gefunden haben. Indem wir dieselben durch äußere Applikation dieses oder jenes Medikamentes selbst veranlassen, dosieren wir selbst den Effekt und können von der Hyperämie bis zur Nekrose alle Stufen der traumatischen Entzündung hervorrufen. So macht z. B. 10%ige Pyrogallussalbe nach ein- bis zweimaliger Einreibung flüchtige Hyperämie, nach fünf bis sechs Einreibungen entzündliche Hyperämie, nach zehn Einreibungen exsudative Entzündung und als Verband nach ein bis zwei Tagen Nekrose. Schmierseife macht nach einmaligem Waschen die Haut glänzend, gespannt, nach fortgesetztem Gebrauche entsteht entzündliche Rötung, Exsudation, Absterben des Epithels, und es ist keine Phrase, wenn Kaposi behauptet, daß durch Schmierseife ein Kind getötet werden kann. Ähnliche Effekte erzielt man mit Oleum sinapis, Senfpflaster, Kantharidentinktur, aber auch durch rein mechanische Traumen. — Reibt man eine Stelle sehr oft im Tag mit dem Finger, so folgt auf Hyperämie entzündliche Hyperämie mit nachträglicher leichter Schuppung; fortgesetztes Kratzen bewirkt endlich eine entzündliche Verdickung der betreffenden Hautstelle mit deutlicher Ausprägung ihres Reliefs — ein Zustand, der als Lichenifikation heute anerkannt ist und von echtem Ekzem unterschieden werden muß. — Als Trauma chemischer Natur wäre wieder die Einwirkung der Röntgenstrahlen aufzufassen. Die

Röntgen-Dermatitis hat mit Verbrennung nichts gemeinsam, zeigt eher Ähnlichkeit mit Erfrierung, insoferne als bei beiden Schädlichkeiten der Effekt nicht sofort eintritt, das tiefere Gefäßnetz zuerst betroffen wird, die Erkrankung mit einer deutlichen Gefäßparese einhergeht, zu Atrophie und torpider Geschwürsbildung führt; nach Gaßmann liegt der Grund dafür in Veränderungen der Gefäßwand.

Ekzem.

Ekzem ist eine juckende, äußerst superfiziell beginnende Hautentzündung, die unter Bildung von Knötchen und Bläschen zur Exsudation von Serum, dadurch zur Krusten- und Borkenbildung führt, dann aber unter Schuppung abheilt oder durch Rezidivieren des Prozesses an derselben Stelle oder durch entzündliche Verdickung der Haut chronisch wird. Der beste Ausgangspunkt für die Beurteilung des polymorphen Ekzemprozesses ist das akute artifizielle Ekzem.

Akutes Ekzem. Appliziert man auf eine gesunde Haut durch einige Stunden einen mit Krotonöl getränkten Leinwandfleck, so erzeugt derselbe folgenden Zustand: Sämtliche Follikelgegenden innerhalb der gereizten Stelle sind rosenrot gefärbt, prominenter und zu kleinen, kegelartigen Knötchen umgewandelt. Zwischen ihnen zeigt die Haut einen blaßroten Farbenton. Sich selbst überlassen, blaßt die Haut zwischen den Knötchen bald ab und die Knötchen bilden sich unter Bildung einer kleinen, krustenartigen Schuppe zurück. Anatomisch entspricht diesen Knötchen Ausdehnung der Gefäße, geringe seröse und darauf reichlichere zellige Exsudation. Infolge des Affluxes und der stärkeren Durchfeuchtung der Epidermis bildet sich eine umschriebene kernhaltige Hornschichte, in welche durch die Epidermis durchwandernde Leukozyten eindringen. Nach Rückbildung der entzündlichen Gefäßausdehnung bildet sich unter dieser pathologischen eine normale Hornschichte, welche die erstere samt den eingedrungenen Leukozyten in Form obiger Schuppe abstößt, worauf die Haut zur Norm zurückkehrt — Eczema papulatum.

Hat dieselbe Schädlichkeit durch längere Zeit oder ein stärkeres Reagens, wie Karbol, Xylol, Arnika-Tinktur, Petroleum, eingewirkt, so kann der resultierende Zustand ein zweifacher sein: die Haut ist intensiv geschwollen, ödematös, ihre Temperatur etwas erhöht, die Farbe nicht rot, sondern gelblichrot; die Oberfläche ist bedeckt mit zahlreichen kleinen, stecknadelkopfgroßen, wasserhellen Bläschen, die dicht nebeneinander stehen, so daß die Haut wie mit Gries bedeckt erscheint. In anderen Fällen sind

die entzündlich-ödematösen Erscheinungen nicht so hervortretend, obwohl die Oberfläche der Haut in gleicher Weise mit den beschriebenen wasserhellen Bläschen bedeckt erscheint, zum Beispiel nach Benetzung mit Karbol, Xylol in den Zwischenfingerräumen — Eczema vesiculosum.

Anatomisch unterscheiden sich diese beiden Zustände untereinander und vom Eczema papulatum durch die stärkere seröse Exsudation. In den ersteren Fällen kommt es zur serösen Durchtränkung der Cutis propria und der Subkutis. Dieses Ödem bewirkt eine Kompression der Papillargefäße und damit die wachsgelbe Farbe. Auch in letzteren Fällen tritt reichlich seröse Exsudation ein, aber der ganze Vorgang verläuft im Stratum papillare. Das aus der Gefäßwand austretende Serum wird von den Intercellularspalten der Epidermis aufgenommen. Dieselben werden erweitert, endlich kommt es durch Verdrängung der Zellen zur Bildung von Blasen, indem die Zellen auseinandergerissen, in die Länge gezogen und dann an die Wand der gebildeten Blase angepreßt werden. An den Zellen selbst gehen Veränderungen vor sich, die wesentlich Folge des Ödems sind. Der Inhalt der Blase ist reines Serum; der weitere Verlauf ist folgender: Das geringere oder reichlichere Ödem wird resorbiert, die Temperatur der Haut wird wieder normal, die Schwellung verliert sich oft auffallend rasch, kleinste Bläschen vertrocknen zur Borke, größere trüben sich, indem von der Kutis her Leukozyten in den Inhalt eintreten, aus serösen Bläschen werden gelbe Pusteln — Eczema pustulosum.

Der Ekzemreiz wird noch intensiver: — dann findet das austretende Serum in den intraepidermoidalen Bläschen keinen Platz mehr, die Blasen reißen ein und das Serum tritt in nässenden Punkten an die Oberfläche — Eczema madidans, nässendes Ekzem.

Jetzt hat das Ekzem seinen Höhepunkt erreicht, die nässende Haut exsudiert große Mengen von Serum, die in gar keinem Verhältnis zu den geringen Entzündungserscheinungen stehen, die nässenden Punkte rücken dicht aneinander, die gesamte Hornschichte wird abgehoben und das Rete Malpighi, durch welches die ausgedehnten Gefäße durchscheinen, liegt auf große Strecken hin frei — Eczema rubrum.

Nachdem dieser Zustand kürzere oder längere Zeit gedauert hat, lassen die Entzündungserscheinungen nach, die seröse Exsudation vermindert sich, das auf der Oberfläche austretende Serum trocknet zur gelben oder mit Blut vermengten Borke ein

und die Borke wird durch nachschiebendes Serum nicht mehr abgehoben — Eczema crustosum.

Wieder ist die Entzündung in das Stadium der zelligen Exsudation getreten, wie früher in den Bläschen, sammeln sich jetzt unter und in der Kruste Leukozyten an, die ursprünglich durchscheinende, gummiartige Borke wird jetzt gleichmäßig gelb, undurchsichtig und unter ihr sammelt sich, wie früher in der Blase, Eiter an — Eczema impetiginosum.

Anatomisch haben die entzündlichen Erscheinungen der Kutis ihren höchsten Grad erreicht. Die Reste des Epithels sind von zahlreichen Leukozyten durchsetzt, das Epithel selbst enthält zahlreiche Blasen, bald mit Serum, bald mit Leukozyten erfüllt; die Blasendecke ist oft aufgerissen, normale Hornschichte fehlt vollständig und ist durch kernhaltige Zellen ersetzt, auf welchen eine aus Leukozyten, eingetrocknetem Serum und Blut bestehende Borke aufgelagert ist. Nehmen nun die Entzündungserscheinungen ab, so regeneriert sich das Epithel an den Stellen, wo früher die Blasen gesessen sind, sehr rasch, die Kruste wird abgehoben, doch zeigt die Hornschichte noch lange Zeit pathologische Beschaffenheit, insoferne als sie kernhaltige Hornzellen enthält, dicker ist und reichliche Abschuppung aufweist. Diesem pathologischen Zustand entspricht klinisch eine noch immer stärker gerötete Haut, weil die Gefäße noch nicht zur normalen Ausdehnung zurückgekehrt sind, das Epithel noch nicht den normalen Druck auf dieselben ausübt; auf dieser Haut liegen Krankheitsprodukte, die anfangs als borkige Schuppen in ihrer Beschaffenheit zwischen Borken und Schuppen stehen. Allmählich werden diese Borken weniger saftig, mehr weißlich, trocken und endlich trocken-lamellös oder feinkleiig — Eczema squamosum.

Erst bis die Gefäße zur normalen Ausdehnung zurückgekehrt sind, kann die Epidermis wieder eine normale kernlose Hornschichte bilden, die Haut ist jetzt normal, das Ekzem geheilt. Diese Heilung kann je nach der Ausdehnung, Intensität der Schwellung, Größe der Blasen in ein bis drei Wochen erfolgen, kann aber auch längere Zeit beanspruchen, wenn die Stadien nicht, wie oben geschildert, rasch aufeinander folgen, sondern, wenn das Ekzem durch längere Zeit in einem Stadium verbleibt, zum Beispiel lange Zeit näßt, lange Zeit schuppt; dann kann der Verlauf ein subakuter werden, oder es kann in zweifacher Weise aus dem akuten Ekzem ein chronisches entstehen, und zwar: 1. in der Art, daß das akute Ekzem heilt, dieselbe Stelle aber sofort wieder mit neuem Eczema papulatum, vesiculosum etc. erkrankt. Auf dieses Rezidiv folgt

bald ein neues, das gewöhnlich bereits einen größeren Hautbezirk betrifft, ohne daß die Haut eine besondere Verdickung aufweisen würde. Das Ekzem wird chronisch durch sich wiederholende Ekzemausbrüche — Eczema recidivum.

Es gesellen sich aus später zu erörternden Gründen zu einem Ekzemherd mehrere, an welchen dieselben Erscheinungen des Rezidivierens vor sich gehen, und es kann so von einer chronischen Ekzematose gesprochen werden.

2. Wird ein Ekzem chronisch in der Weise, daß ein akutes oder subakutes Ekzem nicht vollkommen abheilt, sondern an der betreffenden Stelle eine Hautverdickung zurückläßt. Diese entzündlich verdickte, nicht vollkommen zur Norm zurückgekehrte Haut bildet dann die Basis, auf welcher der beim akuten Ekzem beschriebene Vorgang mehrmals und durch längere Zeit sich abspielt, wobei jeder neue Ekzemausbruch wieder zur neuen Verdickung führt, bis endlich das Ekzem gewöhnlich als squamöses gleichsam mehr zur Ruhe kommt, wobei aber die entzündliche Verdickung der Haut als solche fortbesteht und äußere Reize jederzeit akute Krankheitserscheinungen provozieren können. Eine solche Hautstelle besitzt dann ein deutlich ausgeprägtes Leisten- und Furchensystem. Dieses prominente Hautrelief hat seinen Grund in einer Verlängerung der Papillen und Retezapfen (Akanthose), die klinisch oft zur papillären oder bei bestehender Parakeratose zu warzenähnlicher Beschaffenheit führt. In der Kutis tritt neben zelligem Exsudat auch reichliche, gewöhnlich von der Gefäßwand ausgehende zellige Proliferation auf, wobei es auch noch zu einer bedeutenden Erweiterung der Lymphgefäße kommt. Endlich kann Sklerosierung des Bindegewebes, Verödung der Follikel- und Schweißdrüsen etc. eintreten.

Neben diesen beschriebenen, wesentlich auf anatomische Veränderungen zurückzuführenden klinischen Erscheinungen charakterisieren das Ekzem nach zwei Erscheinungen: *a)* bei obigen Versuchen mit Krotonöl traten Knötchen in der Umgebung der direkt gereizten Hautstelle auf, sie sind noch entzündlicher Natur. In noch weiterer Umgebung sieht man ohne entzündliche Erscheinungen die Follikelgegend deutlicher hervortreten — Cutis anserina. Daraus ergibt sich die für Ekzeme charakteristische Erscheinung, daß dieselben nicht bloß auf der gereizten Hautstelle, sondern auch in der nicht gereizten Umgebung, und zwar mit Effloreszenzen, die gleichsam niedrigerer Ordnung sind, auftreten; das heißt, Eczema papulatum auf der gereizten Haut, kleinere Knötchen in der Umgebung; Eczema vesiculosum an der gereizten

Stelle, Eczema papulatum in der Umgebung; nässendes Ekzem über der mit Jodoform belegten Wunde, Eczema vesiculosum in der näheren, Eczema papulatum in der weiteren Umgebung. — *b*) Bei jedem höhergradigen akuten Lokalekzem gerät die ganze Körperhaut in einen Zustand höherer Erregbarkeit, Empfindlichkeit, derzufolge sie auf sonst nicht Ekzem bewirkende Reize, wie Kratzen, Reibung durch die Kleider, mit Ekzem antwortet. Noch bevor Ekzem entstanden ist, äußert sich diese veränderte Hautbeschaffenheit durch Unbehagen, Jucken; kommt dann ein mechanischer Reiz hinzu, so entsteht sogenanntes reflektorisches Ekzem an einer Stelle, die vom ursprünglichen Ekzemherd weit entfernt ist. Im Vergleich zum primären Ekzem stellt dieser reflektorische Herd gewöhnlich einen niederen Grad der Erkrankung dar, zum Beispiel nässendes Ekzem des Scrotums — Eczema papulatum im Gesicht (reflektorisch); nässendes Ekzem der Hand — Ödem mit feinsten Bläschen an den Augenlidern (reflektorisch); Ekzem durch Krotonöl in der einen Ellenbeuge — Spontanekzem auf dem anderen Arm (reflektorisch). Der gleiche Hautzustand tritt auch ein, wenn und so oft ein chronisches Ekzem einen akuten Nachschub zeigt.

Besondere Eigentümlichkeiten kommen dem Ekzem noch durch die Lokalisation zu.

Kopf: Neben dem an anderer Stelle besprochenen, häufigen Eczema seborrhoicum und neben echter Impetigo contagiosa findet sich nässendes Kopfekzem viel häufiger bei Kindern und Frauen als bei Männern. Sind nicht Kopfläuse die veranlassende Ursache und Pilzaffektionen durch die mikroskopische Untersuchung ausgeschlossen, so kann Ekzem des Kopfes auch dann noch seborrhoischer Natur sein, wenn dessen klinische Symptome nicht typisch ausgesprochen sind. Wenigstens spricht die günstige Beeinflussung vieler Kopfekzeme durch Schwefel für diese Ätiologie.

Gesicht: Die Berührung mit der Außenwelt, die mechanische Irritation des Waschens, Reibens, Schminkens sind der Grund des häufigen Gesichtsekzems; dazu kommt noch die Anwendung verschiedener Ekzeme erzeugender Substanzen, wie Kampferspiritus, Kampfer, Migränestift gegen Neuralgie u. s. w. Das sich entwickelnde Krankheitsbild ist geläufig: das Gesicht in verschiedenem Grade geschwollen und gedunsen, die Augenlider sackartig ödematös angeschwollen, die Temperatur des Gesichtes etwas erhöht, dabei die Haut derb gespannt. So wird der Zustand häufig für Erysipel gehalten, Mangel von Fieber und schweren Allgemein-

symptomen, Fehlen einer scharfen Grenze, dagegen Auflösung der Grenze in kleine Knötchen und Bläschen und endlich die Betrachtung der Hautoberfläche führen leicht zur richtigen Diagnose. Die Oberfläche ist beim Erysipel glatt oder von einzelnen großen, serösen, schlappen Blasen bedeckt, bei Ekzem ist sie durch grieskornartige, dicht aneineinander gedrängte Bläschen gebildet. Ohne daß es zum Nässen kommt, kann dieses Ekzem nach Resorption des Ödems und nach Vertrocknen der kleinen Bläschen zu Schuppen in kurzer Zeit zur Abheilung kommen. — Typische Gesichtsekzeme sind das mit Pediculi capitis in Zusammenhang stehende Ekzem am Naseneingang, das die Mundspalte umgreifende, trocken schuppende Eczema periorale der Kinder, das äußerst zart schuppende plaqueartige Ekzem bei anämischen Personen, in seinem Aussehen nicht unähnlich dem Gesichtsekzem bei trockener, ichthyotischer Hautbeschaffenheit. Endlich sind viele Gesichtsekzeme in Beziehung zur Seborrhoe zu bringen und wegen ihrer Ähnlichkeit mit Pityriasis rosea schwer zu diagnostizieren.

Hals: Hier findet sich infolge des Rasierens ein rasch abheilendes Eczema papulatum folliculare; das bei kleinen Kindern an der vorderen Halsseite auftretende Eczema madidans hat offenbar in der stärkeren Schweißsekretion und in der Mazeration der sich berührenden Hautflächen seine Ursache, ähnlich wie das akute Ekzem in der Achselhöhle, unter der überhängenden Mamma, in der Analfalte und in der Genitocruralgegend. Es handelt sich bei allen diesen Lokalisationen um ein akutes Ekzem, nässend in der betreffenden Hautfalte, vesikulös und papulös in der näheren und weiteren Umgebung — Eczema intertrigo.

Als typisch wären noch chronische Ekzeme mit Verdickung der Haut zu bezeichnen, die bandartig den Hals umgreifen und vorwiegend an jenen Stellen lokalisiert sind, wo das Hemd einen konstanten Druck ausübt. Bei dieser Lokalisation muß allerdings genau unterschieden werden zwischen Ekzem und Lichen simplex chronicus.

Hände: Äußeren Schädlichkeiten noch mehr als das Gesicht ausgesetzt, erkranken dieselben wohl am häufigsten an Ekzem. So kommt es, daß wir bei Schriftsetzern, Anstreichern, Tischlern, Bildhauern, Wäscherinnen etc., bei Personen, welche mit starken Laugen, Terpentin, aber auch nur mit gewöhnlichem Wasser lange Zeit zu hantieren haben, alle Typen, angefangen vom akuten Ekzem bis zum chronischen, schuppenden, rhagadiformen Ekzem beobachten. Wird die an und für sich dickere Hornschichte der Hohlhand durch einen parakeratotischen Prozeß noch weiter ver-

dickt, so gibt sie dem Ekzem als — Eczema tyloticum einen besonderen Charakter. Eine häufige Ursache des Ekzems der Hände und Füße sind Hyperidrosis (vermehrte Schweißsekretion) und heute noch nicht vollständig bekannte Anomalien der Schweißsekretion, deren Folgen man als Dysidrosis bezeichnet hat. Diese Zustände sind ihrer Anatomie und Klinik nach vesikulöse, intertriginöse, schuppende und nässende, oft rote Ekzeme, die gewiß nicht ohneweiters auf vermehrte Schweißsekretion zurückzuführen sind. Andererseits zeigen dieselben aber doch eine Lokalisation (z. B. zwischen den Zehen), einen Verlauf (günstige Beeinflussung durch Formalin!), welcher auf eine Abhängigkeit von der Schweißsekretion überhaupt hindeutet, und es kann aus Gründen der Behandlung nichts eingewendet werden, wenn man diese gewiß eigenartigen Ekzeme einstweilen als Dysidrosis bezeichnet. Ob neben diesen ekzemähnlichen Bläschen nicht auch noch Retentionscysten der Schweißdrüsenausführungsgänge vorkommen, müssen weitere Untersuchungen zeigen.

Das idiopathische Ekzem der Mamma verdient wegen seiner monatelangen Dauer hervorgehoben zu werden. Innerhalb der Areole ist die Haut verdickt, so daß die Mammilla verschwindet, oberflächlich mit Borken bedeckt, nach deren Ablösung die Haut näßt und leicht blutet. Erst Kaliätzung zeigt in der Tiefe die bläschenförmige Auflockerung des Epithels. — Scrotalekzeme führen wegen hohen Juckreizes und intensiven Kratzens sehr bald zu einer bedeutenden Verdickung der Haut, wobei sie sich auf das Perineum erstrecken und gern mit Analekzem kombinieren. Zahlreiche Momente (intensives Jucken, Reibung, Irritation durch Stuhl) vereinigen sich dazu, das anfangs leicht traitable Analekzem zu einem chronischen, wegen seines Juckreizes unleidlichen Zustande zu verwandeln. Die Haut um den After verdickt sich, Rhagaden treten auf; Ätzungen zeigen den bläschenartigen Charakter des Prozesses. Auch dann, wenn die Ekzemerscheinungen schon geheilt sind, besteht noch der intensive Juckreiz fort. Ähnliches Juckgefühl erregt auch das Ekzem der Labien. Nicht selten durch zuckerhältigen Urin veranlaßt, führt es zu chronischer Verdickung der Haut. Das oft anfallsweise auftretende Jucken führt zu Masturbation und schwerer Neurasthenie. So sahen wir bei einer älteren Frau diese Symptome in strenger Abhängigkeit von der Beschaffenheit des Ekzems bei Besserungen desselben verschwinden, bei Rezidiven wieder auftreten. An den unteren Extremitäten tritt Ekzem häufig auf der Basis anderer Erkankungen auf, so infolge von Prurigo,

Ichthyosis, über variKösen Venen, wobei die an der unteren Extremität vorhandene Stauung vielfach die Heilung des Ekzems verzögert. Auch an der Planta pedis sind vesikulöse Ekzeme häufig, ebenso wie ein intertriginöses Ekzem zwischen den Zehen ohne Bläschenbildung, einfach sich durch diffuse Rötung, eventuell Schwellung des Fußrückens, charakterisierend. Die Behandlung zeigt, daß auch dieser Zustand mit Anomalien der Schweißsekretion zusammenhängt.

Endlich kann Ekzem große Körperflächen befallen, als Eczema papulatum, ähnlich wie ein akutes Exanthem die Haut des Stammes einnehmen; Kaposi hat diesen Zustand, je nachdem er durch rote Knötchen oder weiße, milchige Bläschen gebildet wurde, als Miliaria rubra et alba bezeichnet, dabei aber stets dessen Zugehörigkeit zum Ekzem betont. Hyperidrosis corporis ist der häufigste Grund dieses in der warmen Jahreszeit oder nach Schlafen in überheizten Massenquartieren auftretenden Ekzema papulatum-vesiculosum. Die rasche Umwandlung der Bläschen zu Pusteln vollzieht sich oft ohne Eitererreger.

Das ausgebreitete Ekzem kann auch nässend, krustös, squamös sein, kann mit reflektorisch entstandenen Herden konfluieren und zum universellen Ekzem werden. Diese jetzt universelle Dermatitis verrät noch durch ihren ungleichmäßigen Charakter, hier nässend, dort schuppend etc., durch die knötchenförmige Grenze gegen gesunde Hautinseln ihren ekzematösen Ursprung. Die Nägel erkranken in Fortsetzung eines angrenzenden Ekzems, indem sie trocken, trüb, brüchig und bröckelig werden.

Im Anschlusse an das Ekzem ist noch eine Affektion des Lippenrots zu erwähnen, deren Zugehörigkeit zum Ekzem noch strittig ist. Der Zustand charakterisiert sich als diffuser gleichmäßiger Katarrh des Lippenrots. Ober- und Unterlippen sind mit hämorrhagischen, braunen oder gelb impetiginösen, gummiartigen Borken bedeckt, nach deren Ablösung eine stärker gerötete, mäßig feuchte Fläche zum Vorschein kommt, die mit einem für Serum, Leukocyten, Blut durchlässigen Epithel überzogen ist. Der Zustand setzt am Lippensaum ab und greift niemals in Form von Knötchen etc. auf die Haut über. Diese unverfänglich als Dermatitis exfoliativa labiorum zu bezeichnende Erkrankung tritt vorwiegend bei anämischen Frauen, doch auch bei größeren Kindern auf. Einmal sahen wir die Erscheinungen geringgradig ausgeprägt, von der Schleimhaut gegen den Lippensaum zu an Intensität abnehmen, dabei das Zahnfleisch

geschwollen. Besserung der Mundschleimhaut durch Argentum nitricum und Jodtinktur besserten auch die Lippenaffektion. Hier war also die Lippenveränderung Fortsetzung einer Schleimhautaffektion und keine Hauterkrankung.

Ätiologie und Pathogenese. Ähnlich wie Urticaria ist auch das Ekzem der Effekt zweier Momente: der erhöhten Reizbarkeit, Hautdisposition und des ekzematösen Reizes. — 1. Die Disposition der Haut für Ekzeme überhaupt und die Neigung, auf bestimmte Schädlichkeiten hin mit Ekzem zu antworten, ist mancher Haut in gleichem Maße eigen, wie die Idiosynkrasie gegen gewisse Medikamente bei innerer Darreichung. So kennen wir als Beispiele hochgradiger Disposition genugsam Personen, die von der kleinsten Menge Jodoform ein ausgebreitetes vesikulöses Ekzem bekommen; das Gleiche gilt von der Idiosynkrasie gegenüber Kampfer, Unguentum cinereum, Terpentin u. s. w. — 2. Die Disposition für Ekzem kann durch Hauterkrankungen nicht ekzematöser Art erworben werden; so sind in dieser Richtung Ichthyosis, Prurigo, Seborrhoe, Scabies Hauterkrankungen, welche den Boden für Ekzem vorbereiten. — 3. Die Disposition für Ekzem kann durch Erkrankungen anderer Organe oder des Organismus überhaupt erworben werden. So gewinnt mit auftretender Anämie die Haut die Disposition, mit Ekzem zu erkranken, und verliert diese Neigung mit dem Schwinden der Anämie. Ekzeme, bei welchen der Urin der Kranken eine Harnsäurevermehrung aufweist, sprechen dafür, daß die Harnsäure-Diathese vielleicht schon an und für sich die Disposition für Ekzeme abgibt oder diese Disposition durch nervöse Reizung (Jucken und Brennen) schafft. Ähnlich wäre die Wirkung der ins Blut gelangenden Gallenfarbstoffe zu deuten; auch sie erzeugen Disposition zum Ekzem und Jucken. — 4. Die Disposition für Ekzeme wird erworben durch vorausgegangene abgeheilte Ekzeme, z. B. wenn eine eben geheilte Hautstelle vollständig ohne Medikamente gelassen wird oder zu früh einem Ekzemreiz (Wasser) ausgesetzt wird. — 5. Die Disposition der Haut wird im höchsten Grade gesteigert, wenn ein Teil der Haut an Ekzem erkrankt. Wie in Hebras grundlegenden Versuchen treten über die Stelle, wo der Reiz eingewirkt hat, hinaus, sowie an entfernten Körperstellen „sprunghaft“ reflektorische Ekzeme auf. Diese Erscheinung kann nur unter der Annahme abnormer Innervationsverhältnisse, also als auf nervöser Basis beruhend, erklärt werden. Dies geht, wie ich glaube, aus folgendem einfachen Experimente hervor: Gießt man sich in eine Schuhbekleidung Formalin, so beginnt nach einer gewissen Zeit, ohne daß auf dem Fuße schon Ekzem entstanden ist, die Haut an den verschiedensten Körperstellen zu jucken. Dieses Jucken ist am stärksten an jenen Hautstellen, welche von den Kleidern stark gedrückt und gerieben werden, und es wird auch intensiver an jenen Stellen, welche z. B. ohne Ursache gekratzt werden. Es ist nicht wahrscheinlich, daß Formalindämpfe dies veranlassen, denn man beobachtet diese Erscheinung auch noch zwei bis drei Tage nachher an weit entfernten Körperstellen (Hals), und es ist auch nicht bekannt, daß bloße Formalindämpfe Jucken und Ekzeme veranlassen. Daß es sich nicht um Selbsttäuschung handelt, geht daraus hervor, daß man durch das auftretende Jucken erst auf die betreffende Schuhbekleidung aufmerksam gemacht wird. Erneuert man häufig das Formalin, so wird das Jucken, z. B. in der Bettwärme, noch viel intensiver; es entstehen offenbar nach nächtlichem Kratzen Herde von papulösem Ekzem, ohne daß der Fuß bereits

Ekzem zeigen würde. Intensiver treten natürlich alle diese Erscheinungen auf, wenn sich am Fuß ein vesikulöses Ekzem ausgebildet hat. — Meiner Meinung nach kann man sich über diesen Vorgang folgende hypothetische Vorstellung bilden: durch ein lokalisiertes Ekzem oder durch einen Ekzemreiz (Formalin) wird das Nervensystem der Haut in einen derartigen Zustand versetzt, daß entweder spontan, d. h. ohne Irritation von außen, durch Erregung sensibler Fasern Jucken entsteht oder daß die geringste Reibung von außen genügt, dieses Jucken auszulösen. Daß nun zugleich mit der Erregung dieser sensiblen Fasern auch die Gefäßnerven gereizt werden oder daß der sensible Reiz ohne weitere äußere Beeinflussung auf dem Wege des Reflexes zur Reizung der Gefäßnerven führt, ist nicht wahrscheinlich, denn die Angabe eines Kranken mit universellem Ekzem, der ruhig im Bette liegend mit dem Finger auf die Stelle hindeuten konnte, welche nach einigen Minuten profuses Nässen zeigte, genügt nicht, um die Möglichkeit des Entstehens von Ekzem ohne äußere Irritation zu beweisen, abgesehen davon, daß hier noch immer die Abkühlung in Betracht käme. Viel häufiger wird wohl, meiner Meinung nach immer, die Erregung des Gefäßnervensystems erst bei Hinzutritt eines äußeren Reizes erfolgen, wenn derselbe auch nur ein äußerst geringer ist, z. B. in dem bloßen Reiben der Kleider oder in geringem Kratzen besteht; mit anderen Worten, damit auf der zum Ekzem hochgradig disponierten Haut Ekzem entsteht, bedarf es noch der Einwirkung eines äußeren Reizes. — Diese Reize sind: 1. Chemischer Natur. Krotonöl, Arnikatinktur, Karbol, Sublimat, Kampfer, Jodoform, Quecksilber, Seifen, Alkalien, zuckerhältiger Harn und viele andere. 2. Thermische Reize. Man sieht deren Wirkung bei Leuten, welche in hoher Außentemperatur zu arbeiten gewohnt sind, wobei allerdings der Schweiß als chemisches Irritans eine große Rolle spielt. Als eine Kombination thermischer und chemischer Reize ist die intensive Belichtung zu deuten (schlechte Beeinflußung der Ekzeme durch Bogenlicht, Auftreten von Ekzem nach Einwirkung von intensivem Sonnenlicht). 3. Mechanische Reize: Kratzen, Reiben, Austrocknen der Haut durch pulverige Substanzen, z. B. durch Mehlstaub (bei Müllern und Bäckern). — Daß einfaches Kratzen, Bürsten, Scheuern bei normaler oder nur wenig disponierter Haut nur zu Lichenifikation und nicht zu echtem Ekzem führt, ist der wesentliche Inhalt zweier Arbeiten von Török und Rona. Soweit sich beide Autoren gegen den ekzematösen Charakter der bei normaler oder wenig disponierter Haut (wie dies z. B. bei beginnender Scabies der Fall ist) durch Kratzen hervorgerufenen Veränderungen aussprechen, muß man ihnen zustimmen, und die neuere Klinik unterscheidet diese Veränderungen auch bereits von dem echten Ekzem und belegt sie mangels besserer Bezeichnung mit dem Namen „Kratzekzem“. Weitere Untersuchungen werden zeigen, ob diese Veränderungen und jene, welche Török bei disponierter Haut durch mechanische Insulte hervorrief, sich weit vom Charakter des Ekzems entfernen. Entschieden muß aber beiden Autoren widersprochen werden, wenn sie sich gegen den Einfluß mechanischer Irritation bei wirklich disponierter Haut wenden, weil dieselbe ja täglich klinisch in Erscheinung tritt und selbst bei Scabies auf das ursprüngliche Kratzekzem bei fortgesetzter Irritation und jetzt auch schon vorhandener Disposition nässendes Ekzem folgen kann. Die Ansicht, daß die als Kratzekzem zu bezeichnenden Erscheinungen durch Bakterien hervorgerufen werden, ist ebensowenig durch exakte bakteriologische Untersuchungen

gestützt, wie die Theorie Bockharts, daß die Toxine der in der Haut vorhandenen Staphylokokken das Ekzem verursachen. Bewiesen ist bis jetzt die Tatsache, daß frische Ekzembläschen steril sind, daß sterile Ekzembläschen an Stellen entstehen, wo Bakterien überhaupt nicht mehr hingelangen, so z. B. unter der tylotischen Hornschicht der Hohlhände, und daß diese Bläschen noch als Pusteln steril sind. Ausgedehnte Untersuchungen in dieser Richtung veranlaßten uns, den bakteritischen Ursprung des Ekzems zu negieren. Unnas Eczema seborrhoicum erfordert als kongestive Seborrhoe mit Ausgang in Ekzem eine andere Beurteilung. Chemische, thermische und mechanische Reize vereinigen sich bei der Einwirkung des Wassers oder bei Seifenwaschungen.

Die vollständige Ekzem-Diagnose ist ein Maßstab dermatologischen Könnens; denn sie hat nicht bloß den Prozeß als Ekzem zu erkennen, sondern auch das Alter (akut, subakut, chronisch), die spezielle Form (follikulär, infiltriert, rezidivierend), Ätiologie (artifiziell, Anämie, Seborrhoe), die Form der Hautdisposition (Ichthyosis, Prurigo) zu bestimmen, sondern auch aus allen diesen Momenten eine Behandlung zu deduzieren, welche innerhalb der Regel oder manchmal über dieselbe hinweg am raschesten zum Ziele führt. Die Ähnlichkeit der Ekzeme mit vielen anderen Erkrankungen und die zur Unterscheidung dienenden Merkmale wurden bei der Beschreibung derselben angeführt, und es sei hier kurz nur noch einmal Folgendes hervorgehoben: Schärfer begrenzte Erkrankungsherde auf der Kopfhaut sprechen eher für eine andere Erkrankung (Psoriasis, Impetigo contagiosa, Lupus erymathodes, Herpes tonsurans) als für Ekzem. Zweifelhafte Fälle sollen immer durch genaue Pilzuntersuchungen entschieden werden. Im Gesicht bereitet die Diagnose Ekzem keine besondere Schwierigkeit, doch ist gerade hier die Erkennung der Krankheitsbasis (Anämie, Seborrhoe, Prurigo) notwendig. An die Existenz der Acné eczématique Besniers soll bei Frauen zwischen 35—50 Jahren gedacht werden. An den Händen wird ein vesikulöses Ekzem auch bei Bildung sehr großer Blasen wohl nur schwer mit einem Erythema multiforme oder Pemphigus vulgaris verwechselt werden können. Hingegen wird man in der Hohlhand oft zu dem diagnostischen Auskunftsmittel der Kalilauge greifen müssen. Erst die Kaliätzung bringt den bläschenförmigen Charakter der Erkrankung, der durch die verdickte Hornschichte verhüllt wird, zur Darstellung. Das artifizielle Moment und die Art der Beziehung zu Anomalien der Schweißsekretion gehören zur vollständigen Diagnose der Ekzeme an den Händen und Füßen. Das idiopathische Ekzem der Mamma, im Unterschied zu dem durch Scabies bedingten meist einseitig, darf mit der Paget'schen Krankheit ebensowenig verwechselt werden, wie mit einem Carcinom an einer

anderen Stelle. Auch am Genitale wird die undeutliche Begrenzung und das hier häufige Nässen für Ekzem sprechen.

Die Prognose des Ekzems ist insoferne eine günstige, als auch die schwersten Fälle niemals lebensgefährlich werden. Eine Ausnahme machen hievon universelle Erkrankungen des Säuglings, die unter Abkühlung des Organismus, Magendarmstörungen, Eiweißverlust zum Exitus letalis führen. Im übrigen hängt die auf jeden Fall vorsichtig zu stellende Vorhersage der Heilungsdauer von dem Grade der Hautverdickung, von der Grundlage des Ekzems (Anämie, Chlorose, Seborrhoe etc.), hauptsächlich aber von dem Verhalten der Haut gegen die Therapie ab.

Gerade in diesem schwierigen Kapitel ärztlichen Handelns lernt man Hebras volle Größe kennen, denn unsere Ekzemtherapie ist seine. Seine Ekzemtherapie aber ist eine Behandlung der Symptome, nicht eine Therapie des Ekzems überhaupt, sondern des vorliegenden Stadiums. Sie lehnt sich strenge an die Pathologie an, so daß man zweckmäßig die Behandlung des Eczema papulatum, vesiculosum, crustosum, squamosum zu erörtern haben wird, wobei jedes Kapitel in zwei Teile zerfällt: in die Behandlung akuter und chronischer Formen der betreffenden Ekzemgattung. Dabei wird es sich zweckmäßig erweisen, den Typus der Behandlung dem betreffenden Kapitel vorauszuschicken, und im Anhang daran jene Maßnahmen zu erörtern, die bei atypischem Verhalten notwendig sind. An diese mehr allgemeinen Regeln haben sich die durch bestimmte Lokalisation bedingten Manipulationen anzuschließen.

I. Therapie des Eczema papulatum: In der akuten Form charakterisiert sich der Zustand klinisch durch lebhaft rote follikuläre Knötchen, gegen den Ort der Schädlichkeit zu dichter zusammengedrängt, durch intensives Jucken und durch hohe Erregbarkeit der Haut auf Reize jeder Art. Als Beispiel kann dienen das durch Schweißsekretion bewirkte Eczema papulatum (Sudamen), das Ekzem der Achselhöhle mit mehr gleichmäßiger Rötung der Achselhöhle und Eczema papulatum in der Umgebung, ferner das Eczema papulatum in der Umgebung höhergradiger akuter Ekzeme. In diesem Zustand verträgt die Haut niemals mechanische Irritation, Reibung, Kratzen, in der Regel keine Nässe (Wasser) und sehr oft auch keine Salbe; danach hat sich die Behandlung zu richten: man verbietet dem Patienten eng anliegende Kleider, Tricotwäsche, Mieder, gestärkte Hemden und empfiehlt ihm, luftige, ungestärkte Leinwandwäsche zu tragen. Dadurch wird Druck und Reibung vermieden, durch den permeablen Stoff die Haut relativ kühl erhalten, die kühlere Temperatur setzt das

Jucken herunter, verhindert stärkere Schweißsekretion und damit weitere Einwirkung der veranlassenden Schädlichkeit; endlich bewirkt die rasche oberflächliche Verdunstung ein rascheres Vertrocknen der Ekzemknötchen. Man verbietet ferner dem Patienten, sich mit Wasser oder Seife zu waschen, und verordnet ihm als Reinigungsmittel alkoholische Flüssigkeiten; dieselben entsprechen auch der Indikation, das Jucken herabzusetzen und durch Wasserentziehung die Knötchen rascher zum Vertrocknen zu bringen. Als solche Flüssigkeiten stehen in Verwendung.

Rp.: Acidi salicylici 3·0, Spirit. vini rectificati oder Spirit. vini Gallici 290·0, Glycerini 10·0.

Epikarin, Karbol, Naphthol, Spiritus lavandulae sind in diesem Stadium höchster Reizbarkeit der Haut kontraindiziert. Obige Flüssigkeit wird in eine Schale gegossen und mit darin getränkter Watte die Haut betupft, nicht gerieben oder frottiert. Der Glyzerinzusatz fördert die Austrocknung der Knötchen und bildet eine feine klebrige Schichte, welche ein besseres Haften des zur weiteren Austrocknung der Haut in reicher Menge zu verwendenden Puders bewirkt. Außer seiner Feuchtigkeit entziehenden Eigenschaft verhindert der Puder auch die mechanische Irritation der Haut. Wir verwenden fast ausschließlich Talcum Venetum und Amylum purum zu gleichen Teilen oder zwei Teile Talg und ein Teil Amylum bei Fällen, wo eine stärkere Austrocknung angestrebt wird, mit einem 5% Zusatz von Tannoform.

Rp.: Talci Veneti, Amyli puri aa 50·0, Tannoform. 3·0 bis 5·0.

Farbenzusatz von 1% Bolus ruber oder parfümierende Zusätze von Oleum Neroli, guttas V auf 100·0 Puder vermeiden wir bei Ekzemen. Ist der Körper mit Alkohol betupft, so wird er unmittelbar darauf mit Puder bestaubt. Die sich berührenden Hautflächen der Achselhöhle, der Genitalgegend, Halsfalte bei Kindern werden durch in Puder getauchte Watteeinlagen auseinandergehalten. Unter dieser Behandlung verlieren sich in der Regel in ein bis zwei Tagen die Symptome akutester Reizung, die Knötchen ändern bereits ihre Farbe und zeigen ein feines Schüppchen; jetzt ist der Zeitpunkt gekommen, durch eine Salbe, welche viel pulverige Substanzen enthält, eine rasche Abschuppung zu erzielen, wobei die Salbe wieder den Zweck hat, Reibung zu verhindern und Austrocknung zu bewirken. Dies erreicht man am besten mit der modifizierten Pasta Lassari nach folgender Verschreibung:

Rp.: Zinci oxydati, Talci Veneti āa 15·0, Vaselini flavi 30·0 mit eventuellem Zusatz von 1 bis 2% Tannoform;

In billigerer Form kann man auch Talcum Venetum 40·0 auf 100·0 Vaselin verwenden. Die Pasta bei akutem Ekzem sofort anzuwenden, verbietet sich mit Rücksicht auf Fälle, bei welchen dieselbe intensive Reizung bewirkt. Hat der Patient genügend Einsicht und Geduld, so kann das Ekzem mittels der Alkohol-Puderbehandlung allein zur Ausheilung gebracht werden.

Atypische Behandlung: Besteht sehr hochgradiges Jucken, so kann man in der Vermeidung des Wassers in der Art eine Ausnahme machen, daß der Patient ein sehr kühles Bad nimmt oder sich kühl übergießen läßt. Nach diesem Bade wird ohne besondere Reibung die Haut getrocknet und mit Puder eingestaubt. Möglich, daß dieses Verfahren durch die Kontraktion der Arrectores pili und Kontraktion der Gefäße durch die Kälte auf die follikulären Knötchen günstig einwirkt. Sollte die alkoholische Flüssigkeit, z. B. sofort oder bei zu langem Gebrauche Reizung in Form diffuser, erythemartiger Rötung bewirken, so wird der Patient nur mit Puder behandelt, wobei man ebenfalls einen Versuch mit den erwähnten kühlen Bädern oder Douchen machen kann. Reizt die Pastenbehandlung, so greift man zum Alkohol zurück. Vermutet man in dem Zincum oxydatum die Ursache der Reizung, so verwendet man das oben verordnete Vaselin mit 50%igem Zusatze von Talcum Venetum. Bei intertriginösem Eczema papulatum erzielt man oft am raschesten Heilerfolge durch Anwendung des Anthrarobinlackes, und zwar entweder in der hochprozentigen Verschreibung von Anthrarobin 3·0 auf Tinctura benzoes 10·0 oder in folgender Form:

Rp.: Anthrarobini, Tincturs benzoes 1·0 auf Spiritus vini rectificati 100·0.

Nach Verdunstung der Tinktur legt sich eine kleine Menge des Anthrarobins über die Knötchen und bringt dieselben rasch zum Vertrocknen. Zwei- bis dreimalige Anwendung kann das Ekzem zur Heilung bringen. Störend ist bei diesem ausgezeichnetem Ekzemmittel die Verfärbung der Wäsche, was insbesondere bei ausgebreiteter Anwendung in Betracht kommt.

Während das Eczema papulatum in der Umgebung akuter nässender Ekzeme in der oben erörterten Weise behandelt wird, erfordert das subakute oder chronische papulöse Ekzem in der Umgebung chronischer Herde eine andere Behandlung. Das Gleiche gilt, wenn Eczema papulatum selbst in subakuter oder chronischer Weise auftritt, was bei besonders disponierter ichthyotischer, seborrhoischer, pruriginöser oder anämischer Haut nicht so selten ist. Hier wird die Heilung mehr gefördert durch Salbenbehandlung, wobei man zur Salbe jene medikamentösen Zusätze gibt, die sich erfahrungsgemäß bei der betreffenden Hautbeschaffenheit von besonders günstigem Einfluß erwiesen haben. Die betreffenden Salben werden als Pasten verwendet, und zwar wieder die modifizierte Pasta Lassari oder noch vorteilhafter die Sapolanpasta nach folgender Verschreibung:

Rp.: Zinci oxydati, Talci Veneti aa 15·0, Sapolani 30·0.

Besteht eine besondere Hautbeschaffenheit nicht, so verwendet man letztere Pasta ohne Zusatz, weil das in dem Sapolan enthaltene Naphthaprodukt entschieden als Medikament wirkt. Bei hochgradigem Jucken setzt man zu obigen Pasten 3—5% Oleum rusci hinzu. Diese als Teerzinkpasta vielfach verwendete Salbe setzt den Juckreiz herab und bringt Ekzeme oft rasch zum Schwinden. Verrät sich durch die Ausbreitung von der Kopfhaut gegen den Stamm zu die seborrhoische Grundlage des Ekzems, so setzt man 1—3% Flores sulfuris zur Zinkpasta, Sapolanpasta oder Teerzinkpasta hinzu. Viel häufiger als Seborrhoe sind Anämie, leichte Grade von Ichthyosis, die sich durch Lichen pilaris verraten, der Grund chronischer papulöser Ekzeme. Hier leisten in ambulatorischer Behandlung Zusätze von 1—5% Lebertran zur Pasta gute Dienste. In klinischer Behandlung erreicht man raschere Resultate durch eine systematische Lebertran-Kur. Man reibt durch zwei bis drei Abende die Haut mit ungereinigtem Lebertran mittels der bloßen Handfläche ein und gibt am vierten Tage ein Reinigungsbad, worauf die Haut durch zwei bis drei Tage mit Zinkpasta behandelt und derselbe Turnus wiederholt wird. Teerbäder verordnet man nur dann, wenn sie keine follikuläre Reizung bewirken. Der Teer kommt dagegen mit großem Vorteil in Verwendung bei pruriginöser Basis der Ekzeme, und zwar entweder in Form der Teerbäder oder als Pasta Lassari mit 3%igem Zusatz von Unguentum sulfuratum Wilkinsonii. Auch bei subakutem und chronischem papulösen Ekzem von nicht sehr großer Ausbreitung kann der Anthrarobinlack durch fünf bis sechs Abende verwendet werden, worauf Zinkpasta in Anwendung kommt. Da dieser Lack fast niemals reizt, so kann in komplizierten Fällen immer ein Versuch damit gemacht werden.

II. Therapie des nässenden akuten Ekzems. Das Ekzem ist entweder ein rein bläschenförmiges, oder es bestehen neben Bläschen auch noch Nässen, Krusten- und Borkenbildung und entzündliche Schwellung. Beispiele hiefür sind das artifizielle »Jodoform-, Karbol-, Terpentin-, Arnika-Ekzem«. Um diese Formen zur Heilung zu bringen, können zwei Wege eingeschlagen werden: Entweder man sucht die Blasen durch Verdunstung auszutrocknen, wobei sich in der Blase eine neue Epidermis bildet und der Blaseninhalt nach Bildung der neuen Hornschichte abfällt, oder man wählt den zweiten längeren Weg, die Blasendecke zu mazerieren und unter dem Salbenverband die Überhäutung eintreten zu lassen. Der erste Weg kann eingeschlagen werden, wenn die Bläschen klein

sind, wenn das Ödem gering ist, und muß eingeschlagen werden, wenn die antiphlogistische Behandlung in Form von feuchten Verbänden nicht vertragen wird, was sich durch Zunahme des Ödems, Vermehrung der Bläschen unter dem Verbande verrät. Bei Bläschenbildung ohne Schwellung kommt man mit der ersten Methode am raschesten zum Ziele — durch Eröffnung derselben mittels einer Nadel, indem bei großer Anzahl der Bläschen der Patient dies selbst vornimmt. Nach Eröffnung der Bläschen betupft man die erkrankte Stelle mit obigen alkoholischen Flüssigkeiten.

Auf die Alkoholflüssigkeit gibt man Puder in reicher Menge, wobei man ein Haften größerer Pudermengen durch trockenen Watteverband oder, an den Händen, durch Handschuhe aus Zwirn oder Leinwand etc. bewirkt. Zu achten ist, daß sich nicht zwischen den steril vertrocknenden Bläschen Pusteln bilden, welche zur Lymphangoitis führen können. Eröffnung dieser Pusteln mit Watte und Nadel beseitigt sofort diese entzündlichen Erscheinungen. Zur raschen Entfernung der durch Alkohol eingetrockneten Bläschen dient dann endlich eine Zinkpasta. Diese gleichsam abortive Behandlung vesikulöser, oft stärker ödematöser Ekzeme ist auch zu wählen, wenn, wie erwähnt, Verbände jeder Art Steigerung der Erscheinungen bewirken. In solchen Fällen wählt man aber nicht Alkohol, sondern Zinkpasta. Darin, daß bei diesen akuten Fällen die Anwendung dieser Salbe, die der Regel nach auf solche Ekzeme nicht angewendet werden soll, oft einen raschen Abfall des Ödems bewirkt, zeigt sich so recht die Regellosigkeit des Ekzems und seine schwierige Behandlung. — Nicht zu umgehen ist der zweite Weg, die Mazeration der Blasendecken herbeizuführen, bei hochgradigem Ödem, bei nässenden oder krustösen Ekzemen mit reicher Pustelbildung. Dieser zweite Weg stellt gleichsam den Typus unserer Ekzembehandlung dar. Das Objekt derselben ist zum Beispiel ein akutes, nässendes Jodoformekzem mit hochgradigem Ödem. Nach dem allgemein giltigen Behandlungssatze: »wo akute Entzündung, dort antiphlogistische Behandlung«, hat sich die Therapie zunächst gegen das Ödem zu richten. Das geschieht seit Jahren an der Wiener Klinik durch Verbände mit Liquor Burowii 1 : 10; man verordnet Liquor Burowii 100·0 auf ein Liter Wasser oder auf eine Kaffeeschale von Liquor Burowii neun Kaffeeschalen Wasser.

Rp.: Liquoris Burowii 100·0, S. Auf ein Liter Wasser zu geben.

Trotz der hohen Verdünnung kommen die ausgezeichneten Eigenschaften dieses Mittels zur Beobachtung, und zwar, ähnlich

wie beim Erysipel, am deutlichsten bei Verwendung des feuchtwarmen Verbandes. Wir verwenden daher nur selten oft zu wechselnde Kompressen, sondern fast ausschließlich den Liquor Burowii-Verband. Weiße Gaze in mehrfacher Lage wird mit der verdünnten Lösung getränkt, auf die kranke Stelle gelegt, durch Billroth-Battist und Binde nach außen abgeschlossen. Diese Verbände bleiben sechs Stunden, können aber auch einen Tag belassen werden.

Bei normalem Verlauf zeigt die erkrankte Stelle folgende Veränderungen: Das Ödem wird geringer, die Temperatur nimmt ab, es erfolgt intensive Mazeration der Hornschichte und Blasendecken und viele Bläschen werden rasch eitrig. Man entfernt beim Verbandwechsel die abgehobene Hornschichte mit Pinzette und Scheere, womöglich ohne Blutung zu veranlassen, und eröffnet die Pusteln mit trockener Watte. Diese Behandlung ist so lange fortzusetzen, bis die ödematösen Erscheinungen (Fingerdruck) geschwunden sind; mittlerweile hat auch die Hyperämie nachgelassen, die nässenden Stellen sind zum Teile in Überhäutung begriffen, die Blasendecken eröffnet und die Basis ebenfalls in Überhäutung. Diesen Zustand zeigen allerdings nur gewöhnlich prompt heilende artifizielle Ekzeme. Bei spontanen Formen wird sehr häufig die eine oder die andere Partie des Ekzems noch nässend sein, keine Hornschichte aufweisen und es könnte Liquor Burowii fortgesetzt werden, bis auch diese Erscheinungen geschwunden sind, wenn sich dagegen nicht gewisse Kontraindikationen ausbilden würden. — Dieselben sind: 1. In der Umgebung des Ekzems entsteht durch feuchtwarme Verbände Eczema papulatum; 2. unter den Verbänden bilden sich eitrige, impetiginöse Blasen (Impetigo simplex) aus; 3. ist bei Fortsetzung feuchter Verbände zu befürchten, daß die dicke, schwielige Hornschichte in der Hohlhand zur Mazeration gelangt und der Patient durch längere Zeit arbeitsunfähig ist, weiters kommt der unangenehm saure Geruch der Verbände in Betracht und 4. der Umstand, daß das Ekzem selbst gereizt wird. Eine solche Reizung, die leider nur sehr oft eintritt, verrät sich subjektiv durch Brennen und Hitzegefühl unter dem Verband, objektiv dadurch, daß das Ekzem in ein pathologisch höheres und akuteres Stadium gerückt ist, d. h., es entwickelt sich aus papulösem Ekzem nässendes, aus squamösem krustöses Ekzem, oder es entsteht auf einer bereits geheilten Fläche wieder papulösvesikulöses Ekzem, seltener tritt wieder von neuem Ödem auf. Dieses sind die Gründe, feuchte Verbände nach einer gewissen Zeit zu lassen und zum Salbenverband überzugehen. Als

typischen Salbenverband verwenden wir noch immer Unguentum Diachyli Hebrae.

Rp.: Ung. Diachyl. Hebrae sine oleo lavandul. 100·0.

Die Salbe wird frisch und ohne Zusatz von Lavendelöl zu 100·0 Gramm verschrieben und zum Gebrauch auf grobe, dichtgewebte Leinwandflecke messerrückendick aufgestrichen. Die kranke Stelle wird mit Salbenflecken belegt, über die Salbenflecke kommt eine dünne Lage Watte und das Ganze wird mit Binden verbunden. Nach 24, besser nach 12 Stunden wird der Verband abgenommen und die Stelle mit Watte und Puder einer gründlichen Reinigung unterzogen. Diese energische Abreibung hat den Zweck, abgehobene Epidermislamellen zu entfernen und die Decken der noch vorhandenen Bläschen zu eröffnen. Häufig treten bei dieser Reinigung kleine Blutungen auf, ein Moment, welches den Patienten selbst von der gründlichen Reinigung zurückhält und die Differenz zwischen klinischer und ambulatorischer Behandlung bedingt. Nach dieser Prozedur wird der Salbenverband erneuert und diese Behandlung so lange fortgesetzt, bis überall eine festhaftende Hornschichte sich gebildet hat. Diese festhaftende Hornschichte ist zugleich ein Ausdruck dafür, daß nirgends mehr Nässen besteht und daß die Hyperämie so weit abgenommen hat, daß diese Hornschichte haften bleibt und ihrerseits wieder einen Druck auf die Papillargefäße ausübt. Jetzt wird der Salbenverband durch die Pastenbehandlung ersetzt. Die Haut wird mit Pasta Lassari, Unguentum zinci oxydati, Unguentum zinci Wilsoni zart eingerieben und darüber Puder gegeben, eventuell zum Schutz für Kleider ein ganz lockerer Verband mit Watte angebracht. Jetzt soll keine Mazeration mehr, sondern Austrocknung der noch stärker durchfeuchteten Hornschichte erfolgen. Die Hornschichte, welche früher noch stärker geschuppt hat, bekommt jetzt eine normale Oberfläche, da die hyperämischen Erscheinungen fast vollständig geschwunden sind. Vorsichtigerweise folgt auf Pastenbehandlung noch einige Zeit eine Alkoholbehandlung. Man läßt die eine Behandlung in die andere übergehen, indem die während der Nacht angewendete Pasta früh mit Alkohol weggewaschen wird. Der Alkohol dient als Reinigungsmittel, wenn die bereits geheilte Haut noch immer nicht Wasser- oder Seifenwaschung verträgt; zugleich wendet er sich gegen das Jucken, das so oft das letzte Symptom heilender Ekzeme ist, und endlich kann man durch Zusatz von 1—5% Tinctura rusci zum Spiritus rectificatus noch leichte Grade von Hyperämie zum Schwinden bringen. Sind die Pasten nicht mehr in Verwendung, so soll, um ein zu

starkes Austrocknen der Haut durch Alkohol zu verhindern, die Haut über Nacht mit Vaselin, Lanolin zu gleichen Teilen eingerieben werden. Zu gleicher Zeit beginnt sich der Patient zuerst mit kühlem Wasser ohne Seife, später mit Glyzerinseife, gewöhnlicher Kernseife, niemals mit Schmierseife oder Seifenspiritus zu waschen, und erst jetzt, wenn diese Waschungen vertragen werden, objektive und subjektive Symptome nicht mehr bestehen, ist das Ekzem als geheilt zu betrachten, ein Ziel, das oft erst nach langen Umwegen erreicht wird. Diese sind bedingt durch zahlreiche Atypien im Verlaufe, die auch eine von der Regel abweichende Behandlung erfordern. Sie sind etwa folgende:

1. Stadium des entzündlichen Ödems. Wie oben bereits angedeutet, erfolgt unter dem feuchten Verband Verschlechterung, Zunahme des Ödems, der Bläschen. Da diese Verschlechterung häufig eine Idiosynkrasie gegen jeden Verband bedeutet, so empfiehlt es sich, einen Versuch mit Pasta Lassari nach Art der Pastenbehandlung zu machen. Man sieht oft rasches Abschwellen der erkrankten Stelle. Führt diese Ausnahmsmaßregel nicht zum Ziele, so verwenden wir der Reihe nach Ichthyol 20 bis 40 Gramm auf Aqua fontis 1000·0 (ein Mittel, das durch seinen unangenehmen Geruch und Farbe nur beschränkte Anwendung findet), das sogenannte Brandöl Aqua calcis und Oleum olivarum aa (nicht Oleum lini), kann wegen ranziger Zersetzung nur einige Tage angewendet werden; Eisumschläge, Leiter'schen Kühlapparat. Tritt nach allen diesen Mitteln keine Besserung ein, so geht man zu dem Salbenverband über und wir haben sehr oft Ekzeme, trotz entzündlicher Schwellung, unter Salbenverband sich bessern gesehen. Nur ungern greift man, wenn alles fehlgeschlagen hat, in diesem Stadium zu einer Alkohol- oder Alkohol-Puderbehandlung, obwohl diese Behandlung selten reizt und häufig dort nützt, wo alles geschadet hat. — In gleicher Weise wie für das akute Ekzem gilt das über die feuchten Verbände Gesagte auch für den akut entzündlichen Nachschub mit Ödem bei chronischen Ekzemen. Ist die Haut nicht verdickt, so ist die Dauer ihrer Anwendung dieselbe wie beim akuten Ekzem; bei verdickter Haut können feuchtwarme Verbände längere Zeit fortgesetzt werden, da dieselben das chronische Infiltrat günstig beeinflussen. Feuchtwarme Verbände sind, durch ein bis zwei Tage angewendet, die billigste Methode, Krankheitsprodukte (Krusten, Borken, Schuppen) zu entfernen und verdickte Hornschichte zu mazerieren (cf. IV).

2. Im Stadium des Nässens und der Krustenbildung ohne entzündliche Schwellung, wo nach unserem obigen Schema der Salbenverband, und zwar an Kaposis Klinik der mit Unguentum Diachyli Hebrae die typische Behandlung darstellt. Es ist eine Tatsache, daß man nach Unguentum Diachyli häufig Mißerfolge, Reizung beobachtet, und daß deshalb die „Hebra-Salbe" bei vielen Ärzten in Ungnade gefallen ist. Sicher ist, daß viele Mißerfolge, abgesehen davon, daß alte, zu stark mit ätherischen Ölen versetzte Salbe verwendet wird, darauf zurückzuführen sind, daß die Salbe zu früh, d. h. schon zu einer Zeit, wo noch entzündliche Erscheinungen, Ödem (Fingerdruck) oder zu intensives Nässen vorhanden sind, angewendet wird. Beeinflußt man diese akuten Erscheinungen durch einige Tage mittels des feuchten Verbandes, so stellt sich

dann oft die günstige Wirkung der Salbe ein. Mißglückt auch dieser Versuch, so liegt eben eine Idiosynkrasie gegen dieses Medikament vor, und wir verwenden als Ersatz der Reihe nach folgende Salben als Salbenverbände: Sapolanpasta;

Rp.: Zinci oxydati, Talci Veneti āā 20·0, Sapolani 40·0.

Diese Salbe zeigt oft ähnlich anämisierende Wirkung wie Unguentum Diachyli, allerdings besser bei subakuten und chronischen Ekzemen als bei akuten; Borsalbe;

Rp.: Acid. borici, Glycerini āā 2·50, Unguent. simpl. 50·0.

Sie stellt gleichsam den blandesten Salbenverband dar, verursacht nur selten Reizung und findet deshalb bei akuten artifiziellen Ekzemen häufig Verwendung;

Pasta Lassari; Unguent. simpl.; Unguent. paraffini; Aquae calcis, Olei olivarum āā 50·0, (das sogenannte Brandöl); Emplastrum saponatum salicylicum; zwölf Stunden Unguent. Diachyl., zwölf Stunden Pastabehandlung.

Während dieser Behandlung, leider manchmal erst nachher, überzeugt man sich, daß wie sub 1 ein Ekzem vorliegt, das Verbände überhaupt nicht verträgt: in solchen Fällen muß man trotz des Nässens zur Pastabehandlung übergehen. Die erkrankte Stelle wird mit Pasta Lassari, Sapolanpasta etc. eingerieben und mit Puder bestaubt, darüber kommt, mit Binden fixiert, ein lockerer Watteverband. Nach zwölf Stunden wird die aus Serum und Pasta gebildete Kruste vorsichtiger als beim Salbenverband abzulösen versucht und neue Salbe aufgetragen.

3. An dieser Stelle ist eine gleichsam abortive Behandlung kleiner umschriebener, oft aus wenig Bläschengruppen bestehender Lokalekzeme anzuführen. Da gerade diesen anämischen Ekzemformen gegenüber der Salbenverband häufig wirkungslos bleibt, so ist es angezeigt, einen Versuch mit dem bereits erwähnten Anthrarobinlack (*Rp.*: Anthrarobini 3·0, Tinctura Benzoes 10·0) zu machen. Die Stelle wird durch zwei bis drei Tage täglich einmal mit der Flüssigkeit gepinselt; bei günstiger Wirkung trocknen die Blasen zu Borken ein, die Borke übt offenbar einen Druck auf die Unterlage aus, das Nässen sistiert und die Stelle kann in kurzer Zeit geheilt sein. Ensteht Retention von Eiter, so wischt man die oberste Schicht mit Alkohol weg und pinselt von neuem ein.

Eine rasch zum Ziele führende Methode ist auch folgende: Man überfährt die kranke Stelle mit 50%iger Kalilauge (*Rp.*: Kali caustici, Aqu. destill. āā 5·0), die Lauge wird mit Wasser rasch abgewaschen, die kranke Stelle mit 50%iger Argentum nitricum-Lösung betupft und mit Watte trocken verbunden; die Watte bleibt so lange darauf, bis sie spontan abfällt, was allerdings oft erst nach sechs bis acht Tagen eintritt. Nicht selten ist nach dieser Zeit das Ekzem, das lange Zeit jeder Salbenbehandlung getrotzt hat, geheilt, wobei allerdings manchmal eine narbenähnliche Beschaffenheit der betreffenden Hautstellen zurückbleibt, weshalb diese Behandlung bei Gesichtsekzem kontraindiziert erscheint.

Mit sehr gutem Erfolge verwendet man den Anthrarobinlack bei intertriginösen Ekzemen, gleichgiltig, ob dieselben nässend, krustös, papulös sind. Schon nach ein- bis zweimaligem Einpinseln sistiert das Nässen, die Hyperämie nimmt rasch von der Peripherie gegen die intertriginöse Falte zu und nach weiterem Einpinseln auch in dieser ab, wobei zur weiteren Austrocknung Watte mit Puder verwendet werden muß. Zur Vermeidung von Rhagaden-

bildung gibt man nach vier- bis fünfmaligem Pinseln Pasta Lassari, reinigt dann die Fläche mit Franzbranntwein und beurteilt, ob bei bestehendem Nässen das Verfahren wiederholt werden soll oder ob bei Fehlen dieses Symptoms bereits die reine Pastenbehandlung fortgesetzt werden kann. Die Verfärbung der Wäsche und die Schmerzhaftigkeit beim Einpinseln sind gegenüber den ausgezeichneten Erfolgen keine Kontraindikation. Ob dieses Verfahren auch bei Kindern angewendet werden kann, müssen weitere Versuche zeigen.

4. Unter Voraussetzungen wie beim akuten Ekzem findet der Salbenverband auch Verwendung bei feuchtem, chronischem Ekzem, gleichgiltig, ob es rezidivierende oder infiltrierte Formen sind; allerdings ersetzt man bei letzteren, wenn die Infiltration stärkere Grade erreicht hat, den Diachylonsalbenverband durch den Verband mit Emplastrum saponatum salicylicum oder mit Sapolanpasta. Besonders nach letzterem Mittel erfolgt eine rasche Entfernung der Krankheitsprodukte, Anämisierung der Kutis und sehr selten Reizung; noch bessere Dienste leistet diese Pasta im Stadium der Parakeratose oder

III. bei der Behandlung des „schuppenden Ekzems". Die Haut ist subakut gerötet, oberflächlich mit trockenen oder feuchten Hornschuppen bedeckt. Nach obigem Schema wird der Salbenverband durch die Pastenbehandlung ersetzt und entspricht bei akuten schuppenden Ekzemen die Pasta Lassari am besten der Indikation, die noch stärker feuchte Hornschichte auszutrocknen und zugleich einen Schutz nach außen zu bilden. Tritt auf Pastenbehandlung hin Reizung in der Art auf, daß wieder Nässen entsteht, so kann der Grund darin gelegen sein, daß der Salbenverband zu bald entfernt wurde. Man greift deshalb zunächst auf ihn zurück und versucht erst dann wieder die Pastenbehandlung; sollte dieselbe auch jetzt noch reizen, so empfiehlt es sich, zwischen Salbenverband und Pastenbehandlung eine kombinierte Teersalbenbehandlung einzuschalten. Die Notwendigkeit dieser Maßnahme wird allerdings weniger bei akuten als bei rezidivierenden und chronischen Ekzemen eintreten. Diese Behandlung bezweckt, den auf die Gefäße kontrahierend einwirkenden Teer in Verwendung zu ziehen, durch die Verbindung mit dem Salbenverband aber eine zu starke Wirkung zu verhindern. Wir verwenden zu diesem Zwecke Oleum rusci, seltener Oleum fagi, niemals den Steinkohlenteer. In der mildesten Modifikation dieser Behandlung reinigt man nach Abnahme des Salbenverbandes die kranke Stelle nicht mit Puder und Watte, sondern mit Oleum olivarum, welchem von 5% angefangen steigende Mengen von Oleum rusci zugesetzt werden. Sind die hyperämischen Erscheinungen zurückgetreten, so wird die Pasta versucht; diese Zwischenbehandlung ist bei chronischem infiltrierten Ekzem oft lange Zeit notwendig. Es wird hier reiner Teer verwendet, wobei die Partie mit Teeröl ein-

gepinselt wird, worauf der Salbenverband oder der Seifenpflasterverband angelegt wird. Wie bereits erwähnt, erweist sich bei subakutem und chronischem Ekzem im Stadium der Parakeratose die Sapolanpasta wirksamer als die Pasta Lassari, die Krankheitsprodukte werden rasch entfernt, gleichgiltig, ob sie trockene Schuppen oder mehr feuchte Borken darstellen, und die hyperämischen Erscheinungen schwinden oft in kurzer Zeit. Man kann durch Zusatz von Oleum rusci, Lebertran (bei Anämie), Schwefel (Seborrhoe) den lästigen Salbenverband öfter umgehen und durch Pastenbehandlung bei ausgebreiteten Ekzemen ähnlich günstige Wirkungen erzielen wie bei trocken schuppenden Formen, die niemals genäßt haben. Man verschreibt

Rp.: Zinci oxydati, Talci Veneti āa 20·0, Sapolani 40·0 und setzt nun zu: Oleum rusci 1·0; oder Oleum rusci, Flores sulfuris āā 1·0 oder Olei jecor. aselli 1·0.

Überhaupt findet in diesem Stadium der Teer eine ausgebreitete Anwendung; nur muß bei der häufigen Idiosynkrasie gegen dieses vorzügliche Ekzemmittel dasselbe anfangs in kleinen Dosen gegeben werden. Dies erreicht man eben durch steigende Zusätze zur Pasta und durch den oben angeführten kombinierten Teersalbenverband. Von vorneherein rein und in brüsker Weise kann er verwendet werden bei jenen Ekzemen, bei welchen

IV. eine Verdickung der Haut besteht. Die Ekzeme, welche dieses Symptom aufweisen, sind chronischer Natur; auf der chronisch verdickten Haut können die oberflächlichen Erscheinungen des nässenden, krustösen, schuppenden Ekzems etc. bestehen. Der erste Teil der Behandlung hat die oberflächlichen Erscheinungen nach den oben gegebenen Anleitungen zu behandeln. Der zweite Teil wendet sich gegen die Kutisverdickung, deren Entfernung für die Dauerheilung unerläßlich ist. Die Maßnahmen, die diesen Zweck verfolgen, sind zahlreich. Bei geringer Infiltration wird der fortgesetzte Diachylonsalbenverband in der Kombination mit Oleum rusci, Oleum fagi oder Unguentum sulfuratum Wilkinsonii (die kranke Stelle wird fest mit der Salbe eingerieben) ausreichen. Von Zeit zu Zeit vorgenommene Seifenwaschung zeigt am besten, ob noch Infiltration, Hyperämie oder Knötchenbildung besteht. Von besserer Tiefenwirkung ist der Verband mit Emplastrum saponatum salicylicum (Pick). Dasselbe besteht aus Emplastrum saponatum und einem 10%igen Zusatz von Acidum salicylicum. Das Pflaster muß genügend dick gestrichen, frisch bereitet sein und soll keinen Kampferzusatz enthalten. Die besser klebenden Collemplastra zeigen keine so gute Wirkung. Um diese

Therapie minder Bemittelten zugänglich zu machen, verordnet man Emplastrum saponatum salicylicum 100 bis 500 Gramm und läßt dasselbe nach Erwärmung vom Patienten selbst auf grobe Leinwand aufstreichen. Der Verband wird genau adaptiert und kann ein bis drei Tage liegen bleiben; zur Reinigung nach Abnahme des Verbandes verwendet man Alkohol, Oleum olivarum, welchem man steigende Mengen von Teeröl zusetzt; das Öl muß aber vor dem Anlegen des neuen Verbandes wieder mit Watte und Puder entfernt werden. Unguentum sulfuratum Wilkinsonii wirkt wegen seines Schmierseifengehaltes noch etwas stärker. Bei sehr hochgradiger Infiltration kann man 20%iges Salizyl oder Resorzin-Kautschukpflaster verwenden, wobei der sonst störende Kautschuk eine erwünschte Mazeration bewirkt (Collemplastrum salicylicum 20%, Collemplastrum resorcinicum 20%). Viel rascher gelangt man allerdings bei diesen infiltrierten Ekzemen durch Ätzung mit Kalilauge oder durch das von Spiegler empfohlene Verfahren zum Ziele. In der von Hebra geübten Weise wird die kranke Stelle mit 50%iger Kalilauge mittels eines Charpiepinsels fest eingerieben (Rhagaden sind womöglich zu umgehen). Hierauf wird die Stelle mit Wasser abgewaschen, unter Borsalbenverband oder Emplastrum saponatum salicylicum läßt man die Ätzung verheilen. Sind nicht zu viel Bläschen eröffnet, so kann nach Spiegler die geätzte Stelle mit 50% Argentum nitricum betupft werden, in welchem Falle man den Schorf unter einer feinen Wattelage hält und trocken abfallen läßt. Hat die Tylosis mächtige Grade erreicht, so entfernt man nach Kaliätzung mittels des scharfen Löffels die nun erweichten Hornmassen, wobei man in einer Ordination einen größeren Effekt erreicht, als durch Anwendung mazerierender Mittel während einiger Tage. Immerhin werden aber auch diese angewendet werden müssen, so bei bestehenden Rhagaden, bei zu großer Ausbreitung des Ekzems. Sie sind, ihrer Wirksamkeit nach geordnet, folgende: Verbände mit essigsaurer Tonerde, wobei stärkere Konzentration stärkere Mazeration bewirkt, der feuchte Verband aber durch Billroth-Battist genau nach außen abgeschlossen sein muß; ähnlich wirken natürlich auch Umschläge mit gewöhnlichem Wasser; stärker wirken schon Kautschukhandschuhe oder gut adaptierte Kautschukleinwand, nach deren Abnahme die Haut mit Seife gewaschen wird. Das stärkste Mazerationsmittel ist Schmierseife, auf Flanell gestrichen. Jede dieser mazerierenden Behandlungen ersetzt in billiger Weise eine lange Pflasterbehandlung, welche erst dann indiziert ist, wenn man sich gleichsam der Kutis genähert hat. Endlich empfiehlt es sich, chronische Ekzeme

mit starker Verdickung der Haut öfters mit Schmierseife zu waschen, die obersten Epidermislagen durch Einreibungen mit Unguentum sulfuratum Wilkinsonii zu mortifizieren, durch kurz angewendete Schmierseifenverbände Dermatitis zu bewirken.

Spezielle Ekzembehandlung. Maßgebend für eine von der Regel abweichende Behandlung ist vielfach auch die Lokalisation des Ekzems.

Ekzem des Kopfes. Bei Männern verschaffen wir uns bei etwas stärkeren Ekzemerscheinungen durch Kurzschneiden der Haare ein Behandlungsgebiet, welches sich nur wenig von unbehaarten Hautstellen unterscheidet. Borken und Krusten erweicht man am besten durch Verbände von Unguentum simplex, nachträgliche mechanische Lockerung derselben erfolgt mit stumpfen Instrumenten und durch Seifenwaschung mit warmem Wasser. Ähnlich, aber nicht so rasch wirkt die sogenannte Ölhaube: der Kopf wird alle zwei Stunden mit Oleum olivarum oder mit Lebertran eingepinselt und dann mit einer gutsitzenden Flanellhaube bedeckt. Letztere Behandlung gibt den Vorteil, durch steigenden Zusatz von Teeröl sofort auch auf das Ekzem therapeutisch einzuwirken, da man gerade bei Kopfekzem früher den Teer anwenden kann. Bei schwarzen und langen Haaren vermeidet man pulverige Salbenzusätze, wie Zink, Talg, weil die Haare verklebt und weiß verfärbt werden. Die häufig seborrhoische Grundlage erfordert frühzeitig die Anwendung des Schwefels, so daß sich etwa folgender Vorgang für Kopfekzem ergibt. — Krustöses Ekzem: Ein bis drei Tage Erweichung der Borken mit Unguentum simplex oder Unguentum Diachyli. Hat das Nässen aufgehört, Anwendung folgender Salbe: *Rp.:* Flores sulfur., Oleum rusci āā 1·0, Vaselini flavi 30·0, hierauf Anwendung von Salizylalkohol oder *Rp.:* Tinctura rusci 5·0 bis 10·0 auf Spirit. vini gallici 200·0. — Schuppendes Ekzem: Soweit die Behandlung nicht unter Eczema seborrhoicum besprochen ist, Einfetten des Kopfes mit Unguentum simplex oder mit gewöhnlichem Schweinefett, nächsten Tag früh lauwarme Seifenwaschung, dann allabendlich Anwendung eines 3%igen Schwefelvaselins oder folgender Salbe: *Rp.:* Mercurii praecipitati albi, Bismuthi subnitrici āā 1·0, Ung. emollientis 30·0, Alkohol zur Nachbehandlung. Kopfekzeme geben gewöhnlich gute Behandlungsresultate. Bei Frauen schont man so lange als möglich die Haare; um dies zu erreichen, bedarf allerdings jedes schwere, namentlich nässende Ekzem eine sehr sachkundige Pflege. Nach eventuell vorausgehender Behandlung der Pediculosis werden Krusten und Borken durch alle zwei Stunden wiederholtes Pinseln mit Leber-

tran oder Oleum olivarum oder Unguentum simplex gelockert, erweicht und der Kopf mit einem Tuch oder einer Flanellhaube bedeckt; nach ein bis zwei Tagen wird der Kopf mit lauwarmem Wasser und Seife gewaschen und das angedeutete Verfahren so lange fortgesetzt, bis sämtliche Borken entfernt sind und die erkrankte Fläche ohne Auflagerung zu Tage liegt. Da Verbände nicht angewendet werden können, setzt man nun zu dem Oleum olivarum steigende Mengen von Teeröl zu, so daß man bald, von 10 zu 10% steigend, bei starker Teerlösung anlangt. Sich eventuell bildende Krusten müssen wieder durch Seifenwaschung entfernt werden, welche somit jeden dritten bis vierten Tag wiederholt wird. Ist kein Nässen mehr vorhanden, die Stelle aber noch hyperämisch, schuppend, so ersetzt man das Teeröl durch den Teeralkohol in Form von 10 bis 20% Tinctura rusci auf Spirit. vini rectificatus und führt mit Salizylalkohol (1%) die Behandlung zu Ende. Um eine zu große Sprödigkeit zu vermeiden, wird es sich notwendig erweisen, die Stelle mit einem 3%igen Schwefelteervaselin jeden vierten Tag abends oder früh einzupinseln. Diese Salbe kommt in der Kombination mit Seifenwaschung (Schwefelseife, Schwefelteerseife, Schwefelnaphtholseife) sofort in Betracht, wenn es sich um schuppendes, meist seborrhoisches Ekzem handelt.

Ekzem des Gesichtes. Bei Gesichtsekzem vermeidet man aus leicht begreiflichen Gründen gerne die Verbände. Sind sie nach der allgemeinen Regel notwendig, so appliziert man sie in Form von Salbenmasken. Eine aus Leinwand geschnittene Gesichtsmaske wird an der Innenfläche mit Salbe bestrichen und durch eine zweite aus Flanell mit Bändern rückwärts befestigt. Bei Gesichtsekzemen der Kinder ist der Diachylonsalbenverband direkt indiziert und gibt die besten Erfolge. Pasten, früh mit Oleum olivarum, Alkohol, Kölnerwasser oder Puder abgerieben, haben in nicht zu schweren Fällen den Vorteil, daß der Patient seinem Beruf nachgehen kann. Bei akutem, papulösem Ekzem beginnt man immer mit Alkohol und nur bei starker Schwellung mit Liquor Burowii-Verbänden. Erst bis die akutesten Erscheinungen geschwunden sind oder bei von vorneherein subakuten Formen verwendet man Pasten. In Verwendung kommen: Pasta Lassari, Unguentum zinci oxydati, Unguentum zinci Wilsonii, bei subakuten und chronischen Formen Pasta sapolani. Bei anämischen Personen gibt man zur Pasta 1 bis 2% Lebertran, Oleum rusci; ist Seborrhoe die vermutete Ursache, so setzen wir 1 bis 3% Schwefel zur Pasta hinzu.

Ekzem des Naseneinganges. Häufig durch Pediculi capitis unterhalten und oft auch erst nach deren Entfernung zur Heilung gelangend, wird am besten mit Unguentum Diachyli behandelt. Dasselbe wird auf Wattestöpsel bei drohender Lymphangioitis oder Erysipel über Nacht in beide, sonst abwechselnd nur in eine Nasenöffnung eingeführt, früh entfernt und die Stelle zur Vermeidung von Krusten während des Tages mit Zinksalbe oder Vaselin eingerieben. Die gleichen Salbenstöpsel finden auch bei Ekzem des äußeren Gehörganges Verwendung. Gegen das chronisch-schuppende Eczema periorale der Kinder leistet Unguentum Diachyli, Emplastrum s. salicylicum in der Kombination mit Oleum rusci, über Nacht als Verband angewendet, gute Dienste. Auch hier wird der während des Tages gewonnene Effekt durch Einfetten mit Unguentum zinci Wilsonii, Unguentum Glycerini und später durch eine Salbe, welche Mercurii praecipitati albi und Bismuthi subnitrici āā 1·0 auf Unguenti emollientis 30·0 enthält, festgehalten. Letztere Salbe liefert auch sonst bei Gesichtsekzem der Kinder gute Erfolge. Dermatitis exfoliativa labiorum wird so wie das idiopathische Mammaekzem mit Kaliätzung behandelt. Die rechte Hand überfährt mittels eines Wattepinsels rasch das Lippenrot mit Lauge, während die linke Hand die Lauge wieder mit einem nassen Wattetampon entfernt, hierauf Borsalbenverband und neue Ätzung, wenn die Spuren der ersten verheilt sind, Unguentum Diachyli mit Teer folgt, Zinksalben machen den Schluß. Die chronischen Ekzeme des Halses sind meist infiltrierte Formen und erfordern Pflasterverband mit Teer, Kaliätzung etc.

Ekzem der Achselhöhle. Das oft nässende oder rote intertriginöse Ekzem der Achselhöhle ist ebenso wie das in der Genital- oder Analgegend oder das unter der Mamma lokalisierte am besten mittels Anthrarobinlack zu heilen. Das Ekzem der Mamma, soweit dasselbe nicht durch Scabies bedingt ist, erfordert folgende Behandlung: Erweichung der Borken mit Salbenverband, Ätzung mit Kali, Verheilung der geätzten Stelle unter Unguentum Diachyli, Fortsetzung dieser Behandlung in der Kombination mit Teer (Unguentum sulfuratum Wilkinsonii); Seifenwaschung, neue Ätzung und Wiederholung desselben Vorganges, bis die Ätzung keine eröffneten Bläschen mehr zeigt, jetzt Zinksalbe. Die Behandlung dauert ein viertel bis ein halbes Jahr.

Hände. Die häufigen Gewerbeekzeme erfordern eine Verbilligung der Therapie, ohne daß diese weit von den angegebenen Regeln abweicht. An Stelle des Liquor Burowii tritt mit ähnlichem

Effekt der Verband mit gewöhnlichem Wasser für die Nacht. Früh werden die Hände mit Pasta sapolani abgerieben, welcher später etwas Oleum rusci zugesetzt wird. Durch die feuchte Wärme werden Borken erweicht und mazeriert; durch die Pasta wird der Prozeß günstig beeinflußt und eine schützende Hülle wenigstens für die ersten Stunden der schädigenden Arbeit gebildet. Bequemer, stärker mazerierend, aber kostspieliger sind Gummihandschuhe, welche in der billigeren Form wieder durch Kautschukleinwand ersetzt werden können. Früh werden die mazerierenden Mittel abgenommen und die Hände mit obiger Salbe eingerieben. Gegen das Ekzem der Hohlhand ist von Kali ausgedehnter Gebrauch zu machen, weil hier das Ekzem unter der dicken Hornschichte abläuft und Medikamente ohne vorhergehende Ätzung erst spät in diese Schichte gelangen würden. Auf die Ätzung folgt Emplastrum saponatum salicylicum, Unguentum Diachyli oder direkt Argentum nitricum (50%) nach Spiegler.

Genitalien (Männer). Für das häufige Scrotalekzem dient als zweckmäßiger Verband das Suspensorium. Die sehr bald eintretende Hautverdickung erfordert oft Anwendung von Teer und Pflastern bei diffusen, Ätzung mit Lauge und nachfolgende Lapisierung bei umschriebenen Ekzemen. Ist die Verdickung hochgradig, so erweist es sich notwendig, das Ekzem durch Schmierseifenwaschung (vier bis fünf Tage) oder durch einen zwölfstündigen Schmierseifenverband zu reizen, akute Erscheinungen zu provozieren und dieselben dann nach den angegebenen Regeln zu behandeln. Für die intertriginösen akuten Formen verwendet man Anthrarobinlack, wobei die Wäsche durch eine gewirkte Schwimmhose geschützt wird.

Frauen. Chronische Ekzeme des Genitales verschwinden oft erst dann, wenn der bestehende Diabetes, Fluor gebessert wird. Der entsprechende Verband ist die T-Binde. — Analekzem. Man beginnt mit der Diachylonsalbe, geht zu Einreibungen mit Unguentum sulfuratum Wilkinsonii oder Teerpasta über und hört mit Tinctura rusci-Alkohol auf. Besteht nur eine einzelne Bläschengruppe in der Nähe des Schleimhautrandes, so dehnt man diese Stelle so weit, als es der Patient verträgt, und lapisiert. Anthrarobinlack wird hier wegen Schmerzhaftigkeit selten vertragen, obwohl er auch bei diesem intertriginösen Ekzem so vorzüglich wirkt, daß immerhin ein Versuch damit gemacht werden kann.

Füße. So wie an den Händen ist auch hier Hyperidrosis die häufigste Ursache des interdigitalen Ekzems. Die stärkere Schweißsekretion erfordert eine austrocknende Therapie. Man verwendet

neben Unguentum Diachyli mit gutem Erfolge eine Pasta Lassari, welcher 5% Tannoform zugesetzt sind, als Puder Tannoformamylum und zur Nachkur einen halbprozentigen Formalinalkohol.

Bei universellen Erkrankungen hat die klinische Erfahrung gezeigt, daß mit Besserung der Extremitätenhaut auch die des Stammes Schritt hält, ohne daß sie die gleiche Behandlung erfährt. Während man die Extremitäten nach der Regel mit Umschlägen, Salbenverbänden etc. behandelt, sucht man für die Haut des Stammes mit Pasten auszukommen. Der Grund hiefür liegt weniger im Ekzemprozeß als in der Kostspieligkeit der Medikamente.

Die Ziele der sogenannten kausalen Behandlung sind oft deutlich vorgezeichnet, aber nicht immer erreichbar. Wie man Tischlern, Schriftsetzern, Anstreichern ihre schädigende Beschäftigung nicht verbieten kann, ebenso ungünstig sind oft die äußeren Verhältnisse, um die Anämie einer Näherin zu beheben. Aber auch in jenen Fällen, wo die Vorbedingungen vorhanden sind, heilt nicht jede Medikation die Anämie und die geschwundene Anämie nicht jedes Ekzem. Nichtsdestoweniger ermuntert uns schon der kleinste Erfolg, diesen mehr kausalen Weg immer wieder zu betreten. Es ist bei der internen Behandlung des Ekzems dem Arsenik vor dem Eisen der Vorzug zu geben. Unter den Arsenikdarreichungen sahen wir wieder bessere Erfolge von Liquor arsenicalis Fowleri und von subkutanen Injektionen; wir verfügen in dieser Richtung über einige sichere Beobachtungen. Da wir gegen die meisten akuten Ekzeme mit äußeren Mitteln auskommen, so wird sich diese Behandlung vor allem gegen die Disposition, gegen die Rezidiven und gegen chronische Formen wenden. Viel weniger befriedigend sind die Erfolge, die man bei den landläufigen Verordnungen von Eisen, Eisenwasser, Eisenarsenikwasser sieht. Wirksamer werden natürlich diese Mittel schon dann, wenn sie in Land-, Gebirgs- oder Seeluft genommen werden und in den Wintermonaten durch Lebertran ersetzt werden, der sich noch immer gegen seine zahlreichen modernen kraft- und saftversprechenden Konkurrenten behauptet. Ich glaube, in einigen Fällen von ausgebreitetem Ekzem, wo der Harn eine Vermehrung der Harnsäure aufwies, sehr günstige Beeinflussung durch Karlsbader Kuren gesehen zu haben. Die Tatsache, daß scharf gesalzene, gewürzte Speisen das Ekzem in keiner Weise beeinflussen und deshalb unbedenklich genossen werden können, besteht noch immer zu Recht.

Combustio, Verbrennung.

Auf die Haut einwirkende Wärme von nicht sehr hoher Temperatur verursacht Ausdehnung der Gefäße ohne Schädigung der Gefäßwände. Die Gefäße kontrahieren sich wieder und die gerötete Haut bekommt in kurzer Zeit wieder ihre normale Farbe. Diese innerhalb physiologischer Grenzen gelegene aktive Hyperämie tritt auf nach warmen Bädern, feuchtwarmen Verbänden, infolge des Herdfeuers, nach kurzer Einwirkung des Sonnenlichtes, Termophors u. s. w. War die einwirkende Wärme etwas höher, so bleibt die Hyperämie längere Zeit, durch Stunden, eventuell ein bis zwei Tage bestehen; die Wärme hat die Gefäßwände so weit geschädigt, daß sie sich nicht sofort wieder kontrahieren können. Die Gefäßwand wird auch durchlässiger, läßt zuerst Serum, dann Leukozyten durchtreten, das Serum imbibiert die Kutis, durchfeuchtet die Epidermis und führt zu einer stärkeren Proliferation ihrer Zellen; an Stelle der physiologischen Hyperämie ist exsudative Entzündung, klinisch Verbrennung ersten Grades getreten. Die Haut ist lebhaft rot, zeigt einen mäßigen Grad durch Ödem bewirkter Elevation über die Umgebung, die Epidermis ist scheinbar normal; nach Stunden geht die aktive Hyperämie in passive über, die Haut wird leicht bläulich oder bräunlich rot, das Ödem schwindet, die obersten Schichten der Epidermis werden in kleineren oder größeren Lamellen abgestoßen und die Stelle bleibt durch einige Zeit noch stärker pigmentiert. Subjektiv empfindet der Patient heftiges Brennen. Diese Verbrennung ersten Grades kommt zu stande bei Einwirkung von Temperaturen zwischen 35 bis 50° R, also z. B. durch warmen Kaffee, ausgekühlte Suppe, durch strahlende Sonnenwärme beim Baden, Marschieren; bei Explosionen allerdings nur dann, wenn die bloße Hitze und nicht die Flamme aus größerer Entfernung auf die Haut einwirkt. Die klinisch häufigste Form dieser Verbrennung ist das Erythema solare, zu dessen Zustandekommen hauptsächlich die vom Wasserspiegel, Schneeboden reflektierten Lichtstrahlen und die Verdünnung des umgebenden Luftmediums beitragen.

Bei Einwirkung höherer Temperaturen (50 bis 80 Grad) ist die Schädigung der Gefäßwand größer, dieselbe wird in erhöhtem Maße durchlässig, und zwar wieder zunächst für Serum; es läßt sich mit Sicherheit annehmen, daß die Durchlässigkeit und damit die Exsudation von der Papillenspitze gegen die Tiefe zu abnimmt. Das aus den Papillargefäßen austretende Serum wird

von den Intercellularspalten des Epithels aufgenommen, dieselben werden erweitert, das Serum sammelt sich im Epithel an und bildet mit nachschiebendem Serum Blasen im Epithel, und zwar zunächst kleine, die durch in die Länge gezogene Zellenstränge voneinander getrennt sind; bei weiterer Exsudation reißt die Verbindung dieser Fächer mit der Basis ab und die noch immer intraepidermoidal gelegene Blase kann so eine bedeutende Größe erreichen. Die oberflächlichen Epithelschichten machen jene Veränderungen durch, welche Eiweißkörper beim Kochen erleiden. So wie beim Zoster bleibt die sich selbst überlassene Blasendecke sehr lange bestehen und die bakteritische Infektion von außen erfolgt relativ spät. Wahrscheinlich ist die Epithelveränderung auch nicht ohne Einfluß auf den histologischen Bau der Blase.

Klinisch zeigt diese Verbrennung zweiten Grades entzündlich gerötete Haut, über welcher die Epidermis in Blasen abgehoben ist. Die Blasenbildung erfolgt ziemlich rasch nach der Verbrennung, immerhin vergehen aber doch zirka ein bis zwei Stunden; die Blasen nehmen nach dieser Zeit noch an Größe zu und es muß bei der Beurteilung unmittelbar entstandener Verbrennungen berücksichtigt werden, daß eine scheinbar erstgradige Verbrennung sich in einigen Stunden in eine solche mit reichlicher Blasenbildung umwandeln kann. Die Blasen sind prall gespannt, enthalten ein hellgelbes oder dunkelgelbes Serum. Sie sitzen meist an den prominenten Hautpartien, welche der Hitze mehr ausgesetzt waren, als die zurücktretende Umgebung, so an Nasenrücken, Ohrmuschel, Kinn. Ihre Begrenzung ist nicht immer rund, indem durch Konfluenz alle möglichen Formen entstehen können. Ihre Größe ist oft sehr bedeutend, faustgroße, ja selbst kindskopfgroße Blasen sind nicht zu selten. Während frisch entstandene Blasen sich beim Einschneiden der Decke vollkommen entleeren, fließen bei älteren Blasen aus der Schnittstelle nur einige Tropfen Serum heraus; aus dem Exsudat hat sich reichlich Fibrin abgeschieden, welches in einem feinmaschigen Netz das Serum suspendiert enthält. Trägt man die Blasendecke ab, so haftet das ganze Exsudat als sulzige Masse an der Basis. Überläßt man die Blase sich selbst, so wird ihr Inhalt eitrig, indem einfach auf seröse Exsudation die leukozytäre folgt. Erst später werden durch Eindringen von Bakterien Leukozyten auf chemotaktischem Wege angelockt und es stellt sich als Ausdruck der Toxinwirkung ein lebhaft roter, die Blase umgebender Halo ein. Die Krusten und Borken, die sich aus dem Blaseninhalt bilden, fallen ab, wenn sich unter ihnen eine neue Epidermis und Hornschichte gebildet hat. Die Stelle kehrt nach einem Stadium

der Gefäßdilatation zur Norm zurück, wobei allerdings bei brünetten Personen oft durch längere Zeit Pigmentierung zurückbleibt.

Verbrennungen dieser Art entstehen durch Übergießen mit siedendem oder sehr heißem Wasser, Suppe, durch Explosionen von Gas, Spiritus, Kolophonium, Wasserdampf, durch Berührung mit heißen Metallen, durch Sonnenhitze etc. Für die Diagnose der Art der Schädlichkeit sind von Wichtigkeit: versengte Haare deuten auf Flammenwirkung gegenüber der Verbrühung oder Einwirkung von Wasserdampf und heißer Luft; krallenartige Zeichnungen an beiden äußeren Augenwinkeln lassen auf intensiven Lidschluß und Explosion schließen; Streifen und lange Blasenabhebungen sind für die Verbrühung charakteristisch. Von Wichtigkeit für die genaue Beurteilung des Verbrennungsgrades, Heilungsdauer etc. ist die Beschaffenheit der Blasenbasis. — Nach Explosionen, nach Einwirkung von siedendem Wasser sieht man neben Blasen mit gleichmäßig roter Farbe der Basis solche, wo neben roten auch weißlichrötliche oder direkt weiße Flecke der Basis sich finden.

Verbrennung III. Grades.

Fig. 1. Brandschorf, darunter die erhaltenen Retezapfen.

Fig. 2. Nach Demarkation.

Verbrennung IV. Grades.

Fig. 1. Brandschorf, durch das ganze Epithel gehend.

Fig. 2. Nach Demarkation.

Bei ersteren Blasen haben wir reine Verbrennungen zweiten Grades, bei letzteren schon Verbrennungen dritten Grades vor uns. Die Schädlichkeit hat zur oberflächlichen Nekrose der Epidermis, aber auch der Papillarspitzen geführt, die nachfolgende Exsudation hat darüber eine Blase gebildet und damit eine Verbrennung zweiten Grades vorgetäuscht. Gewöhnlich zeigt in solchen Fällen der weitere Verlauf, daß die Nekrose nicht den ganzen Papillarkörper betrifft, sondern nur verschieden tiefe Anteile der Papillen. Dabei bleiben die zwischen den Papillen gelegenen Retezapfen ebenfalls in verschieden hohen Anteilen erhalten und werden dann zu ebensovielen Überhäutungszentren, indem deren proliferierende Zellen sich über die benachbarte Partie hinwegschieben. Obenstehendes Schema zeigt diesen Grad der Verbrennung, und zwar Fig. 1 die Tiefe des Schorfes, Fig. 2 die Verhältnisse nach der Abstoßung des Verbrannten.

Der weitere Verlauf ist folgender: Der aus Retezellen und Papillarspitzen bestehende nekrotische Anteil wird von der Kutis aus reichlich mit Leukozyten durchsetzt und auf dem Wege einer katarrhalischen Eiterung abgestoßen. Je weiter dieser Abstoßungsprozeß vor sich geht, desto deutlicher treten die granulierenden Papillarspitzen in Form roter, weicher Knötchen hervor, zwischen welchen in der Form eines zarten Netzes das Epithel sich ausbreitet, um sich später über die ganze Fläche zu ziehen. Auf der eiternden Fläche liegt ein Bakterienrasen, von welchem aus Toxine zur Resorption gelangen und Fieber bewirken. Dasselbe erreicht allerdings nur bei ausgedehnten Verbrennungen dieser Art (bei Kindern) höhere Grade (39 bis 40°) und dauert drei bis vier Tage. Es erweist sich für die Vorhersage der Heilungsdauer von Vorteil, diese mit Nekrose der Papillarspitzen einhergehende Verbrennung als Verbrennung dritten Grades zu bezeichnen und sie jenen Verbrennungen gegenüberzustellen, bei welchen der gesamte Papillarkörper zu Grunde geht und die als Verbrennungen vierten Grades zu bezeichnen wären. Der nekrotische Papillarkörper muß bei Verbrennungen der letzteren Art durch Demarkation entfernt werden. Dieselbe beginnt am Rande, setzt sich auf die Basis des nekrotischen Stückes fort und bringt dasselbe zur Abstoßung; an die Stelle des Defektes tritt Granulation und die Überhäutung kann nur vom Rande her erfolgen. Während bei Verbrennungen dritten Grades Überhäutung in zwei Wochen erfolgen kann und die Größe des Verbrennungsherdes für die Überhäutungsdauer nur wenig in Betracht kommt, bedarf eine talergroße Verbrennung vierten Grades schon vier bis fünf Wochen und bei etwas größerer Ausdehnung schon mehrere Monate, eventuell ein Jahr. (Vergl. die Abbildungen pag. 139.)

Bei Verbrennungen vierten Grades ist die Haut vollständig weiß, blutleer, alabasterartig und empfindungslos. Differenzen im Aussehen ergeben sich nur insoferne, als über einer solchen Verbrennung die Epidermis eine Blase gebildet hat oder schwarzbraun verrußt der Kutis aufliegt, so daß erst nach Ablösung derselben die jetzt durch die Farbe stark kontrastierende weißverbrannte Haut zum Vorschein kommt. Es ist klar, daß durch weitere intensive Hitzewirkung die Verschorfung sich noch weiter verschieden tief in die Kutis fortsetzen kann, daß die Kutis vollständig verschorfen kann, in welchem Falle sie braungelb, trocken hart, unelastisch wird und unter ihr große thrombosierte, subkutane Venen in Form verzweigter Gefäßäste zum Vorschein kommen. Diese durch tiefe Verkohlung eventuell bis auf die Knochen reichenden

Verbrennungen als weitere Grade zu unterscheiden, liegt keine Veranlassung vor. Wie die Verbrennungen zweiten und dritten Grades können auch die dritten und vierten Grades bei demselben Kranken oder innerhalb eines verbrannten Bezirkes zusammen vorkommen; größere Strecken dritten Grades überhäuten dann in kurzer Zeit, z. B. der ganze Rücken; kleinere umschriebene Herde vierten Grades bedürfen die erwähnte lange Zeit zur Überhäutung. Die Unterscheidung dieser beiden Grade ist auch von Wichtigkeit mit Rücksicht auf den endgiltigen Heilungseffekt. Obige drittgradige Verbrennungen hinterlassen pigmentarme, allerdings nicht vollkommen normale Haut. Die Verbrennungen vierten Grades führen zu echten Narben mit narbiger Schrumpfung, Kontraktur u. s. w. Entsprechend der Größe und Tiefe des Schorfes ist hier auch die demarkierende Eiterung eine viel intensivere; die Resorption großer Toxinmengen erzeugt hochgradiges Fieber, das typisch am dritten Tage einsetzt, nicht selten bis 39° steigt und dann vier bis fünf Tage anhält. Temperatursteigerungen am ersten Tage könnten eventuell auf die Resorption giftiger Substanzen aus der verbrannten Haut bezogen werden. Trotz des hohen Fiebers fühlen sich die Patienten relativ wohl, besitzen Appetit und guten Schlaf. Dauert die Eiterung lange an, so treten nicht selten bei Kranken, welche schon lange entfiebert sind, Symptome von Herzschwäche ein, manchmal vorübergehend und auf Herzmittel leicht behebbar, oft aber zu Kollaps und Exitus letalis führend. Die Sektion weist als Todesursache paremchymatöse Degeneration der inneren Organe und des Herzens nach. Kinder ertragen den mit Eiterung verbundenen Eiweißverlust länger und widerstehen der chronischen Intoxikation besser als Erwachsene oder Personen, bei welchen das Herz z. B. durch Potatorium etc. schon vorher geschwächt ist. Solche Kranke erliegen nicht selten in der dritten bis vierten Woche den erwähnten Veränderungen. Wahre Sepsis und Pyämie sind selten, desgleichen von Verbrennungsherden ausgehende bakterientoxische Erytheme. Nach Leiner kann echter Scharlach in Verbrennungswunden seine Eingangspforte finden, wie auch ab und zu Erysipel, Lymphangoitis und Phlegmone ihren Ausgang vom eitrigen Verbrennungsherd nehmen können.

Ist für die Prognose die Größe des Verbrennungsherdes schon mit Rücksicht auf die demarkierende Eiterung von Wichtigkeit, so ist dieselbe von noch größerer Bedeutung mit Rücksicht auf das Eintreten jener Erscheinungen, welche unmittelbar nach der Verbrennung z. B. eines Drittels der Körperfläche eintreten und die unter dem Bilde des sogenannten Verbrennungstodes zum

Exitus letalis führen. Den auftretenden Symptomenkomplex beschreibt Kaposi in folgender Weise:

»Der Kranke, der unmittelbar während und nach der Verbrennung im höchsten Grad aufgeregt war und wie wahnsinnig sich geberdete, Jammergeschrei ausgestoßen hat, beruhigt sich, sobald die Brandwunden kunstgerecht bedeckt werden; die Empfindung von Brennen trägt er stille oder äußert er höchstens in leisem Stöhnen und Wimmern. Er ist übrigens wieder ganz seiner Gedanken und moralischen Kräfte mächtig, auf Befragen erzählt er die Einzelnheiten des Ereignisses und er gibt über alles genaueste Auskunft, er hat seither meist nicht Urin gelassen; führt man den Katheter ein, so findet sich in der Regel keine Spur von Harn oder manchmal doch welcher in wenigen Tropfen, der eiweißhältige oder, seltener, hämorrhagische Harn. Nach fünf bis sechs Stunden stellt sich von Zeit zu Zeit Jammern und tiefes Seufzen ein, die Augenlider werden geschlossen gehalten, auf Ansprache blickt der Kranke auf und gibt noch richtige Antwort, aber es ist eine gewisse Apathie nicht zu verkennen. Jetzt folgt öfters tiefes Inspirium und Ruktus oder Singultus; das ist schon ein schlimmes Zeichen. Bald kommt Erbrechen von Speiseresten, galliger Flüssigkeit, selten auch Blut. Hebra hat angegeben, beim Anstechen verschiedener Hautvenen keinen Blutstrom bekommen zu haben. Bei Venesektionen, die ich (Kaposi) gemacht, war der Blutstrahl kräftig. Nun folgt rasch Unruhe, Verworrenheit; die Kranken werfen sich ungeduldig herum, bekommen klonische Krämpfe und verlieren das Bewußtsein. Lärmende Delirien machen stillem Sopor Platz oder solcher geht aus der früheren Apathie unmittelbar hervor. Unter diesen Erscheinungen und beschleunigtem flachen Respirium und folgendem erlöschenden Puls inmitten von Schreien und Toben oder stillem Stupor erfolgt der Tod innerhalb einer Zeit von 18 bis 24 bis 48 Stunden. Manchmal kommen auch noch vorher Blutungen aus dem Magen und der Harnblase vor. Ich habe nur sehr wenige Kranke genesen sehen, bei welchen einmal Ischurie zu konstatieren war, oder Singultus und Erbrechen sich eingestellt hatte.« — In Ergänzung hiezu ist zu konstatieren, daß neben Kranken, welche stille, ruhig und apathisch werden, andere durch einige Stunden in großer Aufregung verbleiben, sich hin und her werfen, schreien und von mächtigem Schüttelfrost befallen werden. Man führt diese erethische Form auf die neben dritt- und viertgradig verbrannter Haut bestehende Verbrennung zweiten Grades zurück, welche durch die Freilegung der

Nerven diese Erregung bewirkt. Nach fünf Stunden geht auch diese Form in die apathische über.

An Versuchen, den Verbrennungstod zu erklären, hat es nicht gefehlt. Ausgehend von der Tatsache, daß gefirnißte Tiere rasch verenden, hat man die aufgehobene Hautatmung für den Tod verantwortlich gemacht. Andere Autoren beschuldigten das Zugrundegehen der roten Blutkörperchen durch Hitze, insofern deren Bröckel die Funktion der normalen hindern und zur Thrombenbildung im Gehirn, Rückenmark, Niere etc. Veranlassung geben. Nach Sonnenburg liegt der Grund der Verbrennungserscheinungen in Überhitzung des Blutes, nach Kaposi zum Teil in Nervenchok. Einblick in die wahre Ätiologie des Verbrennungstodes verschafften erst Untersuchungen von Reiß. Er stellte aus dem Harn Verbrannter Pyridin, einen Körper, der sich bei der trockenen Destillation von Eiweißkörpern ergibt, dar und erzeugte damit und mit dem Harn Verbrannter bei Tieren dem Verbrennungstod ähnliche Vergiftungserscheinungen. Spiegler bestätigt im wesentlichen die Resultate von Reiß, zeigte aber, daß nicht das Pyridin allein, also nicht ein bestimmter Giftkörper, sondern Giftsubstanzen, welche sich überhaupt beim Zerfall von Eiweißkörpern bilden, die Ursache der Vergiftung sind. Als Ausdruck des Eiweißzerfalles fand er mit S. Fränkel im Harn eine Trias von Körpern, die sich unter anderem durch bleischwärzenden Schwefel verraten. Zu ähnlichen Resultaten kamen Wilms und Weidenfeld; letzterer, indem er Tieren verbrannte Haut einverleibte und sie an Verbrennungstod sterben sah. Nach Ansicht der genannten Autoren entstehen durch Verbrennung von Haut in derselben Giftstoffe, welche, zur Resorption gelangt, den Symptomenkomplex des Verbrennungstodes herbeiführen. Erst in zweiter Linie mögen die in obigen Theorien angedeuteten Momente, wie Blutkörperchenzerfall, Überhitzung, Nervenchok, als Mitursache in Betracht kommen. Vollständig im Einklang mit der Vergiftungstheorie steht die Tatsache, daß schwere Verkohlung der Haut bis auf die Muskeln auch bei großer Ausbreitung viel langsamer zum Tode führt, deshalb, weil die eine rasche Resorption bewirkenden Lymphgefäße oberhalb der Fascie leitungsunfähig geworden sind und bei weiterer Verkohlung die ursprünglichen Giftkörper wieder zerstört werden. So sahen wir mehrere Kranke mit partieller Verkohlung des Körpers erst nach Tagen und auch dann noch nicht unter typischen Verbrennungssymptomen sterben. Weiters spricht für die Vergiftungstheorie die Tatsache, daß sich das letale Ende um so weiter hinausschiebt, je kleiner die viertgradig verbrannte Hautpartie ist.

Weidenfeld hat in dieser Richtung folgendes prognostisch wichtige Schema aufgestellt: der Exitus letalis tritt ein bei Verbrennung vierten Grades

der	1/2	Körperoberfläche	in	6 bis 16	Stunden
	1/3	„	„	20 „ 36	„
	1/4	„	„	40 „ 54	„
	1/6	„	„	64 „ 82	„
	1/8	„	„	92	„

Endlich spricht für die toxische Ätiologie der Umstand, daß Verschorfungen durch konzentrierte Schwefelsäure, Salpetersäure, bei welchen eine intensive Wasserentziehung erfolgt, entweder keine oder nur bei sehr großer Ausbreitung Vergiftungssymptome hervorrufen; entweder weil hier die Giftkörper nicht entstehen oder weil sie aus dem trockenen Schorf nicht oder nur sehr langsam zur Resorption gelangen. Bei der Einwirkung von Kalilauge, wo die Schorfe weich sind, sind die Resorptionsverhältnisse günstiger.

Anlangend die klinischen Erscheinungen der Verätzungen, sieht man öfters durch verdünntes Ätznatron (Waschlauge) Verbrennungen aller drei Grade entstehen, wobei das Alkali durch Lösung der Hornschichte Blasenbildung verhindert. Eine Mitwirkung des eventuell resorbierten Alkalis bei dem Zustandekommen der Vergiftungserscheinungen konnten wir mit Sicherheit nicht konstatieren. Gelöschter Kalk wirkt sowohl als Ätzmittel als auch durch die hohe Temperatur. Die entstehenden Verbrennungen sind vierten Grades, ebenso wie nach Einwirkung des zu Attentaten so häufig verwendeten Vitriols.

Letzteres erzeugt fleckenförmige oder streifenförmige Verbrennungen mit zentraler Verschorfung; die Schorfe sind grüngelb, trocken, die Epidermis darüber festhaftend; die Schorfe nach Salpetersäure sind hellgelb und werden erst später grüngelb. Alle genannten Verätzungen besitzen durch das abfließende Ätzmittel bedingte streifenförmige Ränder, wobei die Schorfe dort am tiefsten sind, wo sich die Flüssigkeit durch längere Zeit aufgehalten hat, so an Kleiderbund, Halskrause, Claviculargruben. Erst die nachträgliche Demarkation zeigt die Größe und unregelmäßige Tiefe der Schorfe, der zufolge auch schwere Narbenkontrakturen folgen. Konzentrierte Karbolsäure, sehr häufig in Form feuchter Verbände auf Schnittwunden gelegt, bringt durch Wasserentziehung schmerzlos den betreffenden Extremitätenteil zur Mumifikation. Röntgenstrahlen bewirken bei zu intensiver Einwirkung, und zwar wieder nach dem Grade derselben, Erytheme mit kurzer Heilungsdauer, Erytheme mit Blasenbildung, Erytheme, die sich nur äußerst langsam in Wochen zurückbilden, Erytheme, innerhalb welcher sich an verschiedenen Stellen langsam von der Oberfläche gegen die Tiefe zu schreitende Nekrose ausbildet. Die aus der Nekrose hervorgehenden Geschwüre sind äußerst torpid, zeigen keine Tendenz zur Heilung und können Monate hindurch bestehen. Nicht selten geht nach schwerer Schädigung die Haut in Atrophie über, die klinisch der idiopathischen Hautatrophie sehr ähnlich ist. Die Haut ist dabei blaurot, glasig glänzend, zigarettenpapierähnlich, äußerst vulnerabel und spontan schmerzhaft. Intensivste Bestrahlung kann zur Nekrose des Knochens führen. Alle Röntgenwirkungen treten gewöhnlich erst nach einem Zeitraum von 10, 12 bis 14 Tagen auf, sind also mit Verbrennungen nicht vergleichbar und kommen wahrscheinlich durch chemische Schädigung des Gewebes und besonders der Gefäße zu stande.

Die Prognose der Verbrennung ergibt sich aus dem oben Gesagten. Bei Sektionen finden sich zuweilen Geschwüre im

Duodenum, Blutaustritte auf der Magendarmschleimhaut, parenchymatöse Degeneration der inneren Organe und vor allem der Niere, im übrigen aber keinerlei als eigentliche Todesursache anzusehende Veränderungen.

Therapie. Der größte Teil der durch unvorsichtiges Hantieren mit Petroleum, Benzin, Spiritus entstehenden Explosions-Verbrennungen läßt beim ersten Anblick den letalen Ausgang erkennen. Eine große Dosis Morphium behebt die anfangs bestehende hochgradige Erregung, die eintretende Vergiftung besorgt die weitere Apathie und das ominöse Drittel der Körperoberfläche fordert seine Opfer. Angeregt durch die Vergiftungstheorie, wurden schon in früheren Jahren an der Klinik die von Tomasoli empfohlenen Kochsalzinfusionen versucht, bewirkten aber nur eine Verlängerung der Lebensdauer um ein bis zwei Tage. Die Fälle waren zu schwer und die angewandte Flüssigkeitsmenge zu gering. Mit dankenswerter Energie haben die Ärzte der Klinik, Dr. Brauchbar und Pollitzer, durch Infusionen großer Mengen von Kochsalzlösungen und durch Exstirpation der viertgradig verbrannten Haut nach Wilms und Wertheim Erfolge erzielt, die zu einigen Hoffnungen in der Therapie jener Verbrennungen, die weniger als ein Viertel der Körperoberfläche betragen, berechtigen. Weidenfelds Tabelle gibt einen guten Maßstab für die Beurteilung des therapeutischen Effektes. Es wurden vier bis sechs Liter physiologischer Kochsalzlösung subkutan injiziert und die nekrotischen Kutispartien, so gut es ging, mit Messer und Scheere entfernt. Es muß konstatiert werden, daß durch diese Behandlung in einigen Fällen die Vergiftungserscheinungen zum Schwinden gebracht wurden, in zwei Fällen auch die Gefahr der Eiterung behoben und damit Heilung angebahnt wurde, wo erfahrungsgemäß am vierten Tage der Exitus letalis eingetreten wäre. Unter Berücksichtigung aller Umstände muß heute schon dieses Verfahren bei allen Verbrennungen, welche weniger als ein Viertel der Körperoberfläche betragen, indiziert erscheinen. Sind durch obige Infusion die Vergiftungserscheinungen behoben, so hat die Behandlung der aus der Resorption der Toxine stammenden Gefahr entgegenzuarbeiten. Dies trachtet man am besten in folgender Weise zu erreichen: Mehrfache Lage von weißer Gaze wird stark mit Vaselin oder Unguentum simplex durchtränkt und damit der Körper locker verbunden; von Zeit zu Zeit kann diese Gaze mit feuchter Gaze bedeckt werden; täglich einmal, eventuell zweimal muß der Verband gewechselt werden, nach dessen Abnahme wird der Eiter durch

lockere Tupfer entfernt, nekrotische Anteile werden zu entfernen gesucht und erst später, wenn sich der Patient etwas erholt hat, wird zur Reinigung jeden dritten Tag ein Bad verordnet. Während der ganzen Zeit werden kleine Dosen von Strophantus gegeben und täglich 500—1000 cm^3 Kochsalz injiziert. Haben sich alle nekrotischen Anteile abgestoßen, so muß zur Abkürzung der Heilung die granulierende Fläche nach Thiersch gedeckt werden. Da Extremitäten mit vollkommen verbrannter Haut nicht zur Heilung kommen können, wohl aber zur Todesursache werden, so müßte die sofortige Amputation in Betracht gezogen werden. Die Gefahr, welche aus der Verbrennung ganzer Extremitäten für den Organismus erwächst, ist größer als die aus einer komplizierten Fraktur.

Verbrennungen, bei welchen der Eintritt von Intoxikationserscheinungen nicht zu befürchten ist, werden zweckmäßig in folgender Weise behandelt: Man schneidet die Blasendecke an vielen Punkten ein und bedeckt die Fläche mit Leinwandlappen, die in Oleum olivarum und Aqua calcis aa getaucht sind. Dieser Verband wird in sechs Stunden erneuert und nach drei- bis viermaligem Wechsel reinigt man die Fläche mit Pinzette, Watte und lauwarmem Wasser und bedeckt die Stelle wie oben mit einer mehrfachen Lage von in Vaselin getränkter Gaze. Kleine Verbrennungsherde kann man trotz der retinierenden Wirkung von Salbenverbänden auf Leinwandflecken mit 5%iger Borsalbe oder Unguentum simplex etc. verbinden.

Congelatio. Erfrierung.

Bringt man eine Hautstelle durch Chloräthyl mehrmals täglich zum Erfrieren, so wird die Hautstelle akut entzündlich rot, es kommt zur exsudativen Entzündung, Krustenbildung und endlich zur Ausbildung von Geschwüren, welchen Nekrose des Gewebes vorausgegangen ist. Es zeigt diese Erfrierung Ähnlichkeit mit der Verbrennung, wobei sich aber schon in der langsamen Entstehungsart, in der Notwendigkeit der öfteren Einwirkung der Schädlichkeit und wahrscheinlich auch in dem von vorneherein mehr produktiven Charakter der Entzündung bedeutende Unterschiede ergeben. In noch höherem Grade ist dies der Fall bei nicht experimentell erzeugter Erfrierung, und wenn auch hier von drei Graden, von Congelatio erythematosa, bullosa und escharotica gesprochen wird, so zeigen dieselben doch nur eine äußerst entfernte Ähnlichkeit mit den gleichen Stadien der Verbrennung. Die Verschiedenheit ist bedingt durch den Boden, auf welchem die Erfrierung entsteht. Während sich bei der

Wärmewirkung alle Grade der Entzündung auf vorher gesunder Haut entwickeln, entsteht eine Erfrierung hauptsächlich bei jenen Personen, welche eine Parese der Gefäße an den distalen Körperpartien, an den Händen, Füßen, Ohren, Nase aufweisen, welche in der Kälte blaurote, immer feuchte Hände und Füße haben und so einen bestimmten Typus bilden. Wirkt nun auf eine derartig disponierte Haut Kälte ein, so kann die noch physiologische Cyanose in Entzündung übergehen, wobei aber noch immer der paretische Gefäßzustand zum Ausdruck kommen wird. Mit Rücksicht auf diesen Gefäßzustand lassen sich Krieges am Tier gewonnene Untersuchungsergebnisse nur mit Einschränkung auf die Congelatio erythematosa beim Menschen anwenden, sie geben aber sonst über das Wesen der Erkrankung ausgezeichneten Aufschluß. Nach Krieges und Hodaras Untersuchungen bestehen die durch Vereisung des Kaninchenohres entstehenden ersten Veränderungen in durch Blutplättchen gebildeten Thromben, dann folgen entzündliche Erscheinungen, sero-fibrinöses Exsudat, Austritt von roten Blutkörperchen, Gefäßausdehnung, geringes leukozytäres Exsudat. Sechs Stunden nach der Erfrierung zeigen sich die kleinen Venen von leukozytären Thromben erfüllt, vierundzwanzig Stunden nachher bilden sich auch in den kleinen Arterien hyaline Thromben, nach vier Tagen treten Spindelzellen auf, die Entzündung wird hyperplastisch und erst bei stärkerer und längerer Kälteeinwirkung bilden sich nekrotische Erscheinungen aus, die in hyaliner Degeneration der Bindegewebsbündel, Homogenesierung derselben, in hyaliner Degeneration der Gefäße, der Bindegewebszellen selbst, Nekrose des Epithels und des leukozytären Exsudates bestehen. Die Nekrose ist eine wahrscheinliche Folge der arteriellen Thromben.

Congelatio erythematosa, Erfrierung ersten Grades, Pernio, Frostbeulen sind klinisch subakute Entzündungsprozesse. Bei den nach obiger Beschreibung disponierten Personen treten oft nach einmaliger Einwirkung intensiver Kälte, oft aber auch schon bei Temperaturen von 4 bis 5° + R zinnoberrote, ziegelrote, zentral cyanotische Flecke auf. Dieselben sind seltener flach im Niveau gelegen, prominieren häufiger und bilden umschriebene, buckelartige Erhebungen, den Effloreszenzen des Erythema nodosum ähnlich. Diese Knotenerhebungen nehmen mit Vorliebe die Streckseiten der Phalangen, Handrücken, den ulnaren und radialen Rand der Hände ein, finden sich aber auch in der Vola manus, an den Zehen, aber nur selten in der Planta pedis. Nicht selten ist das cyanotische Zentrum dieser Knoten

auch atrophisch eingesunken oder nach Ulceration narbenartig. Solche echte oder atrophische Narben sind eben der häufigste Ausgang dieser Infiltrate und finden sich in schweren Fällen in großer Zahl neben frischen Knoten, die eventuell auch spurlos resorbiert werden können. Neben diesen umschriebenen Veränderungen nehmen auch die diffusen cyanotischen Erscheinungen zu, die Haut wird dicker, der Handrücken polsterartig, die Finger spindelig geschwollen, dabei besteht Hyperidrosis, Tylosis, so daß man mit einem einzigen Händedruck gleichsam das ganze Krankheitsbild umgreift. In anderen Fällen oder beim Beginn kalter Witterung erhebt sich über den Pernionen die Epidermis zu Blasen, deren Füllung eine sehr geringe und deren Inhalt häufig blutig serös ist — Congelatio bullosa.

Der blutige Inhalt stammt von der hämorrhagisch-nekrotischen Basis; bei mangelhafter Pflege wandeln sich solche Pernionen direkt in torpide Geschwüre um, die eine äußerst langsame Heilung zeigen. Diese Erfrierungen dritten Grades können auch ohne Blasenbildung in der Weise entstehen, daß der Pernio langsam von der Oberfläche gegen die Tiefe zu durch hämorrhagische Nekrose zerfällt und zur Geschwürsbildung Veranlassung gibt.

Endlich entstehen gleichsam in reiner Form Erfrierungen zweiten und dritten Grades bei einmaliger, länger dauernder, intensiver Kälteeinwirkung. In solchen Fällen entstehen, große blutig-seröse Blasen auf hämorrhagischer Basis oder die Haut nekrotisiert direkt, wird blaß, blaugrau, leblos und starr. Erst die Demarkation zeigt, daß die Nekrose weiter um sich gegriffen hat, als es der erste Einblick vermuten läßt. Verlust ganzer Zehen, Finger ist dann die Folge, wobei noch immer akzidentelle Wunderkrankungen den Verlauf erschweren können, ähnlich wie wir einmal zu ulcerierten Perniones Tetanus hinzutreten sahen.

An der Nase gehen die Veränderungen nur sehr selten über die cyanotische Form hinaus, sind aber durch die jahrelang zurückbleibende Gefäßparese und die dadurch bedingte Nasenröte von größerer Bedeutung. Alle drei Grade der Erfrierung findet man wieder an der Ohrmuschel, die wegen schlechter Fettunterpolsterung besonders für Erfrierung disponiert ist. Die Perniones gehen daselbst meist in atrophische Narben über und die Haut der Ohrmuschel liegt dann flach dem Knorpel an. Einmal sahen wir einen Pernio des Ohrläppchens in Form eines nußgroßen blauroten Tumors.

Ziemlich gleichmäßig zeigen erfrorene Hautpartien Jucken, Brennen, stechende Schmerzen. Diese Empfindungen sind stärker

in den Abendstunden, bei eintretender Kälte, beim Übergang von kälterer Außentemperatur in die Zimmerwärme.

Da die Erfrierung Effekt von Hautdisposition und Kältewirkung ist, so sehen wir sie am häufigsten bei Leuten in der Pubertät, bei Frauen fast etwas häufiger als bei Männern, und zwar vorwiegend bei solchen Personen, die in der Kälte zu arbeiten haben, also bei Fleischhauern, Fischhändlern, Lehrlingen und Kommis in ungeheizten Verkaufsläden u. s. w.

Die Diagnose bereitet mit Rücksicht auf das langsame Entstehen, mit Rücksicht auf die paretischen Erscheinungen der Haut wohl niemals Schwierigkeiten gegenüber dem Erythema multiforme oder gegenüber dem Herpes iris der Hohlhand. Dagegen ist wegen Ähnlichkeit der Farbe, wegen der zentralen narbigen Atrophie die Differenzialdiagnose gegenüber dem Lupus erythematosus mit den größten Schwierigkeiten verbunden, oft nur mit Rücksicht auf Herde an anderen Körperteilen zu stellen, wobei wirkliche Ulceration für Erfrierung spricht. Die Prognose ist weniger mit Rücksicht auf die bestehenden Erscheinungen, die ja einer günstigen Behandlung zugeführt werden können, als vielmehr wegen der Empfindlichkeit der Haut gegenüber Kälte als eine ungünstige zu bezeichnen.

Die Therapie verfolgt vor allem den Zweck, die träge Zirkulation zu bessern; dies sucht man durch sehr warme Fuß- und Handbäder zu erreichen, die täglich genommen werden und nach welchen zentripetale Massage mit einem 3%igen Schwefelvaselin vorgenommen wird. Durch Schutz gegen Kälte mittels Handschuhen, warmer Beschuhung können Disposition und leichte Grade der Erfrierung gebessert werden. Bei prominenten Pernionen kommt zu den Bädern und zur Massage noch Kompression hinzu, in der Art, daß die ganze Hand mit Emplastrum saponatum salicylicum exakt verbunden wird. Die Verbände bleiben durch 24 Stunden oder eventuell nur über Nacht und kann im letzteren Falle das Pflaster zweimal benützt werden. Nach Abnahme des Verbandes folgt heißes Handbad und Massage mit reinem Vaselin. Um leichtere Reizungen und damit eine fluxionäre Hyperämie zu erreichen, gibt man, ähnlich wie oben das Schwefelvaselin, andere Medikamente, und zwar in das zur Massage benützte Vehikel, z. B. Olei camphorati 1·0 zu Lanolini 10·0 oder Sublimat 0·1, Olei terepintini 4·0, auf Spiritus camphoratus 30·0 u. s. w. Auch durch Collemplastrum resorcinicum 20%ig und Collemplastrum salicylicum 10 oder 20%ig kann Kompression und Reizung ausgeübt werden.

Zur intensiv wirkenden Kompression knopfartig hervorragender Frostbeulen an den Füßen eignen sich dicke Celloidinlösung 10%ig, Traumaticin, Collodium. Schwierig ist die durch Erfrierung bedingte Nasenröte zu behandeln. Salizylpflaster kann zur Kompression nur dann angewendet werden, wenn es keine zu starke Reizung verursacht; Besserungen sieht man, ähnlich wie bei Acne rosacea, nach Schwefelkuren mittels Schwefelvaselin; auf jeden Fall erweist es sich von Vorteil, das Gesicht mit sehr warmem Wasser zu waschen und dann mit kaltem abzudouchen. Erzielt das angedeutete Verfahren keine Besserung, so ist von Scarifikationen ein ausgedehnter Gebrauch zu machen.

Hydroa vacciniforme (Bazin), **Summereruption** (Hutchinson), **Sommerprurigo.**

Es gibt eine Reihe von Erkrankungen, deren Entstehen leicht auf die Wirkung des Sonnenlichtes zurückzuführen ist. Nach den Studien von Unna, Hammer, M. Möller kann in den ultravioletten Strahlen der chemisch wirksame Faktor des Sonnenlichtes erblickt und aus dem Auftreten der Erkrankungen zur Sommerszeit, aus der Lokalisation an den unbedeckten Körperstellen, wie Gesicht, Hände, aber auch aus dem Auftreten der Erkrankungen an sonst bedeckten Stellen, wenn sie für kurze Zeit der Sonne ausgesetzt werden, der ursächliche Zusammenhang der Erkrankungen mit Sonnenlicht erschlossen werden. Die hieher gehörigen Erkrankungen sind teils gut gekannte, wie das Erythema solare, das stärkere Hervortreten von Pigmentation, seltener sehen wir schon echte vesikulöse Ekzeme des Gesichtes in einer Weise entstehen, daß die stärkere Belichtung als die wahrscheinliche Ursache der Erkrankung angesehen werden kann. Müssen wir schon den Grund, warum durch dieselbe Schädlichkeit einmal Erythem, das anderemal Ekzem entsteht, in die Disposition der Haut verlegen, so spielt bei Xeroderma pigmentosum die Disposition der Haut noch eine viel wichtigere Rolle. Während die Einwirkung des Sonnenlichtes auf das Pigmentorgan, das Entstehen von Dermatitis durch Sonnenlicht unserem Verständnis keine besonderen Schwierigkeiten bereitet, entzieht sich die Pathogenese obiger Affektion, die wir nach klinischen Momenten in Beziehung zum Sonnenlicht bringen, vollständig unserem Verständnis.

Dieser Umstand, sowie die Seltenheit der Erkrankungen sind der Grund, warum zwei durch denselben ätiologischen Faktor veranlaßte Erkrankungen nur als quantitative Unterschiede ein

und derselben Erkrankung beschrieben wurden, während sie nach ihren klinischen Erscheinungen, wie ich glaube, als Hydroa vacciniforme (Bazin) und als Summerprurigo (Hutchinson) auseinander gehalten zu werden verdienen. Typische Fälle der Hydroa vacciniforme zeigen im Gesicht, an der Stirne, Nase, Wange, Ohren, Handrücken bis zum Handgelenk derbe, harte, wachsglänzende, zentral gedellte Bläschen, die in ihrem Aussehen vollkommen dem Zoster- oder Variolabläschen gleichen. Die zentrale Delle ist rot durchscheinend, herrührend von der hämorrhagischen Beschaffenheit der Bläschenbasis. Die Nekrose der Blasenbasis ist in manchen Bläschen sehr breit und die Blasendecke mit der Basis zu einer braunen, trockenen, eingesunkenen, sehr fest haftenden und schwer ablösbaren Borke vertrocknet. Endlich beweisen zahlreiche größere und kleinere Narben im Gesicht, an der Nase, an den Händen das Zugrundegehen des Papillarkörpers. Dieser klinischen Ähnlichkeit mit Herpes Zoster entsprechen nach Mibelli die anatomischen Veränderungen, die sero-fibrinöse Entzündung, die intra-epitheliale Blasenbildung und die Nekrose der Kutis, auffallenderweise ohne Degeneration der Epithelzellen. Gegen Zoster spricht die Lokalisation und die Dauer der Erkrankung während der ganzen Sommerszeit. Aussehen und Ablauf der Effloreszenzen lassen die Bezeichnung Hydroa vacciniforme vollkommen treffend erscheinen.

Sommerprurigo. In einem Falle unserer Beobachtung bestand die Erkrankung seit der Kindheit durch 25 und in einem anderen seit dem 7. Lebensjahr durch 11 Jahre hindurch. Die primäre Effloreszenz in beiden Fällen war ein blaßrötliches, wenig erhabenes, juckendes Knötchen, das, zerkratzt, sich mit einer kleinen Borke bedeckte. Die Exkoriation verheilt, das kleine Knötchen bleibt in der bläulichroten, erhabenen, mehr entzündlichen Form, wie wir dies bei zerkratzten Prurigoknötchen sehen, noch lange Zeit bestehen. Indem nun jeden Sommer zahlreiche neue solcher Knötchen auftreten, kommt es zu allmählicher Verdickung der Gesichtshaut, insbesondere an der Stirne, den Wangen und vor allem anderen an der Nase, welche eine plumpe, verdickte Beschaffenheit annimmt. Weiters kam es in beiden Fällen zu einem charakteristischen Symptom, zu einer intensiven Pigmentation, die sich auch auf das Lippenrot fortsetzte. Die Halshaut zeigte außer einer Pigmentation keinerlei andere Veränderung, hingegen traten an den Handrücken, an den Vorderarmen, soweit dieselben unbedeckt getragen wurden, dieselben Veränderungen wie am Gesicht auf, und zwar umschriebene Efflores-

zenzen, die zerkratzt werden und zu narbenähnlichen Flecken führen, diffuse Hautverdickung und Pigmentation. Da bei dieser Erkrankung die Effloreszenz ein erythematös-urticarielles Knötchen darstellt, erscheint die Trennung der Krankheit von der Hydroa vacciniforme motiviert, mit Rücksicht auf das prurigoähnliche Knötchen und das Auftreten im Sommer die Bezeichnung Sommerprurigo vollkommen gerechtfertigt. Unsere Behandlung wendete sich mit Emplastrum saponatum salicylicum, mit Seifenwaschung, Schwefelkuren erfolgreich gegen die Verdickung der Haut, die in beiden Fällen auch im Winter anhielt. Als Schutz gegen das Sonnenlicht empfiehlt Hammer Pinselungen mit wässeriger Alaunlösung.

Parakeratosen.

Parakeratosen sind chronische Entzündungsprozesse mit dem vorwiegenden Symptom pathologischer Hornschichtsbildung.

Psoriasis.

Unter Psoriasis-Schuppenflechte verstehen wir eine Hautentzündung von langer Dauer und intensiver Schuppung. Die Primäreffloreszenz der Psoriosis zeigt folgende Eigenschaften: sie ist eine flache, aber doch deutlich über die Umgebung erhabene Papel. Ihre Farbe kann man sich entstanden denken durch eine Mischung des akuten Entzündungsrotes mit einer kleinen Beimengung von Braun. Diese lebhaft bräunlichrote Farbe, charakteristisch für subakute Entzündungen überhaupt, ist nicht gut gegenüber der düsteren Farbe luetischer Effloreszenzen zu verkennen. Die Farbe frischer Effloreszenzen ist lebhafter rot als die älterer. Bei Abheilung, Anämie, wird der Farbenton mehr gelblichbraun, an den unteren Extremitäten sind die Effloreszenzen oft cyanotisch.

Die Oberfläche zeigt bei ganz frischen Effloreszenzen keine Schuppen, doch erkennt man an der Oberfläche einen wie von Gummigutt herrührenden Überzug mit ziemlich starkem Glanz, der leicht ablösbar ist und von pathologisch vermehrter Hornschichte herrührt. Diese Hornschichte läßt sich mit dem Instrumente oder Finger in toto, wie der Deckel einer Schatulle, abheben und wird bei der leichtesten Berührung weiß, weil Luft zwischen die Hornzellen eindringt und dadurch das Licht total reflektiert wird. Die Leichtigkeit, mit der man diese Weißfärbung der Schuppe bewirken kann, ist für Psoriasis in hohem Grade charakteristisch. Bei älteren Effloreszenzen erfolgt die Umwandlung der Oberfläche zur silberglänzenden Schuppe spontan oder durch leichte Traumen. Diese Schuppe ist bei seborrhoischen Personen, bei Kindern, bei

Effloreszenzen an der Brust, zwischen den Schulterblättern, an der Schläfegegend, am Kopf durch Beimengung von Talgsekret oft gelblichweiß. Sie wird über sehr alten Effloreszenzen so mächtig, daß man sie z. B. am Kopf durch bloße Palpation diagnostizieren kann. Infolge des häufigen Waschens fehlen die Schuppen im Gesicht. Bei etwas energischer Ablösung der Schuppe blutet die Basis in der Art, daß aus mehreren eingerissenen Papillargefäßen das Blut in Form von Blutpunkten austritt. Nur die Leichtigkeit, mit der diese Blutung hervorgerufen werden kann, ist charakteristisch für Psoriasis. Bei stärkerem Kratzen blutet jede Effloreszenz. Die meist runden

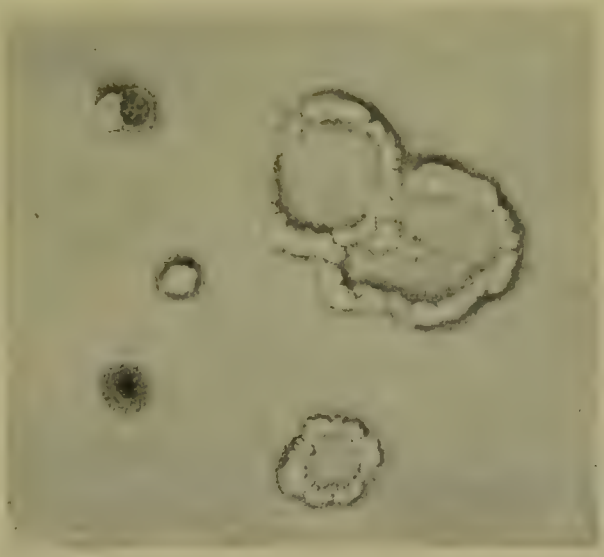

Effloreszenzen zeigen verschiedene Größe, nach welcher der klinische Sprachgebrauch den betreffenden Psoriasisfall besonders bezeichnet, und zwar bei Punktgröße der Effloreszenz als Psoriasis punctata, Tropfengröße Psoriasis guttata, bei Münzengröße Psoriasis numularis, u. s. w. Über Guldenstückgröße gehen einzelne Effloreszenzen selten hinaus, doch kommt noch Psoriasis in Form von größeren und kleineren Scheiben, in Form von Plaques durch Konfluenz zu stande und es können figurierte und geographisch gezeichnete Herde, Psoriasis figurata, Psoriasis geographica in zweierlei Weise entstehen. Entweder die runden Effloreszenzen rücken so aneinander, daß sie sich mit einem Teile ihres Kreisinhaltes decken und verwischen, wobei der ganze Herd nach außen von bogenförmigen Linien begrenzt ist, Psoriasis gyrata, oder es kann das Zentrum sich zurückbilden. Geschieht dies in runden Effloreszenzen, so resultieren daraus Ringformen, Psoriasis annularis, bei großen Herden wieder Psoriasis geographica, Psoriasis figurata.

In schweren, lange dauernden Fällen nimmt die Psoriasis-Effloreszenz besonders an den unteren Extremitäten manchmal eine warzenartige Beschaffenheit an, Psoriasis verrucosa. Die häufigste Lokalisation der Psoriasis ist die Haut über dem Olekranon, dann über der Patella. Dadurch charakterisiert sich die Psoriasis als eine Erkrankung, deren Effloreszenzen an den Streckseiten der Extremitäten lokalisiert sind, und es finden sich natürlich zahlreiche Übergänge zwischen Fällen, wo die ganze Streckseite eine erkrankte Fläche bildet, und solchen, wo zeitlebens nur einige kleine Herde über obigen Lokalisationen sich finden. Weiters stellt die Kreuzbeingegend eine typische Stelle dar, über welcher sich gewöhnlich ein großer Psoriasisherd ausbreitet. Im übrigen finden sich wieder nach der Größe und Menge der Effloreszenzen am Stamm schwere und leichte Formen der Erkrankung. Sehr häufig lokalisiert sich die Erkrankung am behaarten Kopf, oft auch ohne Beteiligung des übrigen Körpers. Psoriasis vulgaris der Hohlhände und Füße mit Psoriasis des übrigen Körpers ist ein häufiges Vorkommnis, aber auch Psoriasis vulgaris der Handteller und Fußsohlen allein ist ein keineswegs so seltenes Ereignis, als gewöhnlich angenommen wird. An den Nägeln charakterisiert sich die Erkrankung durch subunguale, weiße, bröckelige Massen, durch Trübung und Auflockerung des verdickten Nagels. Effloreszenzen können auch in das Lippenrot hineinreichen; an der Schleimhaut des Mundes wurde bis jetzt Psoriasis vulgaris nicht konstatiert, zufällige Kombinationen von Psoriasis vulgaris und Psoriasis mucosae oris kommen natürlich vor. Ab und zu sieht man Psoriasis der Glans penis allein und sie erscheint dann in Form von kreuzergroßen, braunroten, stark glänzenden Scheiben, über welchen sich wegen Mazeration keine Schuppen ansammeln. Die Ähnlichkeit mit in Rückbildung begriffener Sklerose ist wegen Farbe und Glanz ziemlich groß. Der Mangel an Infiltration, Ulceration, Drüsenschwellung führt aber leicht zur richtigen Diagnose.

In einer geringen Anzahl von Fällen besitzt die Psoriasis eine Lokalisation vorwiegend an den Beugeflächen, in der Achselhöhle, seltener in der Ellenbeuge, dagegen um den Nabel und in großer Menge um das Genitale herum, an der Penishaut, Mons Veneris, Scrotum; allerdings finden sich daneben auch Effloreszenzen über dem Olekranon, Kreuzbein und über der Patella. Wird die Psoriasis universell, so ist der ganze Körper gleichmäßig mit Schuppen bedeckt. Dieselben sind groß, lamellös, schmutzigweiß oder klein, dann silberweißglänzend. Sie bedecken eine lebhaft rote, gedunsene, geschwollene und höher temperierte Haut,

die nach Entfernung der Schuppe, z. B. nach dem Bad, sehr bald wieder atlasglänzend wird und, sich selbst überlassen, schon in einigen Stunden mit einer leicht ablösbaren Hornschichte bedeckt ist.

Der häufig bettlägerige, infolge vermehrter Wärmeabgabe fröstelnde Patient hält die Extremitäten und Hände in halber Beugestellung, vermeidet jede Bewegung, die zur Rhagadenbildung und Blutung führen würde; der Kopf ist mit weißen Schuppenmassen bedeckt. Das Gesicht ist mit Schuppen überzogen, die nach den Spaltrichtungen sich begrenzen, oder ist nach Ablösung der Schuppen rot, rötlichgelb und deutlich glänzend, die unteren Augenlider scheinbar ektropioniert, Handteller und Fußsohlen mit blättrigen, gelbweißen Lamellen bedeckt; Finger gekrümmt, an den Gelenkslinien mit blutigen Borken bedeckt; dabei bestehen oft Fieber und Allgemeinerscheinungen, Schmerzen in den Sprung-, Knie- oder Handgelenken; diese Gelenke nicht selten angeschwollen; die Harnmenge herabgesetzt, der Urin saturiert und die Harnsäure häufig vermehrt. So wie Psoriasis auf abgeheilten Flächen häufig als gleichmäßige Psoriasis punctata rezidiviert, gibt es seltene Fälle, wo die Efflores-zenz vorwiegend die Form des punktförmigen schuppenden Knötchens behält, Fälle, die natürlich dann von Lichen ruber acuminatus kaum zu unterscheiden sind. Wie beim Lichen ruber planus-Ekzem antwortet auch bei Psoriasis acuta die Haut auf mechanische Irritation mit Bildung von Effloreszenzen; es entstehen Effloreszenzen im Verlauf von Kratzeffekten an Stellen, die durch Druck (Schultergegend bei Lastträgern), feuchtwarme Umschläge, Medikamente oder durch Hauterkrankungen anderer Art in Hyperämie versetzt wurden. Auftreten von Psoriasis nach Einpackungen, nach Chrysarobin-Dermatitis, nach Schweißekzem u. s. w. haben wir oft gesehen. Psoriasis ist eine ungemein chronische Erkrankung. Ihr Beginn kann fast in jedes Lebensalter fallen; so beobachteten Hebra, Kaposi und Rille sie bei Säuglingen, die tägliche Erfahrung sieht sie aber auch bei sehr alten Leuten.

Obwohl die Erkrankung sich in Bezug auf Anzahl der Nachschübe, Anzahl der Effloreszenzen an keine Regel hält, lassen sich doch Fälle, die an häufigen Ausbrüchen zahlreicher Effloreszenzen leiden oder wiederholt Psoriasis universalis zeigen, ihrem Charakter nach als schwere Fälle von leichteren unterscheiden, bei welchen eine ein- oder zweimalige Eruption dauernd abheilt oder bei welchen einzelne Effloreszenzen zeitlebens bestehen, nicht ohne daß auch diese Fälle ihren Charakter ändern und zu einem schweren Ausbruche führen können. Erwähnenswert ist, daß sich Psoriasis

aus jedem Stadium zurückbilden kann. So sahen wir mehrmals Psoriasis punctata und guttata sich als solche zurückbilden. Schwere Fälle behalten leider zeitlebens ihren schweren Charakter, und kennen wir genug Psoriatiker, die fast niemals vollständig frei waren.

Ihrer Anatomie nach stellt die Psoriasis-Effloreszenz einen subakuten oder chronischen Entzündungsherd dar. Die Papillargefäße sind ausgedehnt und in die Länge gestreckt (daher das leichte Bluten beim Kratzen). Die Papillen, in geringem Grade ödematös durchdrängt, sind reichlich von zellulärem Exsudat durchsetzt. Als wichtigstes Symptom der Entzündung und der damit verbundenen Beeinflussung der Epidermis tritt eine vermehrte und pathologische Hornschichtsbildung auf, die sich in einer Verschmächtigung der Keratohyalinschichte und in der Bildung kernhaltiger, parakeratotischer Hornschichte äußert.

Zur Erklärung der Ätiologie und Pathogenese der Erkrankung besitzen wir drei Theorien, die alle auf sehr schwachen Füßen stehen. Die parasitäre Theorie stützt sich auf die entfernte Ähnlichkeit der Effloreszenzen mit solchen gewisser Pilzerkrankungen. Ihr fehlen zur Stütze der Nachweis von Bakterien oder Pilzen, positive Übertragungsversuche, aber auch klinische Daten, welche eine Übertragung vom Menschen auf den Menschen beweisen würden. Die neuropathische Theorie führt einige klinische Tatsachen, wie das halbseitige Auftreten der Psoriasis bei Haemiplegien, das Freibleiben gelähmter Extremitäten, die Symptome von Nervosität bei manchem Psoriatiker und endlich die Gelenksbeteiligung als trophoneurotische Störung für sich an. Sie würde nicht im Widerspruche stehen zur dritten Theorie, der autotoxischen Natur der Psoriasis. Allerdings fehlen auch zur Stütze dieser Theorie fast alle Tatsachen. Die Vermehrung der Harnsäure bei Psoriasis hat v. Zumbusch als nicht konstant erwiesen; sie tritt aber doch klinisch oft und unter auffallenden Verhältnissen in Erscheinung, so bei einem schweren Psoriatiker meiner Beobachtung immer zur Zeit, wenn die Erkrankung universell wurde und die Sprunggelenke unter Schmerzen anschwollen. Eine positive ätiologische Tatsache ist die Vererbbarkeit der Disposition. Sie beträgt gegen 10%, nicht 30%, wie Erasmus Wilson annimmt, sie läßt sich gewiß aber auch nicht leugnen, wie dies Jarisch versucht. Wir sahen gleichsam als Illustration zu dieser Tatsache Zwillinge an schwerer Psoriasis leiden, deren Vater ebenfalls an der Erkrankung litt.

Diagnose. Vorbedingung jeder exakten Psoriasisdiagnose ist die genaue Kenntnis der primären Effloreszenz. Sie zeigt, daß die luetische Papel eine andere Farbe hat, daß bei leichten Traumen die Hornschichte derselben nicht sofort silberweiß wird, daß die Hornschichte nicht leicht ablösbar ist und daß die Papillargefäße erst dann bluten, wenn man die luetische Papel tief zerkratzt. Man findet, daß auch bei den Effloreszenzen der Pityriasis lichenoides chronica die Weißfärbung der Hornschichte nicht sofort ein-

tritt und daß die Papillargefäße nicht so prompt bluten. Noch weniger deutlich tritt diese Weißfärbung der Schuppe ein bei Eczema seborrhoicum en plaques, und ist in letzterem Falle das Symptom von Wichtigkeit, daß die abgelöste Schuppe an ihrer basalen Fläche Fortsätze in die Follikeltrichter sendet und keine Blutpunkte, sondern Hornschichte aufdeckt. Psoriasis am behaarten Kopf wird nach folgender Gegenüberstellung der Symptome von Ekzem zu unterscheiden sein: Runde, scharf begrenzte Scheiben der Psoriasis, deren Konturen allerdings bei dichten Haaren abgesucht werden müssen — verwaschene, undeutlich gegen die Peripherie abklingende Herde bei Ekzem, Heraustreten der Psoriasis-Effloreszenzen aus der behaarten Kopfhaut gegen die Nacken-, Schläfen- und Stirnhaut in halbkreisförmigen Bogenlinien, wobei alle Symptome der Psoriasis deutlich werden — allmähliche Abnahme der Erscheinungen vom Kopf gegen die umgebende Haut ohne scharfe Grenze oder bei Eczema seborrhoicum wohl mit einer scharfen, aber nicht polycyklischen Linie. Bei größerer Übung ist auch die etwas glänzendere und weiße oder mächtig aufgehäufte Schuppe für die Diagnose der Psoriasis verwertbar, und in allen zweifelhaften Fällen wird eben noch das Olekranon und die Patella zu untersuchen sein. Die größten Schwierigkeiten bietet die Diagnose, wenn die Erkrankung universell ist. In solchen Fällen hat man sich zunächst zu überzeugen, ob nicht irgendwo normale Haut vorhanden ist, ob diese Insel sich gegen die kranke Haut zu in bogenförmigen Linien begrenzt, oder ob in derselben nicht typische Psoriasis-Effloreszenzen sich finden. Lichen ruber acuminatus und Ekzem zeigen an dieser Grenze follikuläre Effloreszenzen. Der follikuläre Charakter des Lichen ruber acuminatus tritt meist auch bei universeller Ausbreitung nach Ablösung der Schuppen deutlich hervor, abgesehen davon, daß die Schuppe desselben viel kleiner und viel schwerer ablösbar ist, als die der Psoriasis. Fast regelmäßig wird die Nackenhaut bei Lichen ruber acuminatus eine reibeisenartige Beschaffenheit zeigen. Ekzem wird meistens an irgend einer Stelle stärkere Exsudation aufweisen, oder es wird die Behandlung dieses Symptoms leider häufig erzeugen. Pemphigus foliaceus ist nach der Entfernung der Borken durch die serpiginöse Exfoliation auszuschließen. Erythema exfoliativum universale ist im Beginn durch den stärkeren Feuchtigkeitsgrad, die breiten und mächtigen Schuppenlamellen und durch den akuten Haarausfall zu unterscheiden. Geht dasselbe in das Stadium parakeratotischer Schuppung über, dann ist eine Unterscheidung oft unmöglich.

Prognose. Die Prognose der meisten Hauterkrankungen setzt sich aus drei Beurteilungen zusammen: Einfluß der Erkrankung auf das Gesamtbefinden, Prognose der eben bestehenden Hautveränderung, Vorhersage der Rezidive. In Bezug auf den ersten Punkt ist die Prognose der Erkrankung eine günstige, indem wir auch die schwersten Fälle mit ihrer Erkrankung alt werden sahen. Die Beurteilung, wie lange eine bestehende Psoriasis zur Heilung bedarf, muß berücksichtigen, ob die Erkankung in der Periode der Eruption sich befindet, ob kleine, frische, rote Effloreszenzen vorhanden sind, die sich später vergrößern, in welchem Falle die Erkrankung lange Zeit zur Heilung bedarf, oder ob die Effloreszenzen bereits blässer und in spontaner Rückbildung begriffen sind. In allen Fällen wird es vorteilhaft sein, bei der Vorhersage mit Monaten und nicht mit Wochen zu rechnen. Die Vorhersage des weiteren Verlaufes ist eine höchst unsichere und in der Regel ungünstig zu stellen, obwohl es neben Psoriasisfällen, die fortgesetzt an reichen Effloreszenzen leiden, auch Fälle gibt, wo eine oder zwei Eruptionen vollständig abheilen.

Therapie. Die Behandlung der Psoriasis kann sein: 1. eine innere, 2. eine äußere und 3. eine innere und äußere. Für rein innere oder subkutan-medikamentöse Behandlung eignen sich Fälle in frischer Eruption mit zahlreichen, lebhaft roten, kleinen, über den Körper ausgestreuten Effloreszenzen. Abgesehen davon, daß hier stärker einwirkende Medikamente bei äußerer Behandlung mehr normale als kranke Haut treffen, kann jede durch ein stärkeres Medikament hervorgerufene Hyperämie zu Psoriasis-Effloreszenzen führen, wie man das z. B. nach Chrysarobin-Dermatitis beobachtet. Ja, es müssen sogar manche akute Fälle daraufhin beurteilt werden, ob nicht intensive Bäderbehandlung, verbunden mit Seifenwaschung, schon zur Reizung führt, so daß diese Behandlung erst dann fortgesetzt werden kann, wenn ein Auftreten neuer Effloreszenzen nicht, wohl aber ein Abblassen der alten beobachtet wird. Nachdem wir uns durch wiederholte Versuchsserien überzeugt haben, daß andere Medikamente weniger wirksam sind und ebensowenig wie Arsenik Rezidiven verhindern können, so verwenden wir zur internen und subkutanen Behandlung ausschließlich Arsenik. Die wirksamste Form dieser Therapie ist die subkutane Einverleibung von Natrium arsenicosum. *Rp.:* Natrii arsenicosi 0·4, Aqu. destill. 20·0 D. S. 2% ige Lösung. Von dieser Lösung injiziert man am ersten Tag eine halbe, später jeden zweiten Tag eine volle Pravaz'sche Spritze subkutan unter die aufgehobene Lumbalhaut nach vorhergegangener gründlicher Desinfektion der Stelle. Nach

drei bis vier Injektionen bemerkt man manchmal an einer stärkeren Hyperämie der Effloreszenzen die Wirksamkeit des Mittels und am Ende der zweiten oder dritten Woche oft schon die beginnende Besserung. Wie bei den folgenden Arsenikdarreichungen bessern sich zuerst die hyperämischen Erscheinungen, die Effloreszenzen werden blässer, mehr gelbrot, bis endlich von einem bestimmten Zeitpunkt an ein deutliches Abfallen der Schuppen wahrzunehmen ist und sich dieselben nicht oder nicht mehr so reichlich erneuern. Endlich verschwindet die Effloreszenz vollständig und hinterläßt bei brünetten Personen häufig Pigmentation. So können bereits von vornherein blässere Effloreszenzen in der vierten Woche rückgebildet sein, frisch entstandene bedürfen allerdings oft sechs bis acht Wochen zur Heilung. An der Wirksamkeit dieser Arsenikbehandlung kann nicht gezweifelt werden. Außer den an anderer Stelle erwähnten Erythemen haben wir unliebsame Störungen niemals gesehen. Natrium kakodylicum ist weniger wirksam, auch das vor kurzer Zeit empfohlene Atoxyl zeigt nicht die gerühmten Erfolge.

Den subkutanen Injektionen in der Wirksamkeit am nächsten steht die Darreichung von Arsenik in Form der Solutio arsenicalis Fowleri. Man beginnt mit 5 Tropfen und steigt bis zu 15 Tropfen dieser Lösung, in der Weise aber, daß man behufs besserer Dosierung das Medikament zu gleichen Teilen mit Aqua menthae oder foeniculi verschreibt, dem entsprechend die doppelte Tropfenanzahl, id est früh und abends mit 5 Tropfen beginnt und alle drei Tage um 2 Tropfen steigt, bis man, bei 15 Tropfen früh und abends angelangt, wieder zurückgeht. Weniger wirksam, aber für den Gebrauch bequemer sind die asiatischen Pillen (Pilulae asiaticae). *Rp.:* Arsenici albi 0·75; Pulv. piper. nigri 6·0, Gummi arab. 1·5, Rad. altheae pulv. 2·0, Aqu. font. qu s. ut. f. pilulae Nr. 100. Consp. pulv. pip. nigr.

Man verschreibt 100—200 Stück und gibt auf der Rückseite des Rezeptes folgende Gebrauchsanweisung:

Datum	früh	mittags	abends
1.—5.	1	1	1
6.—10.	1	2	1
11.—15.	1	2	2
u. s. w. bis	2	3	3

dann wieder zurück.

Bei eventuellem Auftreten von Vergiftungserscheinungen, wie Magenschmerzen, Schmerzen im Abdomen, Diarrhoe, Kolik, Muskelziehen, geht man rasch zu einer niedrigen Dosis zurück. Haben

400 Pillen keine Besserung bewirkt, dann ist nach Kaposi vom Arsenik überhaupt nichts mehr zu erwarten. In solchen Fällen mag die von Haslund und Rille geübte Behandlung der Psoriasis mit hohen Dosen von Jodkali eintreten. Man beginnt mit 3—4 g Jodkali, steigt jeden Tag um 1 g, so daß man in kurzer Zeit auf 30 g täglich anlangt. Über nachteilige Folgen dieser Kur wurde bis jetzt nicht berichtet, und doch will es scheinen, daß der Effekt in keinem Verhältnisse zu der gewiß nicht gleichgiltigen Medikation steht, zumal auch diese Behandlung Rezidive nicht verhindert. Jedenfalls wird man in allen Fällen zuerst mit Arsenik beginnen. Das Gleiche gilt auch von der Darreichung der Thyrejodin-Tabletten. Man beginnt mit einer Tablette des germanischen oder englischen Präparates und steigt unter Kontrolle des Pulses bis auf fünf. In einer Versuchsreihe konnten wir uns zwar von der Wirkung des Präparates auf das Herz, aber nicht eindeutig von der auf die Psoriasis überzeugen. 2. Rein äußerlich behandeln wir jene Fälle von Psoriasis, wo nur wenig Effloreszenzen vorhanden sind, also z. B. nur Herde an der Kopfhaut, über dem Olekranon oder Patella sich finden. Man reserviert sich die innere Behandlung in solchen Fällen für die Zeit einer stärkeren Eruption. 3. Für die kombinierte Behandlung eignen sich dann alle Fälle, die nach Berücksichtigung obiger Indikationen und Kontraindikationen zurückbleiben. Hieher gehören somit alle schweren und mittelschweren, subakuten und chronischen Fälle. Bezüglich der Beurteilung des voraussichtlichen Heilungseffektes und der damit verknüpften Prognose überhaupt sei noch einmal an das bezüglich der Farbe und Alter der Effloreszenzen Gesagte erinnert. Während bei blasser Psoriasis jedes Mittel in der Kombination mit Bädern schöne Erfolge erzielt, sind in manchen akuten Fällen die Erfolge der medikamentösen Behandlung oft nicht besser als die jenes berühmt gewordenen Schweinefettes, welches Besniers alte Psoriatiker von der Klinik beanspruchten. Eine ehrenvolle Ausnahme macht davon das Chrysarobin. Ihm kann eine ausgesprochen kurative Wirkung bei der Anwendung gegen psoriatische Effloreszenzen nicht abgesprochen werden. Leider ist seine Anwendung in hohem Grade verklausuliert. Für die Chrysarobinbehandlung eignen sich am besten Fälle mit geringer Anzahl der Effloreszenzen, mit vereinzelten Plaques oder unter Voraussetzung der sorgfältigsten Pflege und Beobachtung, Fälle mit kleinen, nicht konfluierten Effloreszenzen, wie Psoriasis guttata und punctata. Kontraindiziert ist seine Anwendung im Gesicht, am Kopf, an der Halshaut und an den Händen wegen der sich sehr bald ausbildenden

Dermatitis mit nachfolgender Verfärbung der Haut; endlich ist das Mittel kontraindiciert bei großen psoriatischen Flächen wegen der Bildung einer spröden, leicht zu Rhagaden führenden Oberfläche. Der Anwendung geht, wie bei allen übrigen Mitteln, eine Entfernung der Schuppen voraus. Dieselbe erreicht man leicht durch Seifenwaschung, protrahierte Bäder mit Schmierseifenwaschung u. s. w. Erst bis die Effloreszenzen schuppenfrei sind, was nach ein bis drei Bädern erreicht ist, wird das Medikament aufgetragen. Wir verwenden gewöhnlich *Rp.:* Chrysarobini 2·0, Traumaticini 20·0, D. S. drei- bis viermal einzupinseln. Mittels eines Haarpinsels wird das tüchtig geschüttelte Medikament aufgetragen, und nimmt man als mittlere Anzahl der Einpinselungen drei bis vier an. Dem Patienten ist aufzutragen, bei eventueller Reizung sofort auszusetzen, da man schon nach ein- bis zweimaliger Anwendung schwere Dermatitis beobachtete. In solchen Fällen entfernt man das Chrysarobin sofort durch Abreibungen mit Oleum olivarun oder Unguentum simplex, worauf die Haut erst gewaschen werden darf. So lange Chrysarobin auf dem Körper sich befindet, sind Nässe, Waschen, Bäder, Schweiß, Mazeration zu vermeiden. Daraus ergibt sich die eingeschränkte Anwendung bei schwitzenden Personen in der heißen Jahreszeit. Nicht selten beobachtet man nach einem zweimaligen Turnus schon Heilung, in der Regel ist ein drei- bis viermaliger notwendig. Allerdings rötet sich bei längerer Behandlung die Haut und nimmt eine Bronzefarbe an, welche von Niederschlägen des Medikamentes in die Hornschichte herrührt. Wird diese Hornschichte abgestoßen, dann verliert sich auch die Pigmentation. Eine größere Anzahl von Effloreszenzen, z. B. bei Psoriasis guttata, erfordert natürlich, da jede einzelne eingepinselt wird, die entsprechende Mühe, und die Behandlung hat in solchen Fällen noch den Nachteil, daß viel Leibwäsche zu Grunde geht, da Chrysarobin dieselbe zuerst gelbbraun färbt und dann in ihrer Faser zerstört. Dieser Umstand und das schnelle Auftreten von Erythemen ist der Grund, warum das Chrysarobin als 10%ige Salbe von uns nur selten angewendet wird, obwohl auch hier unter Voraussetzung der notwendigen Aufmerksamkeit die guten und raschen Heilerfolge des Mittels zu Tage treten. Zur dunkelbraunen und violetten Verfärbung der Haut und Wäsche führt Anthrarobin, welches sich bei Psoriasis als zu langsam wirkend erweist. Etwas besser wirkt das von Krömayer eingeführte Chrysarobin-Triacetat-»Eurobin«, das in Form folgender Pasta aufgetragen wird, nicht so leicht Dermatitis verursacht und die Wäsche weniger angreift. *Rp.:* Eurobini 1·0, Zinci oxydati, Amyli puri

aa 10·0, Vaseline flavi, 20·0 D. S. täglich einzureiben. Mit Rücksicht auf die zahlreichen und unangenehmen Nebenwirkungen des Chrysarobins mußte die Einführung der Pyrogallussäure als neues Heilmittel gegen Psoriasis begrüßt werden. Dieses Heilmittel zeigt so recht, daß sich jeder Heileffekt aus zwei Faktoren zusammensetzt, von welchen der eine das Medikament, der zweite das Verhalten der Haut, resp. der Psoriasis gegen das Medikament ist. Die Erfahrung lehrt, daß sich in dieser Richtung die Psoriasisfälle in drei Gruppen einteilen lassen: 1. In solche, bei welchen das Medikament deutliche Heilwirkung zeigt und dieselbe sich auch bei halbseitiger, kontrollierender Behandlung experimentell erheben läßt. Freilich sind dies Fälle, bei welchen die Hyperämie der Effloreszenzen keine sehr lebhafte mehr ist, Erkrankungen bei Kindern, bei welchen das Medikament oft rasch wirkt, ohne zu reizen. Eine zweite Gruppe zeigt auf Pyrogallussalben-Behandlung keine besseren Erfolge als ceteris paribus auf indifferente Fette hin. Wir haben in einer Versuchsreihe Patienten halbseitig mit Pyrogallussalbe, halbseitig mit Fett behandelt und in manchen Fällen allerdings die sub 1 erwähnte rasche Besserung der medikamentös behandelten Hälfte, in anderen Fällen aber keinen Unterschied beider Körperhälften gesehen.

Auf eine dritte Gruppe von Kranken wirkt das Medikament intensiv giftig. Hält sich die Reizwirkung innerhalb gewisser Grenzen und verursacht das Medikament nur Rötung und Entzündung der Effloreszenzen, so tritt entsprechend dieser Reizung eine auffallend rasche Besserung und Heilung ein, ähnlich wie in den Fällen, wo das Medikament zu oft angewendet wurde. Besteht aber hochgradige Idiosynkrasie, so daß die geringste Menge des Medikamentes ein über den ganzen Körper sich ausbreitendes, toxisches Erythem mit allgemeinen Vergiftungserscheinungen, Fieber, Hämoglobinurie etc. bewirkt, so verbietet sich natürlich das Medikament von selbst. Diese Giftigkeit des Pyrogallus ist auch der Grund, warum nie zu große Flächen, vor allem aber niemals der ganze Körper zu gleicher Zeit behandelt werden soll und warum fortwährend dem Harn eine große Aufmerksamkeit zugewendet werden muß. Hier verrät sich gerade so wie beim Teer eine zu große Resorption durch die dunklere Farbe und durch eine einfache chemische Reaktion. Setzt man dem Harn Eisenchlorid zu, so erzeugt dasselbe, je nach der Menge des resorbierten Medikamentes, einen braunschwarzen bis schwarzgrünen Niederschlag, während sonst der Urin einen braungrauen Niederschlag gibt. Übrigens können Resorptionserscheinungen leicht ver-

mieden werden, wenn man folgende Behandlungsmethode wählt: man verschreibt: Acidi pyrogallici 4·0, Ung. spl. 40·0 und läßt die Salbe mittels eines festen Borstenpinsels auf die kranke Haut einreiben. Unter Kontrolle des Urins werden entweder nur die Extremitäten oder die Haut des Stammes behandelt. Die Salbe wird an vier folgenden Abenden eingerieben und mit Puder gedeckt, zwei Tage Pause, am siebenten Tage Reinungsbad mit Seifenwaschung. Wieder ist es unerläßlich, vorher sämtliche Schuppen durch Bäder zu entfernen. Tritt nach viermaliger Anwendung keine Reizung ein, so kann die Salbe fünf bis sechs Abende hintereinander eingerieben werden, oder es wird die Salbe drei Abende angewendet und am vierten Tag ein Bad gegeben. So werden in einem Turnus die Extremitäten, im anderen der Stamm behandelt. In schweren Fällen kann die Salbe auch bei Psoriasis der Kopfhaut angewendet werden, weil dann die unbedeutende Farbenveränderung nicht in Betracht kommt. Für gewöhnlich wird die Anwendung des Pyrogallus daselbst, im Gesicht und an den Händen aus diesem Grunde vermieden. Für diese drei Lokalisationen eignet sich die Präzipitatsalbe.

Rp.: Mercurii praecipitati albi 1·5, Ung. emollientis 30·0.

Die Salbe ist geruchlos und farblos und ihre Erfolge sind bedeutend besser, als gemeinhin angenommen wird. Wird die Salbe in geringer Menge fest in die Effloreszenzen eingerieben und z. B. Hand und Gesicht am nächsten Tag früh regelmäßig mit warmem Wasser und gewöhnlicher Seife gewaschen, so tritt nicht so selten in kurzer Zeit Besserung und Heilung der Psoriasis ein. Quecksilber-Vergiftungserscheinungen (Stomatitis) sieht man nur selten, Reizwirkung fast niemals auftreten. Die Salbe eignet sich auch für die Behandlung der Psoriasis am Penis.

An Wirksamkeit oft alle genannten Mittel übertreffend, ist der Teer ein Mittel, das leider ambulatorisch wegen seines Geruches nur selten verordnet werden kann. In der ambulatorisch durchführbaren Form, der Anwendung von Teerseifen, erweist sich das Medikament weniger als solches, als in der Kombination mit zahlreichen Bädern wirksam. Wir empfehlen diese Behandlung bei akuten Fällen, bei welchen zahlreiche Effloreszenzen vorhanden sind und bei welchen wir die Wirkung der eingeleiteten Arsenikkur abwarten wollen. Wie erwähnt, darf aber die intensive Bäderbehandlung keine Vermehrung der Effloreszenzen bewirken. Rückbildung der Psoriasis guttata, die man in dieser Weise ab und zu erzielt, ermuntert in ähnlichen Fällen wieder zu dieser Behandlung. Weiter noch außerhalb der Klinik durchführbar sind die sogenannten Teer-

bäder. Die Indikation derselben sind wieder zahlreiche verstreute, große, nicht zu stark hyperämische Herde, universelle Formen und akute Fälle von punktförmiger oder tropfenförmiger Psoriasis. Man verwendet zur Behandlung Buchenteer — Oleum fagi, oder Birkenteer — Oleum rusci, aus ganz verläßlicher Quelle, und zwar ohne Verdünnung mit Oleum olivarum. Der Körper wird, mit Ausschluß ganz gesunder Partien, mit Teeröl eingerieben, der Patient verbleibt hierauf eine halbe bis eine Stunde im warmen Wasserbad und wäscht sich am Schlusse des Bades mit Schmierseife ab, worauf zur Vermeidung von Spannung die ganze Haut mit Ung. simpl. eingerieben wird. Diese Prozedur wird jeden zweiten bis dritten Tag wiederholt und in sehr energischer Weise können dazwischen noch gewöhnliche Bäder verordnet werden. Der Erfolg ist in den erwähnten Fällen oft ausgezeichnet und die Methode einfacher, als die zwei folgenden Anwendungsweisen des Teers. Die eine derselben besteht in der täglichen Einpinselung der kranken Stellen mit Oleum fagi, wobei der Patient durch einige Stunden nachher in Kotzen gelegt wird und jeden vierten Tag ein Bad nimmt.

Die zweite besteht in Einreibungen oder Einpinselungen mit Unguentum sulfuratum Wilkinsonii durch vier bis fünf Tage täglich einmal, worauf wieder ein Bad gegeben wird. In gleicher Weise wird der Kopf mit Oleum rusci eingepinselt und mit einer Flanellhaube bedeckt. Diese Methode, oft bedeutend wirksamer als Pyrogallusbehandlung, ist exakt allerdings nur in Anstalten durchzuführen.

Endlich kann sich wegen Intoleranz gegen jedes Medikament die Notwendigkeit einer reinen Wasserbehandlung ergeben. Ich möchte auf reine Wasserwirkung die Erfolge zurückführen, die man unleugbar bei Gebrauch des Bades Leuk beobachtet, wo es den Kranken ermöglicht ist, stundenlange im lauwarmen Wasser zu verbleiben. In diesem Sinne kombinieren wir ja auch jede medikamentöse Behandlung mit Bädern und die Bäder mit Seifenwaschung. Die Seife entfernt auf dem Wege der Emulsion die Fette, bringt durch abgeschiedenes Kali oder Natron die Hornschichte zur Quellung, wobei das warme Wasser durch die Erweichung das Eindringen des Alkali unterstützt. In diesem Sinne wirkt natürlich Schmierseife, welche überschüssiges Kali enthält, viel wirksamer, doch schließt sich deren Gebrauch im Gesicht aus. Den gleichen Zweck wie Bäder verfolgen feuchtwarme Einwickelungen und eignen sich dieselben nicht bloß zur Erweichung und Mazeration der Schuppen, sondern wirken bei lebhaft roter, höher temperierter Haut gewiß auch entzündungswidrig.

In hohem Grade mazerierend, vielleicht wegen des Schwefelgehaltes nicht ohne Einfluß auf die Entzündung in der Kutis ist der Kautschuk. In Form der Handschuhe bei Psoriasis der Hände oder in Form billigerer Verbände mit Kautschukleinwand oder endlich als Kautschukgewand, welch letzteres, über Nacht angelegt, früh abgenommen wird, worauf die Haut gebadet und mit Unguentum simplex eingefettet wird. Die Kautschukgewänder eignen sich natürlich am besten für Psoriasis universalis.

Pityriasis lichenoides chronica (Juliusberg).

Diese äußerst seltene Erkrankung, von welcher bis jetzt gegen 15 Fälle publiziert wurden, ist deshalb ein scheinbar so polymorphes Exanthem, weil sich stets mehrere Stadien der primären Effloreszenz zu gleicher Zeit auf der Haut finden.

Die primäre Effloreszenz stellt eine hanfkorn- oder linsengroße, mäßig erhabene, runde Papel dar. Die Farbe derselben ist meist mattgelbrot, manchmal mehr orangefarbig oder gelbem Wachs nicht unähnlich. Letztere beiden Farbentöne rühren her von der der Effloreszenz aufsitzenden Hornschichte, welche die gleiche Farbe auch der nicht schuppenden Psoriasis-Effloreszenz gibt und für dickere, nicht von Luft durchsetzte Hornlager gleichmäßig charakteristisch ist (Schwiele, Klavus etc.). Bei zahlreichen Effloreszenzen in diesem Stadium kann Verwechslung mit Syphilis papulosa erfolgen.

Aber auch der Psoriasis guttata ist in diesem Stadium die Erkrankung nicht unähnlich, weil durch etwas energische Kratzeffekte sich die gesamte Hornschichte in Form eines Deckels abheben läßt und nach Abhebung der Hornschichte ein oder das andere Papillargefäß blutet. Oft gewahrt man nach vorsichtiger Ablösung dieser Hornschuppe stecknadelkopfgroße Dellen, die, wie die mikroskopische Untersuchung zeigt, durch Druck von Seite der Hornschichte und durch eine konsekutive Verschmächtigung des Rete Malpighi zu stande kommen. Hat die Effloreszenz hiemit ihre höchste Entwicklung erreicht, so bildet sie sich unter folgenden Erscheinungen zurück.

Während sie flacher wird, bleibt die gelblichbraune Hornschichte im Zentrum fest mit der Unterlage in Verbindung und nur an den Rändern tritt Luft zwischen die Hornzellen ein.

Dadurch wird der Rand weiß, während das Zentrum gelblichbraun bleibt. Die Schuppe selbst bekommt dadurch ein kleien- oder marienglasartiges Aussehen. Diese festhaftende Hornschichte übt nach weiterer Rückbildung der entzündlichen Erscheinungen

offenbar einen Druck auf den zentralen Anteil der Effloreszenzen aus, so daß derselbe unter das umgebende Niveau zu liegen kommt und das Symptom einer Atrophie entsteht. Man überzeugt sich aber durch Ablösung der Schuppe leicht, daß diese Depression nur durch Druck der Hornschichte entsteht und ähnlich zu erklären ist, wie die Depression im Zentrum von Impetigo contagiosa-Effloreszenzen, woselbst sie durch eingetrocknetes Serum hervorgerufen wird; eine Erscheinung, die man auch artifiziell durch Aufpinselung von dickem Celloidin auf die Haut erzeugen kann. Durch Eindringen von Luft wird die Schuppe von der Peripherie gegen das Zentrum zu immer mehr weiß und fällt ab.

Dieser Vorgang erfolgt meistens spontan, wahrscheinlich aber auch durch mechanische Insulte, Reibung durch Kleider, Frottieren, Kratzen, rascher und an mehreren Effloreszenzen zugleich, wodurch dann die meisten Effloreszenzen mit mehr weißen Schuppen bedeckt erscheinen und die Erkrankung psoriasisähnlich wird. Endlich kann die Pityriasis lichenoides chronica ganz entfernt an Ichthyosis dadurch erinnern, daß mehrere Effloreszenzen nebeneinander innerhalb der normalen Hautfelderung begrenzt sind. Dann liegt innerhalb der geradlinig begrenzten Felder eine an den Rändern bereits abgehobene, im Zentrum aber festsitzende Hornschuppe auf, wie wir dies bei Ichthyosis an den Streckseiten der Extremitäten zu sehen gewohnt sind.

Die Histologie der Erkrankung gibt eine vollkommen befriedigende Erklärung der klinischen Erscheinungen. Ich stimme nach meinen Präparaten in der Deutung der Bilder vollkommen mit Pinkus überein, dem wir die beste Beschreibung dieser Verhältnisse verdanken.

Die Pityriasis lichenoides chronica stellt einen Entzündungsprozeß der Kutis dar. Infolge dieses Entzündungsprozesses kommt es zu einem abnormen Verhornungsprozesse im Sinne einer echten Parakeratose. Von Zeit zu Zeit verdichtet sich die auf der Effloreszenz aufsitzende und aus einer mehrfachen Lage kernhaltiger Hornzellen bestehende Hornschichte zu einem skutulumartigen Körper, den Spiegler bei der Beschreibung des Ezema marginatum auch als Syncitium bezeichnet. Dieser Körper ist eine durch kernhaltige Hornzellen gebildete stärkere Verdickung der Hornschichte und enthält außer den Kernen der Hornzellen zahlreiche Leukozyten und Kernreste. Der ganze Körper färbt sich als Zeichen der bereits eingetretenen Verhornung intensiver mit Anilinfarben; an die basalen Zellen desselben grenzen direkt längliche Zellen des Rete mit horizontalen, langen Kernen, die sich intensiver als die übrigen

Retezellen mit Eosin färben und bei schwacher Färbung stärker lichtbrechende Kügelchen im Protoplasma erkennen lassen.

Entsprechend der Effloreszenz fehlen vollständig Keratohyalin enthaltende Zellen. Aus dem unmittelbaren Übergange des Rete Malpighi in die kernhaltige Hornschichte erklärt sich die festere Verbindung zwischen Hornschuppe und Epithel und aus diesem Festhalten der Schuppe resultieren die oben beschriebenen klinischen Erscheinungen.

Über die Ätiologie der Pityriasis lichenoides chronica kann heute nichts Bestimmtes ausgesagt werden. Die Untersuchung der Schuppen eines Falles ergab keinerlei Pilzelemente.

Das Alter der bisher beobachteten Patienten schwankte zwischen 13 bis 45 Jahren. Die Erkrankung lokalisiert sich ziemlich gleichmäßig am Stamme und an den Extremitäten, wobei weder die Streckseiten noch die Beugeseiten bevorzugt werden. Wie Juliusberg fand, ist das Gesicht und der Kopf immer frei. Von Bedeutung war in einem Falle die Lokalisation in der Hohlhand, weil die braunroten, im Zentrum eingesunkenen Effloreszenzen zur Diagnose Psoriasis palmaris und zu einer sechswöchentlichen Schmierkur führten. Nach Abfallen der Hornschichte dieser Effloreszenzen blieben scheinbare Defekte in derselben zurück. Wie frühere Beobachter, konstatierten auch wir das absolut negative Verhalten der Erkrankung gegen jedwede Therapie. Naphtholsalben, medikamentöse Seifenwaschungen, systematisch durchgeführte Schmierseifenkuren, Schwefelsalben, interne Darreichung von Arsenik etc. blieben ohne Wirkung. Doch schien sich die Erkrankung in einem Falle nach vierjährigem Bestande allmählich von selbst rückzubilden.

Zwei Fälle wurden, bevor sie in unsere Behandlung kamen, durch lange Zeit antiluetisch behandelt. Bei einem dritten Falle, einem Kollegen, wurde selbst von fachmännischer Seite Syphilis diagnostiziert.

Diese drei Kranken befanden sich eben in jenem Stadium, wo die meisten Effloreszenzen sich als braunrote, nicht schuppende Papeln darstellen und schuppende Stellen in den Hintergrund treten, wozu noch in dem einen Falle die Lokalisation in der Hohlhand kam. Die mehr dunkelbraunrote, düstere Farbe der Syphilispapel wird sich nur bei guter Empfindung für Farbennuancen von der mehr orangeroten Effloreszenz obiger Erkrankung unterscheiden lassen. Wichtiger erscheint schon die Ablösbarkeit der Hornschichte in Form eines Deckels und das Bluten der Papillargefäße, ein Symptom, das bei Lues nicht in dieser prompten Weise zu erzielen ist.

Ausschlaggebend wird aber erst sein die Polymorphie des Exanthems, das gleichzeitige Verkommen schuppender und nicht schuppender Effloreszenzen, das Fehlen aller übrigen luetischen Erscheinungen, sowie die monate- oder jahrelange Dauer der Erkrankung in immer gleicher Form. Im konkreten Falle wird man durch die Anamnese, durch das Fehlen anderer luetischer Symptome mißtrauisch gemacht, noch einmal zu dem bereits als Lues papulosa diagnostizierten Exanthem zurückkehren, und dann wird das Studium desselben Klarheit schaffen. Fast noch schwerer ist die Erkrankung von Psoriasis zu unterscheiden. Die blassere Farbe, das weniger deutliche Hervortreten der Effloreszenzen bei obiger Erkrankung gegenüber der lebhafter roten und schärfer markierten Psoriasis-Effloreszenz muß zuerst den Diagnostiker unsicher machen; dann wird eine genaue Beobachtung lehren, daß die Schuppen bei Psoriasis leichter ablösbar sind, daß die Papillargefäße bei Psoriasis leichter bluten, daß schon bei geringer Reibung über der Psoriasis-Effloreszenz weiße Schuppen auftreten; endlich wird man sich erinnern, daß ältere Psoriasis-Effloreszenzen auch in der Mitte eine weiße Schuppe zeigen und nicht eine gelbbraune, festhaftende Hornschichte. Ferner, daß bei der langen Dauer der Erkrankung manche Effloreszenzen der Psoriasis über die Tropfenform hinaus sich vergrößern mußten, obwohl es auch Psoriasisfälle gibt, die sich von der Psoriasis guttata-Form aus rückbilden können. Der Mangel der Effloreszenzen über dem Olekranon, Kopfe, Gesicht, Knie und Kreuzbeingegend wird ausschlaggebend für die Diagnose obiger Erkrankung sein. Während sich der Lichen ruber planus schon wegen der blauroten Farbe genügend von der Pityriasis lichenoides chronica unterscheidet, kann die Polymorphie eine Verwechslung mit Pityriasis rosea veranlassen. Ausschlaggebend muß hier für den ersten Eindruck die verschiedene Größe der Pityriasis rosea-Effloreszenzen sein, dann die zwischen kleinere eingestreuten, münzengroßen Flecke dieser Erkrankung, während die Effloreszenzen der Pityriasis lichenoides chronica nicht über Linsengröße hinausgehen. In ihrer Farbe sind sich beide Erkrankungen sehr ähnlich, dagegen ist die Randbegrenzung der Pityriasis lichenoides chronica-Effloreszenzen schärfer, rund, die der Pityriasis rosea mehr verschwommen, feinzackiger. Die Schuppe ist wegen der peripheren Ablösung bei beiden Erkrankungen nicht unähnlich. Nur ist bei Pityriasis rosea das Zentrum abgeheilt und leicht gelblich pigmentiert, bei Pityriasis lichenoides chronica das Zentrum aber noch von der gelben Hornschichte bedeckt.

Eczema seborrhoicum kann durch Studium der Effloreszenzen und durch das Fehlen der Erscheinungen auf dem Kopf ausgeschlossen werden. Subjektive Erscheinungen fehlen für gewöhnlich. In der letzten Zeit beobachteten wir einen Fall, bei welchem neben den beschriebenen Effloreszenzen breite, gelbbraune Flecke vorhanden waren, die einer gewaschenen Pityriasis rosea sehr ähnlich erscheinen, und einen zweiten Fall, wo handtellergroße, erythemartige Flecke, in der Farbe den typischen Effloreszenzen ähnlich, zeigten, daß die Symptomatologie dieser Erkrankung noch keineswegs vollständig erschöpft ist.

Pityriasis rubra (Hebra).

Nach Kaposi beginnt diese äußerst seltene Erkrankung mit roten, kleienförmig schuppenden, nicht infiltrierten Flecken in der Schenkelfalte, Achselhöhle und Kniekehle. Diese Flecken fließen nach Angabe der Patienten auseinander, so daß in einigen Monaten die ganze Haut gleichmäßig gerötet ist. Niemals gehen den später zu beschreibenden Veränderungen umschriebene Effloreszenzen, wie Bläschen, Knötchen etc., voraus. Ist die Krankheit vollständig ausgebildet, so erscheint die gesamte Haut lebhaft rot, an den unteren Extremitäten lividrot, wobei die Epidermis in feinen und dünnen Schüppchen und Schuppenlamellen abschilfert, ohne daß es aber zu besonderen Schuppenauflagerungen oder zum Nässen kommt. Die Temperatur der Haut ist etwas erhöht, die Rotfärbung blaßt auf Fingerdruck mit Hinterlassung einer gelblichen Farbe ab. Gewöhnlich ist die rote Farbe im Gesicht etwas blässer als an der übrigen Haut, während die Schuppung auch hier deutlich ausgesprochen ist. Wegen stärkerer Hyperämie bei fehlender, normaler Hornschichte und der dadurch bedingten größeren Wärmeabgabe fröstelt der Patient. Die Erkrankung, für die wir bis jetzt eine Ursache nicht kennen, zeigt einen äußerst chronischen Verlauf, der niemals Besserung, sondern stets Steigerung der Erscheinungen bedeutet. Zuerst gesellt sich zu der Rötung, welche Monate und Jahre hindurch ohne besonderes Infiltrat besteht, stellenweise Verdickung der Haut, bedingt teils durch Ödem, teils durch jetzt auftretende Schuppenauflagerung. Von diesen Stellen aus, aber auch von den anderen Punkten, welche keine Schwellung gezeigt haben, beginnt nun die zweite Phase der Erkrankung, die Atrophie. Die lebhaft rote Haut wird düster rot, leicht cyanotisch, in ihrer Substanz ärmer, beginnt zu schrumpfen, so daß sie scheinbar zu eng wird; damit hängen einige Symptome zusammen: Die Kranken können den Mund nur unvollständig

öffnen; die unteren Lider zeigen Ektropium; die Finger werden in gekrümmter Stellung gehalten; die Haut über den Streckseiten des Knie- und Ellenbogengelenkes wird glatt, glänzend, straff an die Knochen angezogen; über dem Unterschenkel liegt die atlasglänzende Haut am Knochen gespannt auf; die Haut über der Fußsohle ist stark verdickt, das Gehen dadurch erschwert, die Kopfhaare werden dünn, fallen aus, die Fingernägel gläsern, brüchig; das subkutane Fett ist größtenteils geschwunden; die Muskulatur wird schwächer, der Kranke kommt in seinem Gesamtzustande stark herab und wird marantisch. Über den meistgespannten Stellen, so über dem Unterschenkel, über den Streckseiten der Gelenke, wird die Epidermis eingerissen oder auf größere Strecken abgehoben, wodurch wunde Flächen sich bilden. Aus dem gleichen Grunde kann Nekrose der Haut entstehen. Der schließliche Ausgang der Erkrankung ist Exitus letalis, wenn derselbe auch oft erst nach Jahren eintritt. Die Prognose der Erkrankung ist somit eine vollkommen ungünstige. Über die Ursache der Erkrankung ist nichts bekannt. Jadassohn sah in einem Falle die Hauterkrankung sich kombinieren mit tuberkulöser Lymphadenitis. Auch sonst ergaben die Sektionen häufig tuberkulöse Erkrankungen innerer Organe (Lunge, Darm, Kleinhirn). Die Histologie zeigt zunächst entzündliche Veränderungen, vorwiegend des Papillarkörpers, an welche sich Atrophie des Papillarkörpers und Veränderungen des Bindegewebes anschließen, die sonst bei seniler Haut angetroffen werden. Wäre jetzt das Überwiegen der elastischen Fasern über die kollagenen typisch, so wäre dieser Umstand eine gute Erklärung für das Zukurzwerden der Haut, allerdings müßte die Atrophie auch die Cutis propria befallen. Indem dies bei der universellen, idiopathischen Hautatrophie (Neumanns Fall) zunächst nicht eintritt, ergeben sich daraus Differenzen, welche die schwierige Differentialdiagnose dieser beiden Erkrankungen ermöglichen. Bei der Hautatrophie erscheint die Haut gefältelt, zigarettenpapierähnlich zerknittert, weil ein atrophischer Papillarkörper auf einer relativ intakten Cutis propria aufliegt. Bei Pityriasis rubra atrophisieren aber Papillarkörper und Cutis propria, so daß die Haut als Ganzes zu kurz wird und glänzend gespannt erscheint. Nächst schwierig ist, so lange Atrophie noch nicht vorhanden ist, die Differentialdiagnose der Pityriasis rubra gegenüber jenen universellen Erythemen, die wir als autotoxische beschrieben haben, und zwar weniger gegenüber der mehr exsudativen Form mit ihren feuchten, breiten Schuppenlamellen, als gegenüber dem scarlatiniformen, kleienförmig schuppenden Erythem Besniers. Hier kann nur die

Anamnese, welche ein öfteres Rezidivieren ergibt, der weitere Verlauf, welcher nicht eine Zunahme der Rötung, sondern ein Abblassen der Haut zeigt, und der Mangel an Atrophie Aufschluß geben. Die Erythrodermien, die wir bei der Leukämie der Haut erwähnen werden, unterscheiden sich leichter von der Erkrankung durch die teigigweiche Infiltration der Haut, durch die kupferrote Farbe, durch den Mangel an Schuppung und durch die auffallend starke Schweißsekretion. Bereitet der Versuch, die Pityriasis rubra als selbständige Erkrankung im Sinne Hebras schärfer zu umgrenzen, sie von den obigen Erkrankungen loszulösen, mit Rücksicht auf unsere mangelhaften ätiologischen Kenntnisse, sachliche Schwierigkeiten, so ist die Differentialdiagnose der Erkrankung gegenüber dem Ekzem, dem Lichen ruber acuminatus u. s. w. nur mit technischen Schwierigkeiten verknüpft. Vorhandenes Nässen dient als grober Anhaltspunkt für Ekzem, follikuläre Knötchen für Lichen ruber acuminatus, intensive, reichliche, weiße, leicht ablösbare Schuppen für Psoriasis. Die exakte Diagnose der Erkrankung wird aber in allen Fällen die Summe zahlreicher Ewägungen sein. Die Therapie ist eine rein symptomatische, besteht in Bädern, Verwendung indifferenter Fette, eventueller Massage der Haut.

Lichen.

Unter „Lichen" fassen wir nach einer alten klinischen Ausdrucksweise mehrere, ihrem Wesen nach durchaus verschiedene Erkrankungen zusammen, die sich im Beginn und Verlauf durch den knötchenförmigen Charakter der Effloreszenzen kennzeichnen.

Lichen ruber planus (Neumann).

Die Effloreszenzen sind derbe, wachsartig glänzende, an der Oberfläche abgeflachte Knötchen. Sie besitzen eine bläulichrote, fast violette Farbe, die nur bei frischen Effloreszenzen etwas mehr hellrot, sonst aber sämtlichen Effloreszenzen und allen Fällen gemeinsam ist, somit strenge zum Bilde der Erkrankung gehört Die bläulichrote Farbe rührt möglicherweise davon her, daß das entzündliche Rot, von den ausgedehnten Papillargefäßen stammend, durch eine vermehrte, sehr feste Hornschichte hindurchtritt. Durch diese nicht schuppende, glasurartige Hornschichte bekommt das Knötchen auch eine opaleszierende Oberfläche, die namentlich bei seitlicher Betrachtung und kleinen Effloreszenzen einen deutlich wachsartigen Glanz aufweist. An den rückgebildeten, zentralen Partien tritt an die Stelle dieser Farbe ein sepiabrauner, selten mehr gelblicher Farbenton. Die Oberfläche der Effloreszenzen ist entweder vollständig glatt, oder das Zentrum zeigt eine stecknadelkopf-

große Delle. Die Effloreszenz des Lichen ruber planus ist gewöhnlich geradlinig begrenzt, das Knötchen liegt innerhalb der normalen Hautfelderung und wird häufig von den Hautfurchen begrenzt. So entstehen polygonale, vier- bis fünfeckige oder auch dreieckige Schildchen und diese Schildchen besitzen nicht selten nach einer oder nach zwei Seiten hin einen spitzwinkeligen, zackenartigen Fortsatz, ein Charakteristikon des Lichen ruber planus. Die einzelne Effloreszenz ist stecknadelkopf- bis linsengroß. — Konfluieren einzelne Effloreszenzen, so bleibt die geradlinige Begrenzung des einzelnen Knötchens am Rand erhalten, und es kommen Herde zu stande, die dann von einer vielfach gebrochenen Linie begrenzt

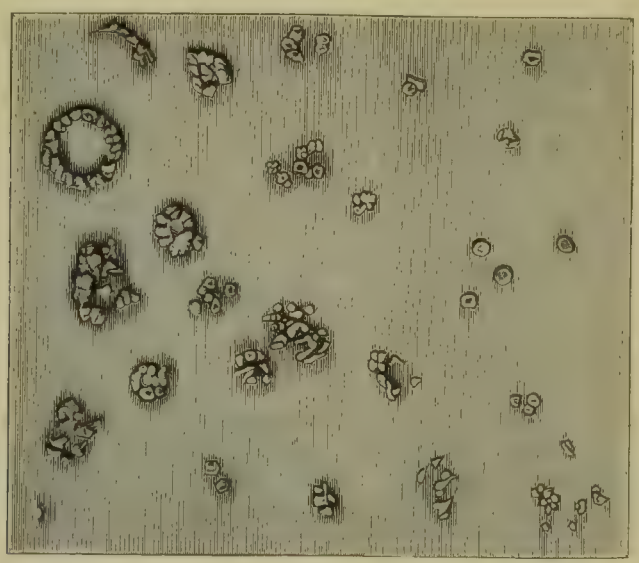

sind; aber auch innerhalb des Herdes erfolgt nicht so wie bei Psoriasis ein vollständiges Auslöschen der ineinander fließenden Effloreszenzen, sondern, indem die Individualität der einzelnen Effloreszenz zum Teil erhalten bleibt, bekommt der Herd eine terrassenartig abgestufte Oberfläche. Sehr häufig sind solche konfluierte Herde auch rund begrenzt, wobei aber der Rand noch deutlich die einzelnen polygonalen Anteile erkennen läßt; bildet sich jetzt das Zentrum mit Hinterlassung von braunen Pigmentationen zurück, so resultiert der für Lichen ruber planus charakteristische Ring, der an der Scrotalhaut, am Penis so häufig ist. In großen Herden zeigt gewöhnlich ein Teil Rückbildung, der andere frische Krankheitserscheinungen. Die Rückbildung erfolgt z. B. am Unterschenkel nur äußerst langsam, und man sieht in solchen Fällen über eine dunkelblaurote Fläche ein graues Epithelnetz ausgebreitet. Bei langem Bestande der Plaques am Unterschenkel

tritt dann noch eine Erscheinung auf: die Oberfläche wird grobporös, von Grübchen und entsprechenden Erhöhungen durchsetzt, über welche sich eine festhaftende, warzenartige, schmutzig graugrüne Hornschichte legt, wodurch eine Spielart des Lichen ruber planus, die als Lichen ruber verrucosus beschrieben wird, entsteht. An den Unterschenkeln zeigt das Zentrum einzelner oder konfluierter Ringformen Zeichen scheinbarer oder wirklicher Atrophie. Auch diese als atrophisch beschriebene Form ist nur eine Varietät des Lichen ruber planus.

Der Lichen ruber planus lokalisiert sich mit Vorliebe an den Beugeseiten der Vorderarme, wobei am Handgelenk gewöhnlich die deutlichsten Effloreszenzen gefunden werden; ferner an der Haut des Scrotums und des Penis, wo deutliche Ringe, und an der Glans penis, wo Effloreszenzen in der reinsten und typischen Form auftreten; an den Streckseiten der Unterschenkel. Um das Sprunggelenk herum bildet die Erkrankung meist größere Plaques oder mehrfache Ringe. Nicht so selten sieht man den Lichen ruber planus in der Hohlhand, und zwar entweder in konfluierten Herden, deren bläulichrote Farbe durch eine dicke, gelbe Hornschichte zum Teil kachiert ist, deren Randbegrenzung aber die richtige Diagnose ermöglicht, oder in Form solitärer Effloreszenzen, bei welchen ebenfalls die Hornschichte verdickt ist, grobporös erscheint, und die Stellen dadurch an Clavi syphilitici erinnern. Bei Effloreszenzen am Lippenrot tritt wieder die bläulichrote Farbe sehr deutlich hervor, wobei die Oberfläche das opaleszierende Epithelnetz zeigt. In der Mundhöhle lokalisiert sich die Erkrankung am häufigsten an der Wangenschleimhaut, in vom Mundwinkel nach rückwärts sich verbreiternden Herden, in welchen die entzündliche Farbe vollkommen durch das weiß verdickte Epithel verdeckt ist. So besitzen die Herde Ähnlichkeit mit einer weißen Feder. Auf der Zunge bildet die Erkrankung ein weißgraues Netz, das die tieferen Furchen der Zunge ausfüllt. Selten sieht man an der Schleimhaut deutliche solitäre Effloreszenzen als weiße polygonale Epithelperlen oder kleine deutliche weiße Ringe. Das Gesicht bleibt gewöhnlich vollkommen frei, und nur ein einziges Mal sahen wir in den letzten Jahren Lichen ruber planus der behaarten Kopfhaut. Ähnlich wie an der Mundschleimhaut hat man Lichen ruber planus auch an der Afterschleimhaut beobachtet. In Bezug auf die Anzahl der Effloreszenzen gibt es Fälle, wo jahrelang nur wenig Herde bestehen; sie bilden den Gegensatz zu dichten Eruptionen auf der Stamm- und Extremitätenhaut, in welch letzteren Fällen durch Konfluenz die ganze

seitliche Bauchgegend, die Kreuzbeinregion, die Streckseiten der Oberschenkel und Arme eine bläulichrote Fläche darstellen, und dann auch etwas schuppen, ein Symptom, das sonst bei Lichen ruber planus fehlt. In diesen schweren Fällen besitzt die Haut auch die Eigentümlichkeit, auf mechanische Reize hin mit Lichen-Effloreszenzen zu antworten; lange, streifenförmige Kratzeffekte oder stärkere hyperämische Hautpartien besetzen sich mit typischen Lichen-Effloreszenzen. In diesen Fällen, sehr selten bei geringer Effloreszenzenzahl leidet der Patient manchmal an intensivem Jucken. Interessant ist, daß vor größeren Ausbrüchen ab und zu Allgemeinsymptome: leichtes Fieber, Unbehagen, nervöse Sensationen auftreten können. Sowohl einzelne Effloreszenzen wie auch ausgebreitete Formen können sich, wenn auch erst nach Monaten, spontan zurückbilden. Die Erkrankung tritt zwischen dem 20. und 50. Jahre, bei Männern etwas häufiger als bei Frauen auf. Unter Arsenikbehandlung sahen wir wiederholt sämtliche Knötchen lebhaft rot ödematös werden und Bläschenbildung zeigen, Erscheinungen, die als medikamentös erzeugte gedeutet werden mußten.

Anatomie. Die Effloreszenz ist ein Entzündungsprozeß in der Gefäßhaut, der mit Erweiterung der Blut- und Lymphgefäße, geringer Zellinfiltration längs der Gefäße beginnt und bald zu einem dichten gegen die Cutis propria scharf abgesetzten zelligen Infiltrat führt. Als eine Folge dieser Entzündung treten Veränderungen im Epithel auf, die anfangs als Ödem zu deuten bald zu einer Verdickung der Körnerschichte auf Kosten der Stachelzellen führen. Die Verdickung der Körnerschichte erreicht den höchsten Grad in der Mitte, woselbst sie bis zur Kutisgrenze reicht (Jarisch). Zugleich mit der Verbreiterung der Körnerschichte erfolgt auch eine Verdickung der Hornschichte. Parallel damit tritt eine Verschmächtigung der Retezapfen und eventuell vollständige Atrophie des Papillarkörpers auf. Die Delle ist somit nach Jarisch am besten durch das Zugrundegehen der Stachelzellen und durch Proliferation der Körnerschichte zu erklären. Die von vielen Autoren beschriebene Lückenbildung zwischen Epidermis und Kutis sahen wir in zwei Fällen; daselbst war sie aber Folge der Arsendermatitis. Bei verrukösen Formen findet sich vor allem eine Wucherung der Stachelschichte und Hyperkeratose. Über die Ätiologie der Erkrankung weiß man bis jetzt nichts Bestimmtes. Die dem Ausbruche vorausgehenden Allgemeinerscheinungen lassen vielleicht toxische Ursachen vermuten, doch fehlt bis jetzt dafür jeder Anhaltspunkt.

Diagnose. Man soll es sich zur strengen Regel machen, Lichen ruber planus nur dann zu diagnostizieren, wenn man eine vollständige typische Effloreszenz mit den oben beschriebenen Eigenschaften gefunden hat. Dadurch ist man im stande, Lichen planus-ähnliche Knötchen, die sich nicht so selten bei Lichen simplex, bei chronischem und akutem Ekzem und insbesondere bei den sogenannten „strichförmigen Erkrankungen" Lichen striatus finden, auszuschließen. Erleichtert wird die Diagnose meist durch Effloreszenzen am Handgelenk, am Scrotum und Penis, aber auch die Diagnose der Schleimhauterkrankung bereitet keine besonderen Schwierigkeiten, wenn man sich an die netzförmigen, federartigen Zeichnungen der Epithelverdickungen hält.

Therapie. Die spezifische Therapie gegen Lichen ruber planus ist die Arsenikkur, bezüglich welcher alles bei Psoriasis Erwähnte gilt. Indiziert erscheint dieselbe allerdings nur bei größerer Effloreszenzenzahl. Bei vereinzelten Effloreszenzen kann der Patient auf das Ungefährliche des Zustandes und auf die spontane Rückbildungsfähigkeit aufmerksam gemacht werden, eventuell kann durch komprimierende Pflaster oder durch folgende Salbe eine raschere Resorption angestrebt werden.

Rp.: Flores sulfuris, Resorcini, Spiriti saponati kalini aa 1·0, Ung. simpl. 30·0 S. Salbe.

Gegen verruköse Herde ist die Arsenikbehandlung meist unwirksam und müssen dieselben lokal mit Ätzungen durch Kali, mit Exkochleationen mittels scharfen Löffels und mit Pflasterverbänden behandelt werden. Lichen ruber planus der Hohlhand erfordert Mazeration der dicken Hornschichte unter feuchtem Verbande, Gummihandschuhen, eventuell unter Pflasterverbänden. Auch gegen die Schleimhaut-Effloreszenz ist Arsenik wirkungslos, und selbst 50%ige Lapislösung vermag keinerlei bessernde Wirkung auszuüben.

Lichen ruber acuminatus (Kaposi), **Pityriasis rubra pilaris** (Besnier)

zeigt als primäre Effloreszenz ein entzündliches, follikuläres Knötchen von bräunlichroter Farbe mit deutlicher parakeratotischer Schuppung. Die hirsekorngroßen Knötchen sind konisch, spitz, kegelartig, ziemlich derb, so daß die darüber gleitende Hand das Gefühl einer reibeisenartigen Fläche hat, was hauptsächlich durch die anfangs mehr festhaftende, der Spitze des Kegels aufsitzende Hornschichte bedingt ist. Wird diese Hornschuppe älter, so wird sie lockerer, weiß, auch

breiter, wobei aber immer noch unter ihr das bräunlichrote Knötchen vorhanden ist, was nach Entfernung der Schuppe leicht zu konstatieren ist. Die Knötchen stehen anfangs meist solitär, rücken später dichter zusammen, d. h., zwischen den ursprünglich weit auseinander gelegenen Effloreszenzen erkranken in gleicher Weise die dazwischen gelegenen Follikel, so daß bei stärkerer Schuppung an der Oberfläche scheinbar einheitliche, breite Effloreszenzen zu stande kommen; aber auch in diesen kann noch jedes Knötchen seine Selbständigkeit besitzen und nach Entfernung der Schuppe als solches zum Vorschein kommen. Endlich ist noch die dritte Möglichkeit gegeben, daß die zwischen den dicht gedrängten



Knötchen gelegene Haut ebenfalls entzündliche Veränderungen aufweist, bräunlichrot wird und schuppt. Dies tritt außer in umschriebenen, kreuzergroßen Plaques dann relativ häufig ein, wenn die Erkrankung universell wird; jetzt treten auf der ganzen Fläche die Follikel nicht mehr deutlich hervor, die gesamte Haut ist bräunlichrot, von kleinen, weißen, ziemlich festhaftenden Schüppchen bedeckt, nach deren Entfernung die Haut satinartig glänzend aussieht oder mehr gelblichrot schilfernd, von roten, rhagadiformen Linien durchzogen erscheint.

Aus Abweichungen in der Form, der Lokalisation, der Anordnung der Effloreszenzen resultieren vorwiegend zwei klinische Bilder, zwischen welchen sich wieder Zwischenformen finden, regionär lokalisierte und disseminierte Formen. Bei der regionär lokalisierten Form findet man beide Hohlhände befallen. Dieselben sind mit dicken, kompakten, gelben, tylotischen

Hornmassen bedeckt, weshalb Hände und Finger in halber Beugestellung gehalten werden, an den Gelenkslinien blutige Rhagaden oder Schuppenauflockerung zeigen, wobei sich aber das ganze Erkrankungsgebiet an den Rändern der Hand und gegen das Handgelenk zu scharf mit einem rötlichbraunen Rand begrenzt oder sich in kleine, glänzende, spitze, aber abgeflachte Knötchen auflöst. Einzelne derselben reichen bis zum Olekranon hinauf, woselbst die Knötchen, von derber Form, wieder zu einer dichten, schuppenden Gruppe zusammentreten. Dann findet man wieder Knötchen über beiden Sitzknorren, über der Patella, über der gemeinsamen Strecksehne, an der Dorsalfläche des Sprunggelenkes und in der Planta pedis, wo sich dieselben Erscheinungen wie in der Hohlhand, nur mit mächtigerer Hornschichte wiederholen. So scheint diese Form des Lichen ruber acuminatus vor allem jene Stellen zu befallen, welche einem wiederholten Druck ausgesetzt sind; doch finden sich in solchen Fällen auch Knötchen im Gesicht, an der Wange, in der Nasolabialfurche, hinter der Ohrmuschel, über der seitlichen Halsgegend und über der Vertebra prominens.

Ein Fall unserer Beobachtung zeigte neben den beschriebenen Lokalisationen diffuse, zart rote, schuppende Herde um die Mundspalte und um die Augenlider herum; in einem anderen Falle waren große, schilfernde Herde der Brust- und Bauchhaut von randständigen Knötchen begrenzt, und in einem dritten Falle war die Oberfläche der derben, harten Knötchen schwarz — eine Farbe, die zum Teile durch Schmutz, mehr aber durch die Verfärbung der liegengebliebenen Hornzellen zu erklären war.

Bei den disseminierten Formen ist die Haut des Stammes und die der Extremitäten dicht mit Knötchen besetzt; dieselben sind entweder gleichmäßig angeordnet oder sie sind derartig gruppiert, daß sie kreuzergroße Stellen normaler Haut frei lassen, wodurch die Zeichnung eines grobmaschigen Netzes entsteht. Da diese Zeichnung in der Regel durch auflagernde Schuppen verdeckt ist, sieht man erst nach Entfernung derselben, daß sich das ganze Bild aus den kleinen, follikulären Effloreszenzen zusammensetzt. Weiters kann, wie bereits erwähnt, die Haut aber auch gleichmäßig infiltriert erscheinen, an abgeheilten Stellen dunkel pigmentiert sein, wobei aber immer noch der follikuläre Charakter der Erkrankung gewahrt bleibt oder endlich auch dieses Symptom verloren geht.

Indem wir so lokalisierte und disseminierte Formen aus den gleichen Effloreszenzen hervorgehen sehen, Zwischenformen insoferne vorhanden sind, als neben gleichmäßig schuppenden Plaques

Knötchengruppen an stark gedrückten Stellen sich finden, können durch die Bezeichnung Lichen ruber acuminatus (regionär lokalisierte Formen) und Pityriasis rubra pilaris (disseminierte Form) zwar als zwei klinische Varianten, aber nicht als zwei ihrem Wesen nach verschiedene Erkrankungen bezeichnet werden, welche Ansicht auch heute von den meisten Autoren geteilt wird. Gegen diese Ansicht kann auch nicht sprechen, daß ab und zu die Krankheit eine sehr schwere wird, wenn die gesamte Körperoberfläche befallen ist. In solchen Fällen zeigt der Kranke folgenden Zustand: Die Haare sind schütter, trocken bestäubt, das Gesicht gleichmäßig braunrot und nach den Spaltrichtungen mit dünnen blättrigen Schuppenlamellen bedeckt, Augenlider ektropioniert, die Extremitäten infolge der Spannung in Ruhestellung gehalten, die Haut über und über mit weißen, relativ festhaftenden Schüppchen bedeckt, an den Gelenkslinien von Rhagaden durchzogen, Hand- und Fußteller mit hornartigen Auflagerungen überzogen, die Nägel durch bröckelige Massen emporgehoben, trübe, brüchig; der Kranke fröstelt und kommt in der Ernährung stark herunter; gebadet, zeigt er die bereits beschriebene gleichmäßig rote Haut. Findet sich in solchen Fällen keine normale Hautstelle, gegen welche sich die Erkrankung mit obigen Primäreffloreszenzen begrenzt, so ist der Zustand sehr schwer zu diagnostizieren. In der Mundhöhle sahen wir bis jetzt niemals Effloreszenzen auftreten, doch beschreiben andere Autoren solche in Form von Knötchen und weißen Plaques. Lichen ruber planus und Lichen ruber acuminatus sind zwei klinisch verschiedene, wohl auseinander zu haltende Erkrankungen. Dies geht hervor aus der bläulichroten Farbe, der polygonalen Begrenzung, der mangelnden Schuppung und der Lokalisation der Effloreszenzen des Lichen ruber planus, welchen gegenüber die Effloreszenzen des Lichen ruber acuminatus braunrot, kegelartig, schuppend, follikulär sind. Hiezu ist weiter folgendes zu bemerken: Bei Lichen ruber acuminatus, z. B. am Handrücken oder an der Dorsalfläche der Finger, ist ab und zu das um ein zentrales, follikuläres Knötchen gelagerte Hautfeld mehr eleviert, blaurot, wodurch planusartige Effloreszenzen entstehen können. Andererseits können die Effloreszenzen des Lichen ruber acuminatus nicht vollkommen kegelartig, sondern etwas breiter und an der Oberfläche plan abgestutzt und etwas mehr glänzend sein. Letztere Fälle können leicht als Kombination beider Erkrankungen gedeutet werden, wenn man nicht die braunrote Farbe und die Tendenz zur Schuppenbildung berücksichtigt Dem gegenüber muß konstatiert werden, daß in seltenen Fällen sich echte Kombination beider Erkrankungen

findet. Solche Fälle beschreiben Hebra, Kaposi, Neumann, Jarisch und andere. Ich sah in einem Falle nach Abheilung des Lichen ruber planus unter Arsenik deutlich akuminierte Knötchen, typisch in Form und Aussehen, solitär und in Gruppen über der Vertebra prominens und an der übrigen Halshaut auftreten.

Die Anatomie zeigt, konform den klinischen Symptomen, entsprechend dem Follikel in der Ausdehnung von 10 bis 20 Papillen, eine Entzündung der Gefäßhaut mit Ausdehnung der Gefäße, geringem Ödem und dichtem, kleinzelligem Infiltrat. Als Folge dieser Entzündung tritt Parakeratose auf, und zwar zunächst über dem Follikel selbst, dann aber auch um die Drüsenausführungsgänge herum und endlich ohne Beziehung zu beiden Gebilden an der dazwischen gelegenen Haut, die sich mit kernhaltigen Schuppen bedeckt. Die Ätiologie der Erkrankung ist vollkommen unbekannt; weder für die Annahme einer infektiösen, neuropathischen oder toxischen Natur des Leidens liegen bis jetzt genügende Anhaltspunkte vor. Der Verlauf ist äußerst chronisch. Es treten zu lange bestehenden Knötchen nur langsam und wenig Effloreszenzen hinzu oder es kommen neue Effloreszenzen in raschen Schüben zu den alten, so daß immer mehr Haut erkrankt und die Erkrankung universell wird. Auf diese universellen Fälle bezieht sich Hebras schlechte Prognose der Erkrankung, weil hier Wärme- und Eiweißverlust zu Marasmus und eventuell zum Exitus letalis führen kann.

Diagnose. Die bei der Seltenheit des Leidens meist schwierige Differentialdiagnose setzt eine genaue Kenntnis ähnlicher Affektionen voraus und erfordert eine Untersuchung des ganzen Kranken. In dieser Richtung werden Conjunctivitis eczematosa, Lymphdrüsenschwellung am Halse, matsche Abzesse eher für Lichen scrophulosorum; Blässe, Kopfschmerzen, Iritis, universelle Lymphdrüsenschwellung, Narbe am Penis und Anamnese für Lichen syphiliticus einnehmen. Die Untersuchung der Haut zeigt dann die Knötchen des Lichen scrophulosorum, in ihrer Farbe düsterer, weniger hart, mehr schlapp, viel weniger schuppend und nicht in so deutlich ringförmigen Gruppen. Bei Lichen syphiliticus treten neben solitären Knötchen meist 10 bis 20 zu einer nicht sehr dichten Gruppe zusammen. Die Knötchen zeigen zwar auch Schuppung, aber nicht so deutlich und nicht so rasch wie bei Lichen ruber acuminatus und ihre Farbe ist dünkler, weniger rot. Wichtig für die Diagnose ist natürlich das Vorhandensein einer glänzenden, lentikulären Papel, die Erscheinungen am Genitale und in der Mundhöhle. Eczema papulatum kann bei ichthyotischer Haut ähn-

liche Efflorescenzen erzeugen. Dieselben zeigen aber nicht alle dieselbe Beschaffenheit, sind lebhafter rot, ungleich groß, kleiner und größer, vergänglicher, und endlich können sich daneben andere Formen des Ekzems finden. Die Diagnose universeller Formen wurde bei Psoriasis erörtert.

Therapie. Die spezifische Therapie des Lichen ruber acuminatus ist die Arsenikkur. Leider macht man die Beobachtung, daß sich manche disseminierte Formen gegen Arsenik in jeder Form refraktär verhalten. Vielleicht gelingt es, von diesem Punkte aus eine Unterscheidung der Fälle, welche derzeit aus den klinischen Symptomen nicht möglich ist, vorzunehmen. Bei einem solchen Kranken wurden, nachdem sich Organpräparate aller Art, Jodkali, Arsenik u. s. w. wirkungslos erwiesen hatten, täglich Bäder mit nachträglicher Douche, wie ich glaube, nicht ganz ohne Erfolg angewendet. Die äußere Behandlung ist eine rein symptomatische. Wir haben selten durch äußere Behandlung allein bleibende Beeinflussung der Krankheitsprodukte beobachtet, es sei denn, daß man umschriebene Herde mit Lauge verätzt, abkratzt oder auf dem Wege artifizieller Entzündungen verkleinert.

Lichen simplex chronicus (Vidal).

In pathogenetischer Beziehung noch vielfach diskutiert, ist der Lichen simplex chronicus als eine selbständige Erkrankung zu betrachten, deren primäre Efflorescenz ein wenig scharf begrenztes Knötchen ist. Die Farbe desselben ist nicht immer gleich; am häufigsten ist dasselbe schmutzig-gelblichweiß, manchmal blaßrötlich, nach Brocq von der Farbe des Milchkaffees. Die Oberfläche ist bei frischen Knötchen glatt, wegen Spannung der Epidermis glänzend, so daß die Efflorescenz Ähnlichkeit mit kleinen, persistierenden papulösen Urticariaquaddeln hat. Akutere Entzündungserscheinungen drücken sich in der Farbe nicht aus, denn das Knötchen wird höchstens blaßrötlich. Wird die Efflorescenz älter, so verliert die Oberfläche ihren Glanz, weil die Hornschichte dicker wird, dadurch wird die Efflorescenz auch schmutziggelb, endlich kann bei besonderer Disposition der Haut die Hornschichte sehr mächtig werden, warzenartig-gestichelt erscheinen oder kreidenartig schilfernd aussehen. Die größten Knötchen sind linsen-, die kleinsten hanfkorngroß. Bei längerem Bestande steigen die Knötchen scheinbar von der Tiefe mehr zur Oberfläche empor, prominieren stärker, sind schärfer und auch manchmal polygonal begrenzt. Werden solche Knötchen durch Kratzen stärker hyperämisch, so ist eine Verwechslung mit Lichen ruber planus

dann naheliegend, wenn sie durch Hautfurchen geradlinig oder polygonal begrenzt sind. In der Regel rücken die einzelnen Effloreszenzen zu umschriebenen Plaques zusammen, zeigen aber auch in akuteren Fällen disseminierte und generalisierte Anordnung.

Im ersten Falle verschwinden bei stärkerem Aneinanderrücken die Grenzen der einzelnen Knötchen, wodurch die Hautstelle verdickt, von tiefen Furchen durchzogen, quadrilliert und gewöhnlich auch stärker pigmentiert erscheint. Gegen den Rand zu löst sich die verdickte Hautpartie in die oben beschriebenen, einzelnen Knötchen auf, wobei die Größe derselben gegen die Peripherie zu immer mehr abnimmt. In dieser Form tritt der Lichen simplex circumscriptus am häufigsten an der Nackenhaut auf, reicht daselbst auch in die behaarte Kopfhaut hinein und mit Knötchenschuppen bis auf die Vertebra prominens herab. Wird heftig gekratzt, so finden sich blutige Börkchen, seltener echte Schuppen auf der gekratzten Stelle. Ähnlich sind die umschriebenen Erkrankungen in der Ellenbeuge, am Handgelenk, in der Kniekehle, in der Genitocruralfalte, am Perineum u. s. w.

In einer zweiten Form der Anordnung sieht man die schmutzigweißen Knötchen weit auseinander gelagert, aber durch pigmentierte Haut sowohl an der Peripherie als auch mit einem älteren Zentrum zu einem zusammenhängenden Herd verbunden. Solche Herde scheinen häufiger an der Halshaut als an anderen Stellen aufzutreten. Wir sahen sie in seltener Lokalisation am Oberarm, an der Brust und in einem großen Herd die gesamte Brusthaut einnehmen.

Drittens gibt es disseminierte und generalisierte Formen, wo die einzelnen Knötchen solitär stehen, sich an Streckseiten und Beugeseiten der Extremitäten lokalisieren, nicht selten über prominenten Sehnen angeordnet sind, dabei verschiedene Größe und verschiedenes Alter aufweisen und besonders dicht die Streckseiten der Unterschenkel besetzen. Infolge heftigen Kratzens ist auch gewöhnlich die dazwischen gelegene Haut verdickt und stärker pigmentiert. Einmal sahen wir die Erkrankung auch auf die gesamte Kopfhaut übergreifen und auf beiden Schulterblättern auftreten. Seit Brocqs ersten Mitteilungen über generalisierte Fälle sind mittlerweile von verschiedenen Autoren, so insbesondere von Marcuse disseminierte Formen beschrieben worden. Es hat neuerer Zeit Weidenfeld unter der Bezeichnung „Keratosis verrucosa“ zwei Fälle einer Erkrankung beschrieben, deren Effloreszenzen große Ähnlichkeit mit den Knötchen von Lichen simplex zeigen und sich nur durch eine stark verdickte Hornschichte von diesen unterscheiden. Wir haben

nach dieser Publikation die Erkrankung noch zweimal gesehen und es ist an ihrer Eigenartigkeit nicht zu zweifeln. Weidenfeld hat als unterscheidende Merkmale die mächtige Hornschichte und die schlechte, therapeutische Beeinflussung hervorgehoben. Ich glaube, daß diese beiden Momente zur Differenzierung nicht ausreichen und daß die Erkrankung als verruköse Form des Lichen simplex zu betrachten ist. Dafür spricht, daß in allen Fällen Jucken vorhanden war, daß dasselbe in einigen Fällen der Eruption der Effloreszenzen scheinbar vorausging, daß ein Kranker am Körper verruköse, auf dem Kopf aber glänzende Knötchen mit dünner und gespannter Epidermis aufwies, welch letztere Knötchen gerade in ihrem histologischen Bilde sich mit Lichen simplex identifizieren ließen.

Endlich scheint der Lichen simplex chronicus in seiner disseminierten und generalisierten Form auch eine vorwiegend follikuläre Anordnung anzunehmen. Solche Kranke zeigen entsprechend den Follikeln Knötchen, welche in Farbe und Aussehen den Effloreszenzen obiger Erkrankung gleichen, gegen manche Körperpartien zu (Nabel, mons Veneris) an Größe zunehmen und besonders dicht die Streckseiten der Extremitäten einnehmen. Typische, nicht follikuläre Lichenknötchen, der enorme Juckreiz, lassen die Zuteilung dieser Fälle zu obigem Krankheitsbilde berechtigt erscheinen, wenn man mangels der übrigen Symptome Prurigo und follikuläres Ekzem bei ichthyotischer Haut ausschließen kann. Mit zunehmender Übung werden wir eben das Knötchen des Lichen simplex öfter als Primäreffloreszenz finden, als dies bis jetzt geschehen ist.

Die histologischen Erscheinungen sind wesentlich bedingt durch das Alter der Knötchen. In frischen Knötchen sind die entzündlichen Erscheinungen in der Pars papillaris gering, die Rundzelleninfiltration keine große; hingegen findet man bald die Bindegewebskerne vermehrt, vergrößert und blaß gefärbt, die Bindegewebsfasern vielleicht etwas verbreitert, kleine Serumansammlungen unmittelbar unter der Epidermis in der Mitte des Knötchens, oft aber auch weit in die Epidermis hineinragend. Später sieht man über manchen Knötchen die Hornschichte mit kernhaltigen Zellen schilfern, das Rete gewöhnlich verbreitert, die Zapfen verlängert, die Papillen dick, kuppenartig oder rundbogenartig verbreitert, ihr Bindegewebe scheinbar hyalin-glasig verdickt. Infolge des häufigen Juckens und des konsekutiven Kratzens sieht man in der Epidermis Reste von Blutungen. In anderen Fällen fehlt das Jucken fast vollkommen oder ist nur sehr gering. Hie und da kombiniert sich die Erkrankung

mit Ekzem, und zwar häufiger in der Umgebung der erkrankten Stelle als über dem erkrankten Plaque selbst. Dies ist auch der Grund, warum Neisser die Erkrankung in verwandtschaftliche Beziehung zum Ekzem bringt. Bei Anerkennung der großen Schwierigkeit, chronische, plaquesartige Ekzeme mit verdickter Haut von dem durch obige Effloreszenzen charakterisierten und durch dieselben gebildeten Lichen simplex zu unterscheiden, muß doch mit aller Bestimmtheit hervorgehoben werden, daß der Lichen simplex, sich selbst überlassen, nie nässend oder krustos wird, und es muß angenommen werden, daß die Ekzem-ähnlichen Veränderungen, die bei Lichen simplex auftreten, nur Folge der mechanischen Irritation sind und dem so bekannten »Kratz-Ekzem« zugehören. Ich bin der Ansicht, daß der Lichen simplex, allerdings nur mit Rücksicht auf den Charakter der Effloreszenzen, eher der Urticaria perstans zuzurechnen sei, wenigstens zeigt jener Fall von Urticaria perstans papulosa, den ich seinerzeit publizierte und dessen Diagnose Neisser bezweifelte, heute einen Zustand, den man als generalisierten Lichen simplex auffassen muß. Will man nicht annehmen, daß dieser Kranke früher an Urticaria perstans gelitten und durch jahrelanges Kratzen einen Lichen simplex bekommen hat, so muß man die nebeneinander bestehenden größeren Urticaria-ähnlichen Knötchen und die kleinen typischen Lichen-Knötchen als verwandte Gebilde ansehen.

Darnach ist vielleicht folgende Deutung des Lichen simplex nicht ganz unrichtig: Es kommt ohne deutliche Entzündungserscheinungen zu einem umschriebenen, ödematösen Knötchen (schmutziggelbliche Primäreffloreszenz). Wie bei Urticaria papulosa tritt dann reichlicheres, zelliges Exsudat auf. Dieses wird resorbiert und es folgt zellige Proliferation; das Bindegewebe bekommt eine Beschaffenheit, wie sie Kromayer als stabile Hypertrophie bei Ichthyosis beschreibt. So wie dort, bildet sich auch hier Hyperkeratose aus. Ob es auf diese Weise gelingen wird, scheinbar differente Krankheitsbilder in eine Gruppe zu vereinigen, werden weitere Untersuchungen zeigen. In gleicher Weise werden weitere Beobachtungen Stellung nehmen zur Theorie Jaquet-Brocq, nach welchen Autoren die Effloreszenzen des Lichen simplex eine Folge des Kratzens sind und dieses wieder bedingt ist durch den primären Juckreiz.

Zu diesem Zwecke muß zunächst dem symptomatischen Auftreten und Vorkommen der Lichen simplex-Effloreszenzen bei juckenden Erkrankungen anderer Art eine erhöhte Aufmerksamkeit

zugewendet werden. Es müßte weiters erhoben werden, ob Kratzen außer den bis jetzt bekannten Erscheinungen der Lichenifikation bei disponierter Haut auch Lichen simplex-Effloreszenzen hervorzurufen im stande ist, und ob dann diese Disposition nicht etwa so wie bei Psoriasis und Lichen ruber planus zu deuten ist, wo ebenfalls über gekratzten Stellen, aber auch über varikösen Venen schnurartig aneinander gereihte Effloreszenzen entstehen.

Von großer Wichtigkeit für die Entscheidung dieser schwierigen Frage wird weiters die genaue Beobachtung jener Fälle sein, wo Lichen simplex ohne Jucken oder mit geringem Jucken besteht; endlich das Vorhandensein von Lichen simplex an Stellen, wo, wie zwischen den Schulterblättern, nur schlecht gekratzt werden kann. So lange alle diese Fragen nicht beantwortet sind, müssen wir, konform der Ansicht unserer Schule, ähnlich wie Neisser an der Annahme festhalten, daß umschriebene und wohl charakterisierte Effloreszenzen nicht durch bloßes Kratzen allein hervorgebracht werden, daß aber immerhin der Juckreiz den Effloreszenzen vorauseilen und durch klinisch noch nicht wahrnehmbare Veränderungen der Effloreszenz bedingt sein kann.

Diagnose. Die schwierigste Differentialdiagnose ist die gegenüber dem Ekzem. Berücksichtigt man, daß ein lokaler Herd des Lichen simplex aus einzelnen Effloreszenzen hervorgegangen ist, so wird sich der Rand des Plaques in deutliche einzelne Effloreszenzen auflösen, während sich das Ekzem als geschlossener Herd begrenzt oder mit deutlichen papulösen Knötchen sich gegen die Umgebung verliert, wobei noch ab und zu stärkere Entzündungserscheinungen, Rötung, Schuppen, eventuell Krustenbildung oder Nässen die Diagnose erleichtern. Bei Kombination beider Erkrankungen kann natürlich erst nach Besserung des Ekzems die zweite Erkrankung erkannt werden. Häufig wird die richtige Diagnose erst während der Behandlung gestellt, da Lichen simplex gleichsam die gröbsten Mittel anstandslos verträgt, während dies beim Ekzem nicht der Fall ist. Der äußerst chronische Verlauf, das anfallsweise auftretende Jucken, die Lokalisation am Halse, an der inneren Schenkelfläche, Kniekehle, endlich das Hervortreten der schmutzig-weißen Knötchen spricht für Lichen simplex. Die Differentialdiagnose gegenüber dem Lichen ruber planus ist leicht, wenn man sich es zur Regel gemacht hat, nur dann Lichen ruber planus zu diagnostizieren, wenn eine vollkommen sichere Effloreszenz desselben vorhanden ist; dazu gehört aber bläulichrote Farbe, wachsartiger Glanz, glasurartiger Epidermisüberzug, polygonale gerade Begrenzung, geringer Juckreiz u. s. w. Diagnostische Schwierig-

keiten machen hauptsächlich wegen des seltenen Vorkommens generalisierte, disseminierte Formen. Für Prurigo spricht die charakteristische Anamnese, die zahlreichen kleinen Blutbörkchen, die Verdickung der Unterschenkelhaut, die Prurigo-Bubonen und die Lokalisation an den Streckseiten der Extremitäten. Die Prognose der Erkrankung ist keineswegs günstig, weil dieselbe, sich selbst überlassen, jahrelang bestehen bleibt. Die Therapie ist nicht so aussichtslos, als häufig beschrieben wird. Am raschesten kommt man auf folgende Weise zum Ziele: Man ätzt die kranke Stelle ähnlich wie bei chronischem Ekzem mit 50%iger Kalilauge, bis eine nässende Fläche entstanden ist, und legt auf dieselbe sofort Emplastrum saponatum salicylicum so lange, bis sich eine neue Hornschichte gebildet hat. Ist dies der Fall, so kombiniert man den Pflasterverband mit Unguentum sulfuratum Wilkinsonii so lange, bis die Knötchen im Niveau der Umgebung verschwunden sind, worauf als Nachkur folgende Salbe in Verwendung kommt:

Rp.: Resorcini, Spirit. saponat. kalini $\overline{aa}$ 2·0; Vaselini flavi 30·0.

Handelt es sich um Stellen, die schlecht verbunden werden können, so kann diese Salbe sofort verwendet werden, und zwar täglich, bis eine gewisse entzündliche Reizung entstanden ist, die man dann unter Zinkpasta abheilen läßt, um sofort wieder von neuem die Salbe anzuwenden. Zur Erzielung stärkerer Effekte verwendet man mehr Resorzin und Seifenspiritus auf die gleiche Menge Vaselin. Besondere Verwendung wird diese Salbe bei Lokalisation der Erkrankung am behaarten Kopf finden.

Acne und Folliculitis.

Acne vulgaris.

Die die Beölung der Haut bewirkende Sekretion wird besonders zur Zeit der Pubertät eine abnorm reiche, pathologische. Die Folge davon ist ein intensiver Fettglanz der Stirne, Nase, Wange, der trotz wiederholter Seifenwaschung immer wieder zum Vorschein kommt. Diesen Zustand, der auch das Haupthaar fettigglänzend macht und sich ab und zu durch einen charakteristischen Geruch verrät, bezeichnet man als Seborrhoea oleosa. Oft schon vor der Pubertät einsetzend, kann derselbe sich auch lange über dieselbe hinaus erstrecken und manchmal zeitlebens ein ständiger Begleiter bleiben. Außer diesem öligen Sekret, das wir als Produkt vorwiegend der Talgdrüsen auffassen, werden von den Talgdrüsen auch noch größere Mengen festeren Talgsekretes aus-

geschieden. Dies geht mit klinischen Erscheinungen einher, die in ihrem niedersten Grade in einer Ausdehnung der Follikeltrichter bestehen, wodurch insbesondere die Haut der Nase eine grobporöse, schwarz-punktierte Beschaffenheit annimmt. In höheren Graden sehen wir die Follikeltrichter nicht mehr leer, sondern mit gelben Börkchen besetzt, welche das obere Ende von wurmartigen Gebilden darstellen, die sich auf Druck aus allen Follikeln entleeren, die sogenannten Comedonen (Mitesser). In Bezug auf Form, Anzahl, Anordnung dieser Comedonen existieren die verschiedensten Bilder. Einmal sind dieselben dünne, lange, weiße, fadenartige Gebilde, die nur in ihrem oberen Ende mehr durchscheinend gelblich, honigartig erscheinen, oder sie sind kurz, im ganzen mehr homogen, an ihrem äußeren Ende schwarzbraun, wobei die Schwarzfärbung zum Teile durch Imbibition mit Schmutz, zum Teile durch das Liegenbleiben der Hornzellen an der Luft bedingt ist. Die größten Comedonen findet man an der Rückenhaut, woselbst sie den oberen Teil des Follikels zu einer größeren Cyste erweitern, aus welcher der Comedo mit einem großen, schwarzen punktartigen Anteil hervorragt, während der tiefere Teil blauschwarz durch die verdünnte Haut hindurchscheint. Diese Haut kann noch an einer zweiten Stelle eine Lücke bekommen und der Comedo liegt dann, von einer Hautbrücke niedergehalten, in einer Hauttasche; fällt derselbe aus, so bleibt eine Narbe oder ein narbenartiger Zustand zurück (Comedonen-Narben Lang). Die häufigste Lokalisation der Comedonen ist die Nase, seitliche Schläfengegend, die Stirne, die Gegend um das Kinn, die Wange. Man kann sich der Ansicht Unnas, daß sie reiner Retention, die wieder Folge einer diffusen Hyperkeratose sei, ihr Entstehen verdanken, nicht anschließen, weil diese Hyperkeratose klinisch nicht nachweisbar ist. Dagegen wird die Ansicht Unnas, daß der Grund für die Rückstauung durch abnorme Hornprodukte und wahrscheinlich abnorme Kohärenz der Hornschichte am Follikelhals gegeben sei, auch von Touton akzeptiert, welcher das Entstehen der Comedonen zurückführt auf das Mißverhältnis zwischen der Produktion des Talges und der Möglichkeit, ihn auszuscheiden; es ist nicht ganz unwahrscheinlich, daß die Hyperkeratose des Follikelhalses eine Folge der mechanischen oder chemischen Reizung durch die von unten her andrängenden Talgmassen ist.

Um diesen Comedo kommt es nun zur Entzündung, und dieser entzündete Comedo kann als Primäreffloreszenz der Acne be-

zeichnet werden. Als Gründe dieser Entzündung können vermutungsweise folgende bezeichnet werden: Untersucht man histologisch Nasenhaut, so findet man in den erweiterten Follikeln reichliche Bakterien, desgleichen enthält auch der Comedo zahlreiche Bakterien. Das Kulturverfahren gibt nicht alles wieder, was das Deckglas zeigt.

Unna fand in Comedonen und in Acne-Effloreszenzen einen flaschenartigen Bazillus, den er für den ausschließlichen Erreger der Entzündung ansieht, und Sabouraud geht noch weiter und erblickt in diesem Bazillus auch den Erreger der Seborrhoe. Es besteht zunächst kein Zweifel, daß in dem Sekret seborrhoischer Gesichter, in den Krusten des Eczema seborrhoicum, in Comedonen reichlich der Flaschenbazillus zu finden ist, desgleichen findet man ihn auch in kleinen Acneknötchen mit eitrigem Sekret allein ohne sonstige Eitererreger. Versuche, dieses Bakterium zu züchten, haben bis jetzt zu keinem Resultate geführt. Die Platte bleibt entweder steril oder ergibt nur Staphylokokken. Daß Staphylococcus Eiterung erregen kann, weiß man. Dasselbe kann man aber auch von dem Flaschenbazillus annehmen, wenn man ihn allein im Eiter findet, und so kommt man zu dem Schluß, daß der Grund der Eiterung bei Acne vulgaris kein einheitlicher ist. Berücksichtigt man die geringe Virulenz der Bakterien, die sich ja in den klinischen Erscheinungen kundgibt, so wird man nicht fehlgehen, wenn man auch dem zersetzten Talgsekret als chemischem Irritans eine präparatorische Rolle bei der Eiterung zuschreibt. Aber auch damit sind noch nicht alle Momente erschöpft, welche bei der Entzündung des Comedo zusammenwirken. Beide Bakterien und zersetzte Talgmassen können vorhanden sein, ohne daß es zu Entzündung kommt, bis eine Periode eintritt, wo ohne sichtbaren äußeren Grund reichliche Entzündung an mehreren Punkten zugleich auftritt. Diese Periode fällt oft zusammen mit dem Auftreten von Anämie, Magen- und Darmerscheinungen, Menstruationsanomalien u. s. w. Oft aber fehlt uns ähnlich wie bei Furunkulose jeder Anhaltspunkt. Wenn Barthelémy diese Disposition zur Eiterung auf Toxinwirkung zurückführt, so kann man mit Rücksicht auf die ähnliche Wirkung nach Jod und Brom auch dieser kühnen Theorie nicht widersprechen.

Ist die Entzündung eingetreten, so kann sie wieder verschiedene Grade erreichen. Der Comedo umgibt sich mit einem rötlichen Hof, wird prominent und schmerzhaft. Bei Druck entleert er sich, wobei er sich am unteren Ende erweicht zeigt und häufig etwas Eiter enthält. Wird der Comedo nicht ausgepresst, dann erhebt sich um ihn ein hellrotes, verschieden großes Knötchen, das bei Druck

etwas schmerzhaft ist; in der Mitte des Knötchens bildet sich eine Eiteransammlung, die unter Verdünnung der darüber gelegenen Schichten zur oberflächlichen Pustel wird und sich nach außen entleert. Die Effloreszenz schließt sich wieder und es bleibt längere Zeit ein blaurotes Knötchen zurück, das sich nur langsam abflacht und eine Pigmentierung zurückläßt. Nicht immer tritt die Beziehung eines solchen Acneknötchens zum Comedo deutlich hervor; oft bilden sich über Nacht, besonders an der Nase, kleinste, oberflächliche, stecknadelkopfgroße Eiterpunkte, die Eiteransammlungen im Follikeltrichter entsprechen.

Als Gegenstück zu diesen oberflächlichen Pusteln bildet sich nicht selten mehr langsam und schmerzlos, ohne daß ein Comedo zu sehen ist, ein tief sitzender Knoten, der dunkelrot durchscheint und nur bei seitlichem Drucke im Zentrum einen gelben, eitrigen Punkt aufweist. Das Vorhandensein von Talgmassen im Eiter zeigt, daß auch dieser Knoten durch Sekretionsstörung und Entzündung in und um die Talgdrüse sich entwickelt hat. Endlich erreichen diese Acneknötchen eine bedeutende Größe, wölben sich als haselnußgroße Tumoren vor, erweichen ohne akutere Entzündungserscheinungen zu breiten, wurstförmigen, schwappenden Abszessen, die bei der Punktion ähnlich vereiterten Atheromen zwar Eiter, daneben aber auch breiige Massen und endlich eine öliggelbe Flüssigkeit entleeren. Bestehen diese Abszesse schon lange, dann entleeren sie sofort eine ölige Flüssigkeit. Für die geringe Virulenz der Eitererreger spricht, daß nicht jeder entzündete Acneknoten vereitert, sondern sich auch zurückbilden kann und als derber harter Knoten oft noch längere Zeit bestehen bleibt.

Während für gewöhnlich die Acneknoten ohne deutliche Narbe verheilen, treten bei manchen Individuen fast nach jedem Acneknötchen Narben auf, die einen scharf abgesetzten Rand und eine Beschaffenheit zeigen, wie wenn sie mit einem Instrument eingedrückt wären. Bedecken diese Narben in großer Anzahl das Gesicht, so wirken sie natürlich entstellend. Das Gleiche ist der Fall, wenn die Knoten sich nicht vollkommen zurückbilden, sondern nach Entleerung des Eiters eine keloidartige Beschaffenheit annehmen.

Besonders vielgestaltig ist in dieser Richtung das Bild der Acne corporis, wo neben Comedonen, Acneknötchen, falschen Atheromen, Pigmentationen sich Narben, Keloide etc. finden, und es wäre hier auch noch eine besondere Form der Acne corporis zu erwähnen, die durch Konfluenz zahlreicher Knötchen scrophulodermaartige Herde bildet, die bei Druck aus zahlreichen Punkten

Eiter entleeren, nach Abnahme der entzündlichen Erscheinungen eine papilläre Oberfläche zeigen und sich äußerst langsam unter Narben zurückbilden. Der falsche Verdacht auf Tuberkulose wird noch gesteigert durch zahlreiche Riesenzellen, welche sich im Präparate finden.

Sonst entspricht den geschilderten Verhältnissen bei Acne eine entzündliche Ausdehnung der perifollikulären Gefäße, kurzes Stadium seröser Exsudation und bald darauf reichliches, zelliges Exsudat. Dasselbe tritt durch das ödematös gelockerte Follikel-Epithel hindurch und bildet einen Abszeß im Follikel selbst, oder es kommt durch eitrige Einschmelzung des Infiltrates zu einem perifollikulären Abszeß, in welchem dann Follikel und Talgdrüse zu Grunde gehen. Am häufigsten kombinieren sich beide Formen. Unter Durchbruch nach außen, Ausfüllung des Defektes durch junges Bindegewebe kommt es dann zu atrophischen, lochförmigen oder hypertrophischen, keloidartigen Narben, welch letztere sich durch Fehlen der elastischen Fasern von der Umgebung unterscheiden. Bei langsamer Bildung des Knotens tritt nach Unna das leukozytäre Exsudat gegenüber der zelligen Hyperplasie sehr zurück.

Der Verlauf der Acne vulgaris ist meist ein äußerst langwieriger, da die Erkrankung nicht bloß von der Seborrhoe, sondern auch von Störungen abhängt, die, wie Anämie, Chlorose etc., chronischer Natur sind. Die Zeit ihres Auftretens ist die Pubertät, nach dieser Zeit verliert sie sich in der Regel, doch bleiben auch glücklicherweise nur selten Erkrankungen zurück, die bis in das späte Alter fortdauern. Die Prognose richtet sich nach der Schwere des Falles, nach dem Gesamtzustand des Kranken, nach dem Auftreten der Narben u. s. w. Die Diagnose bereitet keine Schwierigkeiten, da sich die meisten Erscheinungen leicht auf den popularen Mitesser zurückführen lassen.

Die Therapie der Acne vulgaris ist eine mechanische und medikamentöse. Der in der Ordination sich abspielende Vorgang besteht in folgendem: Man reinigt das Gesicht des Patienten mit Alkohol, Kölnerwasser und presst, am besten mittels des von Lang empfohlenen Comedonen-Quetschers, die größten Comedonen aus. Größere Acneknötchen sticht man mit einer Scarifikationsnadel in der Art ein, daß man in die Eiteransammlung eindringt, wozu man bei tieferen Knötchen auch entsprechend tief gehen muß. Oberflächliche Abszesse werden nicht mit dem Messer eröffnet, sondern entleeren ihren Eiter bei der Manipulation, die man am Schluß vornimmt und die in Massage (Walkung) besteht.

Zwischen zwei Wattebauschen, besser zwischen den beiden mit einem Handtuch umwickelten Daumen, wird die Haut in Falten zusammengeschoben und fest komprimiert. Dabei entleeren sich zahlreiche Comedonen und oberflächliche Pusteln, hierauf wird das Gesicht mit Watte bedeckt, nach Stillung der Blutung mit Wasser gereinigt und mit Sulfur praecipitatus abgerieben. Eine Infektion durch den Pusteleiter ist nicht zu befürchten. Obiger Vorgang soll mindestens jeden dritten Tag wiederholt werden; in der Zwischenzeit hat der Patient selbst unter Zuhilfenahme eines Spiegels Comedonen und oberflächliche Pusteln auszudrücken und das Gesicht in der angedeuteten Weise zu massieren. Diese mechanische Behandlung ist zur Erzielung eines Heilerfolges unerläßlich, und Mißerfolge der Behandlung sind meist darauf zurückzuführen, dass Arzt und Patient die Sache lässig betreiben.

Nebenher läuft die medikamentöse Behandlung, die je nach dem Grade der Seborrhoe eine verschieden intensive ist. In leichten Graden genügt es, wenn der Patient sich abends nach Vornahme der mechanischen Behandlung mit sehr warmem Wasser und mit einer Schwefelseife, Schwefelnaphtholseife wäscht, sich über Nacht mit Flores sulfuris und Talcum Venetum āā 30·0 das Gesicht einreibt und früh die Seifenwaschung wiederholt. Tagsüber wird das Gesicht zwei- bis dreimal mit Watte und folgender Flüssigkeit abgerieben:

Rp.: Flores sulfuris, Spiriti saponati kalini aa 5·0; Spirit. vini gallici 90·0.

Sind reichlich entzündete Effloreszenzen vorhanden, so genügt diese Behandlung nicht mehr, und man geht frühzeitig zu einer energischeren über. Zu diesem Zwecke lassen wir obige Seife in Form von Seifenschaum über Nacht im Gesicht eintrocknen und früh wieder das Gesicht mit warmem Wasser waschen. Man findet, daß auf diese Weise manche Knötchen rasch pustulös werden, daß zugleich aber auch andere vertrocknen und sich abortiv zurückbilden; oft auch bessern sich jetzt schon die seborrhoischen Erscheinungen.

In Fällen, wo dies nicht der Fall ist, geht man zu Hebras Schälkur über. Die Originalverschreibung: *Rp.:* Flores sulf. 2·50, Spirit. saponat. kalin. 25·0, wird man bei ausgebildeter Seborrhoe ohne Bedenken anwenden können.

Vorsichtigerweise ist die Lösung erst schwächer zu nehmen *Rp.:* Flores sulfur. 1·50, Spirit. saponat. kalini 25·0, Glycerini 5·0 und dem Patienten aufzutragen, sich damit jeden Abend so lange einzupinseln, bis ein gewisser Grad von entzündlicher Schwellung

entsteht. Der Eintritt dieser Entzündung, von den Graden der Seborrhoe abhängig, erfolgt oft erst nach vier bis fünf Tagen, manchmal aber auch schon früher. In ambulatorischer Behandlung wird früh das Gesicht gewaschen und mit Puder abgerieben. In der klinischen Behandlung unterbleibt das Waschen, das Gesicht wird früh und abends gepinselt, bis die gewünschte Entzündung entstanden ist; aber auch ohne Entzündung tritt folgender Effekt ein: die Pusteln werden kleiner und trocknen zur Borke ein, desgleichen die oberen Anteile der Comedonen, die Haut wird trocken.

Vollkommener ist der Effekt allerdings dann, wenn eine gewisse entzündliche Reaktion erfolgt ist. Durch Mortifikation der Hornschichte wird dann die Haut glänzend gespannt, rissig, die mit Schmutz und Fett inbibierten Hornlamellen stoßen sich ab, die Desquamation erstreckt sich auch auf den Follikelhals, ermöglicht bei der mechanischen Behandlung, die Comedonen leichter zu exprimieren, und endlich bessern sich durch Schwefelwirkung auch die seborrhoischen Erscheinungen, die Haut wird trockener, sich weniger fettig anfühlend. Durch häufigere Anwendung des Seifenspiritus kann die Kur beliebig verstärkt werden. Doch ist es ratsam, dann, wenn Entzündung und Abschilferung eingetreten ist, dieselbe unter Pasta Lassari oder Unguentum zinci oxydati ungestört vor sich gehen zu lassen, worauf sofort wieder die Schwefelkur vorgenommen wird. Der Zweck, die Hornschichte zur Mortifikation zu bringen, ein trockenes Häutchen zu bilden, kann natürlich auch mit anderen Schälmitteln erreicht werden, doch erweist es sich vorteilhaft, über ein Mittel eine ausreichende Erfahrung zu bekommen.

Bei allen ähnlichen Verschreibungen spielt der Schwefel eine hervorragende Rolle oder wird durch das Resorzin ersetzt, welchem ebenfalls die Eigenschaft, ein Häutchen zu bilden und reaktive Entzündung zu veranlassen, zukommt.

Rp.: Lactis sulfuris, Kalii carbonici, Glycerini, Aqu. laurocerasi, Spirit. vini gallici āā 10·0, durch mehrere Abende einzureiben, oder *Rp.:* β-Naphtholi 10·0, Sulfur. praecip. 50·0, Saponis viridis, Vaselini flavi āā 20·0—25·0 S. messerrückendick auf die kranke Stelle zu streichen, eine halbe Stunde liegen zu lassen, dann mit Puder wegzuwischen; drei- bis fünfmal genügen, um eine breite, lamellöse Desquamation zu bewirken.

Ähnlich wirkt Resorzinpasta *Rp.:* Resorcini, Zinci oxydati, Amyli aa 5·0, Vaselini flavi 10·0, M. f. past. moll. (Isaak) oder *Rp.:* Resorcini 10·0, Zinci oxydati 2·50, Terrae silic. 0·5, Adipis benzoat. 7·0

(Resorzinschälpasta Unna), welche Mittel ebenfalls durch drei bis vier Tage eingerieben werden, bis wieder die Haut gerötet ist und dann schuppt.

Die Schälkur wird, abgesehen von Fällen, bei welchen man mit milderen Manipulationen auskommt, nur in jenen Fällen nicht sofort vorgenommen, wo zahlreiche Pusteln, tiefere Abszesse bestehen, das Gesicht gedunsen und geschwollen ist. In solchen Fällen kommt es unter der Kruste zur schmerzhaften Spannung und reaktiven Entzündung, und es erweist sich hier deshalb eine Behandlung angezeigt, welche durch leichte Irritation und Mazeration ältere Pusteln rasch zur Erweichung und Eröffnung bringt, zugleich aber auch auf tiefsitzende Infiltrate resorbierend einwirkt. Dies wird am besten erreicht durch Verbände mit Emplastrum saponatum salicylicum. Man sieht nach Abnahme des Verbandes zahlreiche Pusteln, welche durch Seifenwaschung eröffnet werden, zu gleicher Zeit wird das Gesicht schmächtiger, weniger gedunsen; erst bis die größte Anzahl der Abszesse durch Pflaster erweicht oder resorbiert ist, wird zur Schälkur übergegangen, wobei zur Vermeidung des schwarzen Schwefelbleis eine Pause von zwei bis drei Tagen zwischen den beiden Manipulationen gemacht werden muß.

Über Ziele, Mittel und Erfolge einer kausalen Therapie kann auf das bei Anämie und Ekzem Gesagte verwiesen werden.

Acne rosacea.

Die primäre Effloreszenz der Acne rosacea ist ein lebhaft rotes oder leicht bräunlichrotes Knötchen. Die kleinsten Effloreszenzen sind stecknadelknopfgroß, zeigen bei dichter Ausbreitung über das Gesicht und die angrenzende Halshaut um so größere Ähnlichkeit mit Eczema papulatum, als oft Brennen und leichtes Jucken vorhanden ist. Dieser Zustand, viel häufiger bei Frauen als bei Männern auftretend, wird von Besnier treffend als Acné eczématique bezeichnet und stellt die miliare Form der Acne rosacea dar. Viel häufiger ist die Effloreszenz hanfkorngroß, selten größer. Die Farbe ist am Beginne der Erkrankung lebhafter rot, nimmt bei längerem Bestande den Farbenton subakuter Entzündungen an, bleibt aber immer noch lebhafter rot als die des Lupusknötchens. Die Oberfläche des Knötchens ist glatt, glänzend; das Knötchen selbst zeigt keine oder nur eine zufällige Beziehung zum Follikel. Die Knötchen lokalisieren sich im Gesicht, und zwar vorwiegend auf der Nase, oder es bleibt die Nase frei und sind die prominenten Wangenpartien mit Knötchengruppen besetzt. In einer weiteren

Anzahl von Fällen ist wieder die Nase und das Kinn befallen oder sahen wir als seltenere Lokalisation die Nasenwurzel von Knötchen besetzt, wobei in Bezug auf Anzahl der Knötchen bedeutende Differenzen bestehen. Im weiteren Verlaufe erweicht das Zentrum der Knötchen hie und da zu einer Pustel, und der geringe Pusteleiter trocknet bald zum gelben Börkchen ein. Auch diese Pustel hat mit dem Wesen der Erkrankung nichts zu tun und ist meist nur Folge einer Sekundärinfektion durch Eitererreger. Hingegen gehört folgende Art der Rückbildung zum Wesen der Erkrankung: Die Umgrenzung des nur äußerst langsam sich zurückbildenden Knötchens wird zunächst undeutlicher; dies hat nicht so sehr seinen Grund in dem Verschwinden des entzündlichen Infiltrates als vielmehr in einer Gefäßausdehnung, die sich um das Knötchen herum bildet und bei längerem Bestande direkt zur bleibenden Gefäßektasie führt. So sieht man gegen das verschwindende Knötchen zu, aber auch nachdem dasselbe schon verschwunden ist, stärker injizierte und eventuell schon ausgedehnte Gefäßreiser ziehen; treten nun in diesem oder um diesen Fleck herum neue Knötchen auf, so sind dieselben durch die stärker injizierte Zwischenhaut zu einer Gruppe verbunden, die wieder durch Angliederung neuer Effloreszenzen größer wird. Da in diesen befallenen Herden Effloreszenzen kommen und gehen, bleibt ein gewisser Grad entzündlicher Verdickung und paretischer Gefäßbeschaffenheit zurück, welcher zufolge die Haut in der Kälte bläulichrot, beim Übergang in die Zimmerwärme lebhaft rot wird, dabei juckt und brennt. Neben diesen durch die Effloreszenzen bedingten Veränderungen bestehen allerdings auch noch oft Zeichen anderweitiger Zirkulationsstörung, die nicht Folge der Effloreszenzen sind. Es sind dies diffuse Rötungen der Nase, der Ohren, der Wangen, des Kinns, die in der kälteren Temperatur oder beim Übergang von kälterer in warme Umgebung, eventuell schon beim Eintritt der kälteren Jahreszeit in Erscheinung treten. Diese Rötungen erstrecken sich gleichmäßig auf größere Hautbezirke, die ganze Nase oder Wangen und sind als diffuse aktive und passive Hyperämie, eventuell Entzündungen leichten Grades den Veränderungen der Acne rosacea zuzuzählen. Nicht immer ist die Meinung der Patienten, daß die betreffenden Partien einmal erfroren waren, vollständig unrichtig, namentlich dann nicht, wenn auch an den Händen und den Ohren die Symptome des paretischen Hauttypus bestehen.

Eine weitere Folge der Entzündung ist die im Verlaufe der Acne rosacea auftretende Bindegewebsvermehrung, die in manchen Fällen zu enormer Massenzunahme der erkrankten Haut führt. So

vergrößert sich bei manchen Personen die Nase in toto, ihre Oberfläche wächst zu buckeligen Tumoren aus, die Follikel sind weit klaffend, entleeren bei Druck übelriechendes Talgsekret, große ektatische, blaurote Venen durchziehen die Oberfläche und frische Effloreszenzen der Acne rosacea als Ursache der ganzen Veränderung treten immer wieder von neuem hervor. Dieser als Rhinophyma bezeichnete Zustand ist immer Folge der Acne rosacea und niemals der Acne vulgaris.

Diese bindegewebigen, soliden Erhebungen des Rhinophyma können nicht verwechselt werden mit großen, entzündlichen, weichen, ödematösen Knoten mit nachfolgender Pustelbildung, wie ich dieselben einmal bei einer Frau gesehen, die früher an typischer Acne rosacea gelitten. Hier handelte es sich offenbar um eine sukkulentere Form zu einer Gruppe konfluierter Acne rosacea-Knötchen.

In seinen histologischen Veränderungen stellt das Knötchen der Acne rosacea einen chronisch-hyperplastischen Entzündungsherd dar. Man sieht junge Bindegewebszellen, oft von dem Aussehen der epitheloiden Zellen, ein Knötchen bilden, wobei Leukozyten in geringerer oder größerer Zahl dieses, einem fibrösen Tuberkel ähnliche Infiltrat umgeben. Die Ähnlichkeit mit einem Lupusknötchen wird noch gesteigert durch vorhandene Riesenzellen, doch fehlt im Unterschied zum Knötchen des Lupus vulgaris die Nekrose. Tritt Infektion durch Eitererreger ein, so wird die Effloreszenz reichlicher von Leukozyten durchsetzt und erweicht zentral zum Abszeß.

Ätiologie und Pathogonese. Unser ätiologisches Wissen geht über die Kenntnis einiger disponierender oder veranlassender Momente nicht hinaus. Mit Rücksicht auf das häufige Vorkommen der Erkrankung bei Frauen, insbesondere bei solchen, welche sich dem Klimakterium nähern, messen wir abnormen Zirkulationsverhältnissen, Menstruationsanomalien eine veranlassende Rolle zu. Das Gleiche gilt von Magendarmerkrankungen, chronischen Magenkatarrhen, Dilatatio ventriculi, Darmträgheit, Obstipation; als auslösender Faktor kommt weiters Alkoholgenuß, besonders in Form warmer alkoholischer Getränke, in Betracht. Ob die genannten Schädlichkeiten auf bloßem angioneurotischen Wege oder durch Toxinwirkung die Entzündung veranlassen, ist heute unmöglich zu entscheiden.

Diagnose. Bei jenen Formen der Acne rosacea, die Besnier als Acné eczématique bezeichnet, kommt gegenüber dem Eczema

papulatum das Fehlen der Hautschwellung, der relativ tiefere Sitz der Knötchen, der langsame Beginn, der subakute Verlauf und vor allem der Umstand in Betracht, daß neben Eczema papulatum sich doch an irgend einer Stelle höhergradiges Eczema vesiculosum findet oder häufig Ödem des Augenlides besteht. Jedenfalls gibt der Verlauf vollkommene Aufklärung.

Das Spätsyphilid unterscheidet man von einer gruppierten Acne rosacea durch seine Anordnung in ringförmigen oder serpiginösen Linien und durch die etwas größere Beschaffenheit der einzelnen Gummen. In der Farbe können beide Affektionen sich sehr ähnlich werden. Lupus erythematodes ist wohl nur schwer mit Acne rosacea zu verwechseln, weil bei ihm eigentliche Knötchenbildung nicht vorkommt uud das rückgebildete Zentrum bläulichweiß, atrophisch erscheint. Die schwierigste Differentialdiagnose der Acne rosacea ist die gegenüber dem Lupus miliaris.

Hiezu gehört eine gute Empfindung für die apfelgeléeartige Farbe, für das gleiche Alter und Aussehen der Lupusknötchen; das Gleiche gilt auch für das kleinpapulöse Syphilid, dessen dünklere Farbe, konische Knötchenform und Kombination mit Syphiliden anderer Art die Diagnose ermöglichen. Ein Eingehen in die Symptome lehrt, daß Acne vulgaris und Acne rosacea zwei verschiedene Erkrankungen sind. Die Acne rosacea zeigt keine Beziehung zur Seborrhoe, zu Comedonen, zum Follikel, tritt häufiger bei Frauen und Erwachsenen als bei jugendlichen Individuen auf. Bei Acne vulgaris bestehen Seborrhoe, Comedonen, die Effloreszenzen sind in strenger Abhängigkeit davon, und das vorwiegende Alter ist die Pubertät. Der Verlauf der sich selbst überlassenen Acne rosacea ist ein einförmiger, chronischer. Spontane Besserungen und Heilungen kommen vor; doch ist im allgemeinen die Prognose der Erkrankung keine günstige. Sie wird nur günstiger mit Rücksicht auf die Behandlung.

Therapie. Das wirksamste Mittel gegen Acne rosacea ist der Schwefel. Zahlreiche Beobachtungen lassen uns folgende Behandlung als die zweckmäßigste erscheinen: Das Gesicht wird jeden Abend mit folgender Salbe eingerieben: *Rp.:* Flores sulfuris 1·5, Vaselini flavi 30·0; und früh mit gewöhnlicher Kernseife, Glyzerinseife gewaschen. In einigen Tagen tritt eine gewisse entzündliche Reaktion auf; trotz dieser entzündlichen Reaktion wird der Schwefel weiter angewendet; die Reaktion steigert sich nicht, sondern es kommt zu allmählicher Rückbildung derselben, Verkleinerung und Abblassen der Knötchen. Nach erfolgter Heilung wird das Gesicht wöchentlich noch zweimal mit der Salbe einge-

rieben, oder es wird zum Waschen eine Schwefelseife verwendet (jeden zweiten bis dritten Tag).

Von empfindlichen Patienten wird nach Anwendung der Salbe über Brennen und Spannung geklagt. Gegenüber diesen Angaben hat man sich an die objektiven Symptome zu halten und die Salbe nur dann auszusetzen, wenn wirklich stärkere entzündliche Reaktion auf der gesunden Haut entstanden ist. Tritt dies ein, so läßt man die Reaktion unter Unguentum zinci Wilsonii abheilen. Hat man gegenüber einer sehr empfindlichen Haut blonder Individuen von vorneherein Bedenken, so beginnt man sofort mit einer milderen Schwefelbehandlung in Form einer Schwefelzinksalbe. *Rp.:* Unguentum zinci oxyd. 30·0, Flores sulfuris 1·0, versucht aber frühzeitig zum obigen Schwefelvaselin zu gelangen.

Unter dieser Behandlung heilen in akuten Fällen Knötchen und Entzündungserscheinungen bald ab. Bei chronischen Fällen gelangt man zu einem Zustand, der durch diese Medikation nicht mehr beeinflußt wird. Die Knötchen sind allerdings abgeflacht, aber es finden sich noch Reste derselben im Niveau der Haut, als dunkelrote, durch ektatische Gefäße bedingte Flecke. Die entsprechende Behandlung dieser Flecke ist die Scarifikation. Bei sehr ängstlichen Patienten versucht man noch vor der Scarifikation, durch Verbände mit Emplastrum saponatum salicylicum das zur Resorption zu bringen, was noch resorbierbar ist. Das Pflaster wird über Nacht aufgelegt und früh das Gesicht mit Glyzerinseife gewaschen. Der Pflasterverband kommt auch in jenen Fällen zur Verwendung, wo das Schwefelpräparat nicht den gewünschten Effekt zeigt, was manchmal bei derben, harten, prominenten Knötchen der Fall ist. Überhaupt wirkt das Pflaster in den meisten Fällen günstig, nur sucht man den lästigen Verband zu umgehen. Tritt auf Schwefel und Pflaster keine Besserung mehr ein, so rät man dem Patienten, sich die Flecke mit der Nadel „ritzen" zu lassen, wobei man sicher versprechen kann, daß keine Narben entstehen.

Zu diesen Scarifikationen eignet sich die Scarifikationsnadel viel besser als das unter einem Winkel gestellte Vidal'sche Messer. Die Nadel gestattet viel besser den Druck abzuschätzen, den man braucht, um bis zum Papillargefäß, aber auch nicht tiefer zu gelangen. Auf eine zu oberflächliche Scarifikation wird keine Blutung folgen, eine zu tiefe, wird längere Zeit lineare Furchen zurücklassen. Man umgreift mit der linken Hand den Kopf des Patienten und fängt mittels eines Wattebauschens, der unter die zu scarifizierende Stelle gehalten wird, das abfließende Blut auf, die rechte Hand scarifiziert von der Seite her, indem der Arzt hinter und neben

dem Patienten steht. Die Schnitte werden rasch und parallel gemacht, gewöhnlich genügen Schnitte von oben nach unten, wenn dieselben dicht neben einander geführt werden. Bei großen Flächen scarifiziert man erst die unteren und später die oberen Partien. Die scarifizierte Fläche bedeckt man mit Watte und entläßt den Patienten erst dann, bis nach Reinigung der Fläche mit Wasser und Puder die Blutung vollkommen steht. Nach einer eintägigen Pause gibt man wieder Emplastrum saponatum salicylicum oder das Schwefelpräparat; alle acht Tage wird die Scarifikation wiederholt, mindestens aber fünf- bis sechsmal vorgenommen. Sind vorwiegend ektatische Gefäße der Grund der bestehenden Nasen- und Gesichtsröte, so muß die Scarifikation natürlich sofort vorgenommen werden, während die medikamentöse Behandlung nebenbei läuft. Gegen Rhinophyma ist die rascheste Behandlung die operative Entfernung. Mit einem scharfen, biegsamen Knopfmesser werden die Tumoren flach abgetragen und die Blutung durch Jodoformverband gestillt. Die Heilung geht zwar unter Transplantation nach Thiersch rascher, spontan, aber schöner vor sich, da auch bei der tiefsten Abtragung noch Reste des Epithels zurückbleiben.

Alle die beschriebenen Maßnahmen richten sich gegen die Erkrankung, wie sie sich dem Arzte bei der ersten Ordination darbietet. Leider werden die guten Erfolge, die man mit ihnen erzielt, etwas beeinträchtigt durch das Auftreten von Rezidiven. Sie haben ihren Grund in Vorgängen, die sich unserer Erkenntnis entziehen. Dementsprechend sind auch alle gegen diese Ursachen gerichteten Vorkehrungen mehr minder therapeutische Experimente und Versuche. Sie sind aber unerläßlich, da sie nicht selten allein schon zur Heilung der Acne führen. Dies ist dann der Fall, wenn wir die Acne rosacea in deutlicher Kombination sehen mit Magendarmerkrankungen, die wir durch Regelung der Diät, durch Karlsbader Kuren, durch Auswaschungen des Magens, durch Einschränkung des Alkoholgenusses heilen können, wenn wir habituelle Obstipation beheben oder endlich gegen Menstruationsanomalien erfolgreich vorgehen. In allen Fällen wird eine reizlose Diät angezeigt und jede kongestive Wirkung, wie z. B. die durch heißen Kaffee, Tee, zu vermeiden sein.

Acne varioliformis (Kaposi), **Acne necrotica.**

Die Primäreffloreszenz stellt ein blaßrötliches Knötchen dar; in diesem tritt sehr bald eine zentral gelbweiße oder milchweiße, pustelähnliche Flüssigkeitsansammlung auf, die aber wieder sehr

rasch von der Oberfläche her zu einer gelben Borke eintrocknet. Die Vertrocknung geht rasch in die Tiefe, so daß bald die ganze Pustel zu einer gelbbraunen Borke vertrocknet. Anatomisch entspricht der Effloreszenz ein Entzündungsherd, der sich durch reiches, leukozytäres Exsudat charakterisiert; in dem gelockerten Epithel bildet sich Nekrose aus und um diese herum kommt es durch weitere Leukozyten zur Pustel. Die geringe Flüssigkeitsmenge derselben verdunstet und die Pustel trocknet zur Borke ein, welche jetzt Leukozyten, Papillarkörper und Reste des Epithels enthält. Vom Rande her schiebt sich nun Epithel unter diese Borke, so daß dieselbe über das Epithel zu liegen kommt. Entfernt man sie jetzt, so findet man sie in einer muldenförmigen Vertiefung des saftigen Rete gelegen, das Rete bildet Hornschichte, die Borke fällt ab, und es bleibt eine schüsselartige Vertiefung zurück, die die größte Ähnlichkeit mit einer Variolanarbe hat. Der gleiche Vorgang wiederholt sich bei allen Effloreszenzen, die in ihrer Größe bedeutende Unterschiede zeigen. So sahen wir bei einer Ausbreitung der Erkrankung bis zum Schulterblatt stecknadelkopfgroße Effloreszenzen und als Gegensatz dazu in anderen Fällen kreuzergroße Scheiben an der Stirne, Nase und am Kinn. Letztere Fälle wurden von Boeck unter der Bezeichnung »Acne necrotica« als besondere Krankheitsbilder beschrieben, sind aber nichts weiter als besonders große Effloreszenzen unserer Acne varioliformis. Die große, trockene, gelbbraune Borke sinkt unter das Niveau der Umgebung ein, ist schwer abzulösen, da sie ohne Grenze in die nekrotische und hämorrhagisch durchsetzte Kutis übergeht, wird erst durch das neue Epithel abgehoben und hinterläßt eine entsprechend große, oft kreuzergroße Narbe. Zwischen diesen Extremen liegen die typischen Fälle mit ihren meist linsengroßen Effloreszenzen und Narben. Die geringe Nekrose ist oft der Grund, warum manche Fälle nicht das vollkommen typische Aussehen zeigen, eher an Acne vulgaris oder noch mehr an Ekzem erinnern. Bei einiger Übung erkennt man auch hier die trockene Beschaffenheit der Borke, die in einer äußerst seichten Vertiefung des Rete liegt. Die fast spezifische Therapie bestätigt in solchen Fällen die Richtigkeit der schwierigen Diagnose. Neben den Effloreszenzen ist die Lokalisation der Erkrankung charakteristisch. Die Effloreszenzen nehmen die obere Hälfte der Stirne, Haargrenze, besonders dicht die Schläfengegend ein, sie reichen auch gewöhnlich mehrere Finger breit in die behaarte Kopfhaut hinein; seltener sind schon Fälle, wo die Effloreszenzen sich auch auf der unteren Hälfte der Stirne, auf der Nase, auf den Wangen, in der Kinngegend, endlich an der Brust-

und Rückenhaut finden; sehr selten findet man die Acne varioliformis in Form von Effloreszenzengruppen in der behaarten Kopfhaut um das Hinterhauptsloch herum, wo bei der atypischen Lokalisation zur Stellung der Diagnose der charakteristische Ablauf der Effloreszenzen maßgebend ist. Über Wesen und Ätiologie der Erkrankung besitzen wir keine Aufschlüsse. Die bisherigen bakteriologischen Befunde vermögen nicht zu befriedigen. Die Koagulationsnekrose des Epithels ließe an eine ähnliche Entstehung wie bei Hydroa vacciniformis denken, wenn man nicht Effloreszenzen vollkommen unabhängig vom Sonnenlicht an der bedeckten Brust und am Rücken entstehen sehen würde. Vollends hypothetisch ist die Beziehung der Erkrankung zu Störungen im Magendarmkanal, obwohl klinisch diese Kombination häufig beobachtet wird. Der Verlauf erstreckt sich in der Regel auf einige Jahre und kommen nach dieser Zeit, manchmal früher, spontane Heilungen vor.

Die Prognose ist in Bezug auf die Heilung der bestehenden Effloreszenzen günstig, als Vorhersage der Rezidiven zweifelhaft.

Die Therapie besitzt in der weißen Präzipitatsalbe ein Mittel, das spezifisch auf die Krankheitsprodukte wirkt und in folgender Anwendung zum Teile auch das Auftreten von Rezidiven verhindert.

Rp.: Mercurii praecipitati albi 1·5, Ung. emollientis 30·0. S. Salbe.

Die Salbe wird in geringer Menge jeden Abend fest eingerieben, nachdem vorher das Gesicht mit Seife und warmem Wasser gewaschen wurde; früh erneuerte Seifenwaschung. Nach 8—14 Tagen sind die Effloreszenzen geschwunden; prophylaktisch wird das Gesicht nach jedem fünften oder sechsten Tage einmal mit der Salbe eingerieben. Bei großen Effloreszenzen wirkt noch rascher der Verband mit Emplastrum cinereum (durch ein bis zwei Tage), worauf wieder obige Salbe in Anwendung kommt. Andere Medikamente sind fast wirkungslos. Daraus erklärt sich die Wichtigkeit der Diagnose.

Acne exulcerans serpiginosa nasi.

Unter dieser Bezeichnung beschrieb Kaposi eine Affektion, welche die Nasenflügel, die Nasenspitze, die Naseneingänge einnimmt und bis in die Höhe der knöchernen Nase hinaufreicht. Die Primäreffloreszenz ist ein stecknadelkopfgroßes, halbkugeliges, eleviertes, rosenrotes, weiches Knötchen. Dasselbe unterscheidet sich vom Lupusknötchen durch seine hellere Farbe und durch seinen superfiziellen Sitz, demzufolge es auch deutlich prominiert. Der zentrale Anteil der Knötchen zerfällt sehr bald nekrotisch und wandelt sich zu einem lochförmigen, eitrig belegten

Geschwür um; durch Konfluenz mehrerer zerfallender Knötchen entstehen größere, serpiginöse Geschwüre, welche dann von einem schnurartigen, gewellten Rand umsäumt sind und eine aus Fleischwärzchen gebildete, glasig glänzend erscheinende oder eitrig belegte Fläche darbieten; in einem Falle Fingers erstreckte sich diese Ulceration tief in das Naseninnere hinein. Die Ulceration ist schmerzhaft, bleibt, sich selbst überlassen, monatelang bestehen und vergrößert sich durch Angliederung und Zerfall neuer Knötchen. Heilt dieselbe aus, so hinterbleibt eine eingesunkene Narbe, die nach dem Einzelknötchen schüsselartig, variolaähnlich beschaffen, nach konfluierten Herden polycyklisch begrenzt ist. Da jede Ulceration Gewebsverlust bedingt, so bekommt der Nasenflügelrand eine ausgenagte Beschaffenheit. Lang sah den gleichen Prozeß auch auf die benachbarte Wangenhaut übergreifen. Die Affektion ist im großen und ganzen gutartig, heilt nach Finger z. B. unter Borsalbenverbänden ab, rezidiviert aber gern. Da sich die Erkrankung allein an der Nase, ohne Beteiligung der Stirnhaargrenze und Schläfengegend findet, so haben wir kein Recht, in ihr eine atypische Lokalisation der Acne varioliformis zu erblicken, abgesehen davon, daß auch die Primäreffloreszenz hier ein anscheinend mehr beständiges Knötchen zu sein scheint. Anatomie, Wesen, Ätiologie sind noch nicht genügend erforscht.

Acne urticata

nennt Kaposi eine Erkrankung, die in jahrelang sich wiederholenden Nachschüben im Gesicht, an Stirne, Nase, Kinn, Wange, Capillitium, Händen, Streckseiten der Unter- und Oberextremitäten unter Jucken, Brennen bohnengroße, blaßrote, quaddelartige, sehr harte Erhebungen setzt, welche binnen Stunden, meist erst in zwei bis vier Tagen sich involvieren, in der Regel aber zerkratzt, zerstochen, zerquetscht werden. Jetzt läßt durch den Austritt von Serum und Blut das Jucken und Brennen nach, das Exsudat gerinnt rasch, es erfolgt Überhäutung, dann aber auch wieder Jucken und Brennen. Erst bis nach wiederholter Malträtierung in 8—14 Tagen die Härte der unzerkratzten Basis geschwunden ist, heilt die Affektion unter Hinterlassung brauner Pigmentationen ab. Die Erkrankung dauerte in zwei Fällen Kaposis 15—25 Jahre und gestaltete sich durch das Juckgefühl, durch die konsekutive Schlaflosigkeit, durch die nach dem Zerkratzen auftretenden Eiterungen zu einem schweren, äußerst lästigen Leiden.

Acne artificialis.

Chloracne. Man hat in neuerer Zeit bei Arbeitern in Fabriken, wo Chlorkalk auf elektrolytischem Wege in Ätzkali und gasförmiges Chlor zerlegt wird, einen charakteristischen Zustand auftreten gesehen: Das Gesicht und der Hals sind über und über mit schwarzgefärbten Comedonen in einer Menge bedeckt, wie man sie sonst nicht zu sehen gewohnt ist. Daneben bestehen echte Retentionsgeschwülste, welche Talgmassen enthalten. Durch Entzündung dieser Comedonen entwickeln sich echte Acneknoten. Als weiteres Symptom zeigt die Erkrankung Follikulitis an den Bart- und Nackenhaaren, endlich diffuse Hyperkeratose im Gesicht, die besonders in der Schläfengegend höhere Grade erreicht. Daß die Erkrankung durch äußere, artifizielle Momente bedingt ist, wird von allen Autoren hervorgehoben, daß die Ursache das reine Chlor ist, wird von den meisten bestritten. Es wäre naheliegend, bei Chlor eine ähnliche Wirkungsweise wie bei Brom, Jod anzunehmen, dagegen sprechen aber die Retentionserscheinungen, die Comedonen, die der Acne vorausgehen, die höchstwahrscheinlich eine Folge der Hyperkeratose sind und für die äußere Einwirkung einer bei der Chlorerzeugung entstehenden chemischen Schädlichkeit sprechen. Deshalb ist die Erkrankung in eine Reihe zu stellen mit den bekannten Follikulitiden, die entstehen nach zu häufiger Anwendung des Teers oder teerähnlicher Präparate, wie Pyrogallus, bei Beschäftigung mit Petroleum, Vaselin, Paraffin. Hieher gehören endlich die Follikulitiden und Acneformen bei Personen, welche mit Maschinöl, mit Wagenschmiere, mit Terpentin, Firniß etc. zu tun haben. Der pathologische Vorgang bei allen diesen Formen spielt sich vorwiegend im Follikeltrichter ab. Zunächst tritt Lichen pilaris auf, wobei das obere Ende des Hornpfropfens schwarz verfärbt ist. Besteht bereits Lichen pilaris infolge ichthyotischer Hautbeschaffenheit, so wird derselbe gesteigert; um die follikulären Hornkegel herum bildet sich nun eine Rötung aus, die langsam zu einem derben, roten Knötchen führt. Alle diese Knötchen können sich nun ohne Eiterung wieder langsam resorbieren, oder es tritt im Zentrum ebenfalls äußerst langsam eine Pustel auf, oder es kann endlich die ganze Erkrankung unter dem Bilde einer akuten Follikulitis mit Bildung deutlicher, großer Pusteln verlaufen.

Nach Beschreibung der Acne vulgaris, die durch ihre Lokalisation im Gesicht, durch ihre Beziehung zur Seborrhoe und Comedonenbildung eine charakteristische Erkrankung darstellt, nach Aus-

schaltung jener Follikulitiden, die durch äußere Schädlichkeiten hervorgerufen, klinisch dem Bilde der Acne vulgaris ähnlich sind und somit als Acne artificialis zu einer Gruppe vereinigt werden können, verbleiben noch zwei Entzündungsprozesse mit follikulärem Sitz. Der eine stellt als Follikulitis im engeren Sinne kein einheitliches Krankheitsbild dar, sondern eine Gruppe von Erkrankungen, die ihren Sitz im Haarbalg der größeren Lanugohaare haben, der zweite ist eine infektiöse Erkrankung der dicken Bart- und Kopfhaare, die Sykosis mit ihrer keloidartigen Variante, der Dermatitis papillaris capillitii.

Follikulitis.

Vorwiegend am Körper, besonders an den Streckseiten der Extremitäten, seltener auf der behaarten Kopfhaut lokalisiert, bildet sie klinisch zwei Formen:

1. Die akute infektiöse Follikulitis. Sie beginnt z. B. nach Sektionen infektiöser Leichen mit einem stechenden Schmerz an irgend einer Stelle der Hand und mit Bildung eines lebhaft roten, stecknadelkopfgroßen Knötchens, welches ein Lanugohaar umgibt. Nach starker Kompression entleert sich ein Tropfen klaren oder blutigen Serums; der Prozeß kommt aber damit nicht zum Stillstand, sondern das Knötchen wird unter Zunahme der Schmerzen dunkelrot, greift in die Tiefe, die kubitale Lymphdrüse wird schmerzhaft, größer, und lymphangioitische Streifen zeigen den Weg der Resorption an. Drückt man jetzt, so entleert sich schon ein fester, eitriger Pfropf; aus der ursprünglichen Follikulitis hat sich ein follikulärer Furunkel gebildet, dessen radikale Eröffnung durch Kreuzschnitt angezeigt erscheint. In dem Eiter findet man ausschließlich hochvirulente, gelbe Staphylokokken. Dem klinischen Bilde der Quecksilber-Follikulitis sehr ähnlich, sieht man pustulöse Follikulitiden auf großen Strecken dann entstehen, wenn die Bedingungen für die Aussaat reichlichen Infektionsmateriales gegeben sind. So sieht man z. B. bei nässendem Scrotalekzem die Streckseiten der Oberschenkel mit follikulären, lebhaft roten Knötchen besetzt, die sich rasch zu oberflächlichen Pusteln umwandeln, gewöhnlich nicht in die Tiefe gehen und bald ausheilen. Auch in solchen Pusteln findet man schon frühzeitig Staphylokokken. Im Unterschied zu diesen Erkrankungen, die sich nur durch den streng follikulären Sitz von der Impetigo Bockhardt unterscheiden, verläuft der follikuläre Entzündungsprozeß oft überaus chronisch, und gleichsam die gutartigste Form dieser Follikulitis ist der gerötete und gereizte Lichen pilaris, in welchem die histologische

Untersuchung eine umschriebene hyperplastische Entzündung mit jungen Bindegewebszellen und Riesenzellen antrifft. Indem sich diesem chronischen Infiltrat bald weniger, bald mehr Leukozyten als Zeichen akuterer Entzündung beimengen, entstehen follikuläre Knötchen von roter Farbe und verschiedener Größe, die einen Unterschied wieder in der Art zeigen, daß einzelne derselben, nachdem sie bereits lange Zeit bestanden haben, eine zentrale Pustel bilden, während andere ohne Pustelbildung wieder in ebenso langsamer Art, wie sie entstanden sind, resorbiert werden. Die Ursache dieser subakuten und chronischen Follikulitiden ist keine einheitliche. Follikuläre Hyperkeratose, mechanische Irritation, Reizung durch Staub, Schmutz, wenig virulente Bakterien sind die wahrscheinlichen Ursachen dieser Formen.

Therapie. Die infektiösen Formen müssen, wenn sie Lymphdrüsenschwellung verursachen, gespalten und unter essigsaurer Tonerde zur Ausheilung gebracht werden. Für die ausgebreiteten oberflächlichen Formen genügt die Anwendung der Pasta Lassari. Bei subakuten Formen sucht man durch protrahierte Bäder und Seifenwaschung das ursächliche Moment der Hyperkeratose, der Retention, des Schmutzes etc. zu entfernen und durch erweichende Salben das Wiedereintreten dieser Schädlichkeiten zu verhindern. Günstig erweist sich ein 5%iger Zusatz von Schwefel zu den Fetten.

Rp.: Flores sulfuris 2·0, Ung. zinci oxydati 30·0. S. Salbe.

Sykosis.

Unter Sykosis verstehen wir eine multiple Follikulitis und Perifollikulitis der sogenannten behaarten Haut. Sie entsteht nach den Untersuchungen der letzten Jahre fast ausschließlich durch Eindringen des Staphylococcus p. aureus, seltener des albus in den Follikel und in das den Follikel umgebende Gewebe. Damit aber das bereits von Bockhardt konstatierte Eindringen des auf der Haut verbreiteten Eitererregers Sykosis verursacht, bedarf es noch prädisponierender Momente. Dieselben sind manchmal gegeben durch vorausgehende ekzematöse Entzündung, welche zu einer Lockerung und Erweichung der Haut führt, durch stark sezernierende Katarrhe der Nase, welche die angrenzende Haut mit kokkenführendem Sekret in Berührung bringen. Vielfach entziehen sich diese Momente aber unserer klinischen Einsicht und es kann nur bemerkt werden, daß die alte Annahme, wonach die mechanische Reizung durch das Nachwachsen der Haare und durch das Mißverhältnis zwischen Dicke des Haares und der Haartasche bewirkt wird, nicht ganz unwahrscheinlich ist. Nach unserer Auf-

fassung kann allerdings darin nur ein Moment, welches den Boden für die Infektion präpariert, erblickt werden. Die Eitererreger dringen durch den Haarspalt in verschiedene Tiefen des Follikels ein, einmal nur bis an den Follikeltrichter, woselbst sie eine oberflächliche Pustel hervorbringen, ein anderesmal tiefer, erzeugen daselbst durch Ausdehnung der Gefäße und durch seröses und zelliges Exsudat ein entzündliches Knötchen, welches ebenfalls zentral zur Pustel einschmilzt, das Haar umgibt und somit vom Haar perforiert ist. Bei noch tieferem Sitz der Entzündung wird auch die Haarpapille in Mitleidenschaft gezogen, es kommt zu ihrer Verödung, als deren bleibende Folge Alopecie auftritt. Alle übrigen klinischen Symptome sind Folgeerscheinungen der primären Effloreszenzen. Die Pusteldecken reißen ein, und der entleerte Inhalt vertrocknet zur gelben Borke; je nach der Tiefe der Pustel bleiben nachher entzündliche Flecke oder durch längere Zeit derbe Knötchen zurück. Indem immer mehr Follikel und Haare erkranken, bekommt die Haut je nach dem Alter des Prozesses ein verschiedenes Aussehen; so ist sie in akuten Fällen ödematös geschwollen, gedunsen, gerötet, über und über mit Pusteln oder Pusteleiter, Krusten und Borken bedeckt; in subakuten Fällen derb infiltriert, kann neben Krusten und Borken auch schuppende Stellen aufweisen, wobei immer wieder neue Pusteln als die eigentliche Effloreszenz der Erkrankung auftreten. Auch diese schon etwas solidere Infiltration kann sich noch zurückbilden und erst, wenn bei sehr langem Bestande die Haut eine narbenartige, äußerst derbe Beschaffenheit annimmt, ist die Sykosis in ein Stadium getreten, von welchem aus eine Rückbildung nicht mehr möglich ist, denn die Narben bleiben bestehen, bedingen Alopecie an der einen Stelle, büschelförmiges Zusammenziehen der Haare an anderen Punkten; teils hat die Eiterung die Haarpapille zerstört, teils sind sie der produktiven Entzündung, die auf die Eiterung folgt, zum Opfer gefallen.

Das Bindegewebe hat eine sklerotische, narbenartige Beschaffenheit angenommen. In seltenen Fällen kann diese Bindegewebsproduktion sogar einen proliferierenden Charakter annehmen, und wir sahen Fälle, die als Sykosis mit Ausgang in Keloidbildung mit dem später zu beschreibenden Prozesse der Dermatitis papillaris capillitii (Kaposi) zu identifizieren waren. In anderen Fällen ist das junge Bindegewebe mehr weich und es entstehen knopfartige, tumorartige Erhebungen, die an Brombeeren erinnern, deren grobdrusige oder papilläre Oberfläche wieder mit Pusteln, Krusten, Borken und Schuppen bedeckt sein kann.

Sykosis kann sofort als solche beginnen oder, wie erwähnt, sich an Ekzem anschließen. Im ersteren Falle treten sofort um die Haare lokalisierte Pusteln auf und führen bei großer Zahl zu reaktiver Schwellung. Im zweiten Falle ist der Eintritt der Sykosis nicht immer mit voller Sicherheit zu bestimmen. Lokalisiert sich in der behaarten Gesichtshaut ein nässendes Ekzem, so ist das Entstehen einzelner Pusteln um die Haare herum kein so seltenes Ereignis. Die Haut ist gelockert, Eitererreger sind in großer Menge vorhanden, somit alle Bedingungen für das Entstehen der Sykosis gegeben. Wenn dieselbe nicht eintritt, liegt der Grund eben in dem Fehlen jener disponierenden Momente, welche wir noch nicht genau kennen. Man hat Erkrankungen, bei welchen die Symptome des Ekzems vorherrschen, Pusteln nur vereinzelnt auftreten, sich rasch und günstig durch Ekzembehandlung beeinflußen lassen, mit dem Namen Eczema sycosiforme belegt. Man wählt diese Bezeichnung aber auch mit Recht für echte Kombinationen beider Erkrankungen, die gewöhnlich langwierige Leiden darstellen. — Fälle dieser Art zeigen auf einer oft ichthyotischen Basis nässende, rote, pustulöse Ekzeme der Kopfhaut, Sykosis der Augenbrauen und der übrigen behaarten Gesichtshaut, nässendes Ekzem der Achselhöhlen, des Nabels, zu Hautverdickung führende Ekzeme des Scrotums und des Penis, Sykosis des Mons Veneris, Ekzeme en plaques und follikuläre Pusteln an den Lanugohaaren der Extremitäten. Auch reine Sykosis ohne Ekzem kann an letzteren Lokalisationen (Genitalgegend) auftreten. Von einem Hinzutreten echter Sykosis zum Ekzem kann allerdings erst dann gesprochen werden, wenn die Zahl der auftretenden Pusteln groß ist, wenn der Salbenverband, statt dieselben zum Schwinden zu bringen, dieselben noch vermehrt. Jetzt treten die diffusen Erscheinungen des Ekzems zurück, der follikuläre Prozeß kommt zum Vorschein, als eine schon von den alten Ärzten gefürchtete Komplikation des Ekzems.

Der Verlauf der Erkrankung ist ein äußerst chronischer, Monate und Jahre dauernder.

Die Diagnose bereitet keine Schwierigkeiten, wenn man sich an das Wesen der Erkrankung als eines follikulären Pustelprozesses der behaarten Körperstellen hält. Unter Festhaltung dieses Wesens wird auch die Unterscheidung von Ekzem mit sekundären Pusteln möglich sein, bei welch letzteren die diffusen Erscheinungen des Nässens oder der schuppende Charakter der Erkrankung vorherrscht. Sycosis parasitaria wird sich durch den mächtigen, ödematösen, weichen, polsterartigen Tumor klinisch, durch die Untersuchung der Haare histologisch mit aller Schärfe

unterscheiden lassen. Die Prognose ist als eine keineswegs günstige zu bezeichnen. Sich selbst überlassen, führt die Erkrankung zu den bereits geschilderten Veränderungen des Haarausfalles, Narben etc.

Therapie: Eine Vorbedingung jeder erfolgreichen Sykosisbehandlung ist die gründliche Epilation der erkrankten Stelle. Sind Krusten und Borken vorhanden, so werden dieselben bei kurzen Haaren durch Verbände mit Unguentum simplex oder Unguentum Diachylon, bei langen Haaren durch öfteres Einreiben mit diesen Salben erweicht und mit Seifenwasser entfernt. Ist dies geschehen, so werden die Haare bis auf einige Millimeter abgeschnitten und jetzt sofort epiliert. Man kommt rascher zum Ziele, wenn man mittels der Epilationspinzette die Haare selbst epiliert, als wenn der Patient die gleiche Manipulation vornimmt; in dieser Weise kann in einigen Tagen eine große Fläche haarlos gemacht werden. Röntgenstrahlen bewirken einen Ausfall erst nach 14 Tagen.

Die Erwartung, daß nach Entfernung der Haare mittels Röntgenstrahlen auch der Prozeß erlischt, erfüllte sich nicht; denn wir haben ebenso wie nach mechanischer Epilation Rezidiven gesehen. Schon nach der Entfernung der Haare und der damit verbundenen Eröffnung der Pusteln tritt eine Besserung auf; die diffuse Schwellung nimmt ab, die Rötung läßt nach und die Haut wird wieder dünner. Jetzt hat erst die eigentliche Behandlung zu beginnen. Wir besitzen weder ein Mittel, welches die Haut zu desinfizieren im stande wäre, noch ein solches, welches in absolut verläßlicher Weise der Haut die Eigentümlichkeit benehmen würde, beim Auftreten neuer Haare mit Pusteln zu erkranken. Da man von bakteriziden Mitteln regelmäßig eine Verschlechterung beobachtet, so sucht man die Beschaffenheit der Haut zu bessern und damit die Disposition zur Infektion herabzusetzen. Dies erreicht man noch am besten durch Verbände mit Unguentum Diachylon oder Emplastrum saponatum salicylicum, welche so lange angewendet werden, bis die Rötung und Verdickung sich verringert hat; dann kombiniert man diese Verbände mit der Teerbehandlung, indem man die Stelle vorher mit Unguentum sulfuratum Wilkinsonii einreibt und den Verband darauf appliziert. Ist eine weitere Besserung eingetreten, so verwendet man durch zwei bis drei Tage nur Unguentum sulfuratum Wilkinsonii. Durch diese Salbe wird die Oberfläche trocken, spröde, und es kommt zur Ausbildung eines Häutchens und zu einer Vertrocknung und Verkleinerung der Knötchen, zur Abnahme der Hyperämie.

Das Häutchen entfernt man durch Pasta Lassari (ein bis zwei Tage) und wiederholt eventuell den ganzen Cyklus. Gute Erfolge sahen wir auch durch folgende Therapie, welche in ähnlicher Weise wirkt: Flores sulfuris werden mit Hühnereiweis zu einem dicken Brei verrieben, derselbe durch mehrere Abende aufgestrichen, in klinischer Behandlung früh liegen gelassen, in ambulatorischer abgewaschen, durch Zinksalbe ersetzt und abends erneuert. Auch hier erfolgt Vertrocknung und Kompression; Heilung tritt allerdings erst nach längerer Zeit ein. Jarisch empfiehlt bei den bereits gebesserten Formen der Sykosis zur Nachbehandlung behufs Verminderung von Rezidiven die von Brooke angegebene Salbe:

Rp.: Hydrarg. olein. (5%) 28·0, Vaselini flavi 14·0, Zinci oxydati, Amyl. puri āā 7·0, Ichthyol. 1·0, Acidi salic. 1·2.

Nach täglich ein- bis zweimaliger Seifenwaschung wird die Salbe energisch eingerieben und gepudert, welche Behandlung dem Kranken ermöglicht, seinem Berufe nachzugehen. Auch wir haben durch sie zum Teile günstige Erfolge, allerdings nicht in dem Maße wie Jarisch, gesehen, und da die Salbe keine Kontraindikationen hat, so kann von ihr bei ambulatorischer Behandlung ein ausgiebiger Gebrauch gemacht werden.

Dermatitis papillaris capillitii (Kaposi).

Es ist kein Zweifel, daß die von Kaposi zuerst beschriebene Erkrankung identisch ist mit dem Acne-Keloid (Bazin), mit dem Nacken-Keloid (Unna) und mit der Folliculitis nuchae sclerotisans (Ehrmann). Die Kombination von Sykosis des Bartes und Umwandlung der Effloreszenzen zu Keloiden mit echter Dermatitis papillaris capillitii, die wir in aller Deutlichkeit in einem Falle gesehen haben, legt den Gedanken nahe, bei beiden Erkrankungen denselben Grundprozeß zu vermuten, und man geht nicht fehl, bei der Dermatitis papillaris capillitii gleich wie bei der Sykosis als Primäreffloreszenz eine follikuläre, wahrscheinlich meist staphylogene Pustel anzunehmen. Die Erkrankung unterscheidet sich aber sofort von der Sycosis simplex dadurch, daß das Pustelstadium sehr in den Hintergrund tritt gegenüber der zweiten Phase des Prozesses, der Umwandlung der entzündlichen Effloreszenz zu einem keloidartigen Knötchen. Die in frischen Fällen fast niemals fehlenden Pusteln sind meist sehr klein, stecknadelkopfgroß und sitzen bereits auf einer derben, harten Basis auf. Nach ihrer Eröffnung bleibt das derbe Knötchen zurück, schließt sich wieder an der Oberfläche und erweckt den Eindruck, als ob es von vornherein als Keloid entstanden wäre. Möglicherweise können sich

Knötchen, noch bevor sie zur eitrigen Einschmelzung kommen, schon zu Keloiden umwandeln. Diese frischen, keloidartigen Knötchen sind Produkte chronischer Entzündungsprozesse, die neben Leukozyten auch epitheloide Zellen und Riesenzellen enthalten und sehr bald zur Bildung eines ursprünglich zellreichen, später zellarmen Bindegewebes führen. Sie sind demnach Narbenkeloide. Wie im Keloid wird diese Bindegewebsneubildung eine wuchernde; aus einer stecknadelkopfgroßen Pustel entwickelt sich oft ein kirschkerngroßes Keloid, welches nun in verschiedener Anzahl die Nackenhaut besetzt und als derbes, hartes Knötchen für die Palpation leicht erkennbar ist. Durch Aneinanderrücken und keloidartige Umwandlung der Zwischenhaut entstehen ursprünglich noch höckerige, später mehr plattenartige Keloide, welche oft bedeutende Größe annehmen und eventuell die ganze Nackenhaut bedecken können. Jetzt wird die Farbe, die in kleinen Knötchen rot war, immer blässer, die Geschwulst weißglänzend, narbenartig. Durch die pathologische Bindegewebsbeschaffenheit tritt eine Umordnung der Haare ein, insofern dieselben büschelförmig zusammengedrängt werden und aus tiefen Spalten oder lochförmigen Einsenkungen in pinselartigen Büscheln heraustreten. Ab und zu tritt im großen Keloid eine oberflächliche Pustelbildung oder tiefe, unterminierende, spaltförmige Eiterung auf, so daß die Sonde das Keloid weithin passiert und an anderen Stellen zum Vorschein kommt.

Die Erkrankung lokalisiert sich vorwiegend in der Nackengegend, und zwar von der Nackenhaargrenze nach abwärts; manchmal tritt sie mit einzelnen Knötchen auch in die behaarte Kopfhaut hinein, in einem Falle reichte sie bis zur Scheitelhöhe. Die Erkrankung ist äußerst chronisch und findet sich nur bei Männern.

Ätiologie. Zum Zustandekommen der Erkrankung gehören zwei Momente: die wahrscheinlich durch Staphylokokken bewirkte primäre Pustel oder Follikulitis überhaupt und die Neigung zur Keloidbildung an der gleichen Stelle. Follikulitiden und Furunkel an der Nackenhaargrenze sind ein häufiges Vorkommen, desgleichen ist es keineswegs selten, daß nach Eröffnung dieser Effloreszenzen noch lange Zeit rote, derbe, hypertrophische Narben und Narbenknötchen zurückbleiben. Diese Zustände, zurückzuführen auf die Neigung der Nackenhaut zu hypertrophischer Bindegewebsentwicklung, sind von der Dermatitis papillaris capillitii weniger ihrem anatomischen Wesen nach als vielmehr klinisch zu trennen, ähnlich wie gewulstete Narben und echtes Narbenkeloid. Unter Berücksichtigung dieses Punktes ist die Diagnose der Erkrankung eine leichte, die Prognose in Bezug auf Heilung im allgemeinen ungünstig.

Therapie. In einem Falle meiner Beobachtung führte eine zu intensive Röntgenbehandlung unter Ausbildung eines schweren Erythems zur Heilung, in einem zweiten Falle trat Besserung ein, so daß gegebenenfalls diese Behandlung zu versuchen ist. Einen ähnlichen Effekt, allerdings äußerst langsam, erzielt man mit intensiven Schwefelkuren und Schälkuren, die mit Resorzin-Schmierseife ausgeführt werden.

Rp.: Resorcini 5·0, Saponis. virid. 50·0.

Die Seife wird täglich abends eingerieben, bis Entzündung entsteht, dann erzielt man Abheilung der entzündlichen Erscheinungen unter blanden Salben. Ähnliche Besserungen sind manchmal zu erzielen mit 20%igem Salizyl-, 20%igem Resorzin-Guttaperchapflaster. Das Nackenkeloid zeigt nicht, wie das Spontankeloid, die Eigenschaft, nach chirurgischer Entfernung sofort und in exzessivem Grade zu rezidivieren. Man sieht im Gegenteil, daß nach Abtragung der Keloide mittels eines Thier'schen Messers und nach Verschorfung der Fläche mit Lapis bleibende Besserung erzielt wird. Nachdem dieses Verfahren an und für sich wenig schmerzhaft ist und die Abtragung unter Äthylchloridvereisung vorgenommen werden kann, stellt dasselbe gegenüber der langwierigen Pflasterbehandlung den rascheren Weg dar.

Infektiöse Entzündungen.

Der Grund der Entzündung ist Infektion der Haut durch entzündungserregende Mikroorganismen. Die Infektion ist entweder eine vollkommen bewiesene oder sie kann, wie bei Syphilis, aus klinischen Momenten erschlossen werden. Diese ganze Gruppe teilt sich wieder in drei Unterabteilungen: 1. Erkrankungen, hervorgerufen durch Spaltpilze; 2. durch Fadenpilze; 3. durch tierische Hautparasiten.

a) Durch Spaltpilze hervorgerufene Erkrankungen. An die Spitze dieser Gruppe seien die auf dem Wege der Blutbahn entstandenen bakteritischen Exantheme gestellt, im Anschluß daran die staphylogenen, streptogenen und bazillären Erkrankungen erörtert. Am Schlusse seien alle jene Erkrankungen erwähnt, deren bakteritische Ätiologie zwar nicht vollständig bewiesen, aber durch klinische Momente in hohem Grade wahrscheinlich gemacht wird.

Bakteritische Exantheme.

Die Entzündungserreger gelangen auf dem Wege der Blutbahn in die Haut, die Eiterung der Haut ist ein Sympton einer pyämischen Allgemeinerkrankung. In den Eiterherden der Haut

lassen sich die Mikroorganismen in einer Weise und Anordnung nachweisen, daß über die Ätiologie dieser Eiterung und über die hämatogene Art der Infektion kein Zweifel bestehen kann.

Es gehören hieher folgende Fälle:

1. Erythema papulatum, erzeugt durch Streptococcus pyogenes (Finger, Archiv f. Dermat.).

2. Purpura, erzeugt durch einen Diplokokkus (ibidem).

3. Erythema haemorrhagicum, entstanden durch Streptokokken-Embolien (Vidal und Thérèse, Progrès medical 1894).

4. Eine als Pustulosis staphylogenes bezeichnete, durch Papeln, Bläschen und Pusteln charakterisierte und durch den Staphylococcus p. aureus hervorgerufene Dermatose. Allgemeinleiden: Pyämie nach Rheumatismus und eitriger Myocarditis (Unna, Histopathologie).

5. Ein als Phlyktaenosis streptogenes beschriebenes papulovesikulöses, später variolaähnliches Exanthem. Allgemeininfektion durch Streptococcus p. im Anschlusse an Masern (ibid.).

6. Zwei Fälle von Pseudofurunculosis pyaemica (Dermatitis pyaemica circumscripta suppurans. (Finger, Wiener klinische Wochenschrift 1896.) In beiden Fällen der Staphylococcus p. aureus Erreger der Allgemeininfektion und Dermatose.

7. Dermatitis multiformis pyaemica, papulo-pustulöses Exanthem, Staphylococcus p. aureus (ibid.).

8. Dermatitis multiformis pyaemica, makulöses Exanthem. Im Exanthem ein hochvirulenter Staphylokokkus mit grellroter Farbstoffbildung; hieher gehören die Fälle von Pezzoli und Merk.

9. Dermatitis pyaemica haemorrhagica. Im Blute, in den inneren Organen und in dem hämorrhagischen, papulösen Exanthem Streptococcus p. (ibid.).

10. Roseola typhosa erscheint gewöhnlich in Form weizenkornähnlicher, gelblichroter, äußerst flach erhabener Knötchen. Sie lokalsieren sich meist in geringer Anzahl (fünf bis zehn) zu beiden Seiten des Abdomens, unter dem Rippenbogen, wobei ihr längerer Durchmesser, entsprechend der Spaltrichtung, horizontal gestellt ist. Manchmal sind diese Knötchen nur in eine Spitze ausgezogen, beistrichförmig, wie die Tropfen einer schief aufgefallenen Flüssigkeit. Echte makulöse Roseola findet sich in selteneren Fällen dann, wenn das Typhusexanthem dichter und auch auf Brust und unteren Extremitäten lokalisiert ist. Wir sahen Roseola typhosa wiederholt in den ersten Krankheitstagen und konnten daraus zu dieser Zeit schon die bestehende Allgemeinerkrankung diagnostizieren. Singer fand in den Effloreszenzen Typhusbazillen.

Staphylogene Prozesse.

Impetigo simplex (Bockhardt).

Die Primäreffloreszenz beginnt als ein hellrotes, etwas schmerzhaftes Knötchen in verschiedener Tiefe der Kutis. Bei seitlicher Kompression zeigt dasselbe schon sehr bald in der Mitte einen gelb durchscheinenden Fleck. Auf jeden Fall vergrößert sich das Knötchen sehr rasch, wird erbsengroß und steigt gegen die Oberfläche empor, wodurch im gleichen Maße die zentrale Eiteransammlung immer deutlicher und die ganze Effloreszenz zur Pustel wird, die von einem lebhaft roten Halo umgeben erscheint.

Je oberflächlicher die ersten Erscheinungen beginnen, desto rascher kommt es zur Pustel, die dann auch größer, breiter, von dünnerer Decke überzogen, gleichsam wegwischbar ist. Im Gegensatz hiezu stehen die tieferen Infiltrate in Form umschriebener, größerer und kleinerer Furunkel. Das ganze Krankheitsbild setzt sich nun aus diesen Elementen in der Weise zusammen, daß Pusteln in allen Stadien und eingestreute Furunkel gegen irgend eine Körperstelle zusammengedrängt sind. Treten diese Erscheinungen ohne nachweisbare äußere Ursache auf, so kann man von einem selbständigen Krankheitsbild der Impetigo simplex sprechen. Viel häufiger ist der Symptomenkomplex provoziert durch äußere Schädlichkeiten, durch feuchtwarme Umschläge, lange Zeit fortgesetzte Liquor Burowii-Verbände, feuchtwarme Einwickelungen, Applikation von Honigteig u. s. w. Mit Rücksicht darauf, daß die oben beschriebenen Effloreszenzen sich aber auch vereinzelt im Gefolge anderer Erkrankungen, wie z. B. bei Pediculi capitis, nach Abheilung von Ekzemen, bei juckenden Erkrankungen symptomatisch finden, erblicken wir eben das Wesen der Erkrankung nicht in dem ab und zu sich findenden gesamten Krankheitsbild, sondern in den Effloreszenzen selbst. Die Effloreszenz aber stellt eine umschriebene eitrige Entzündung der Kutis, hervorgerufen durch einen virulenten Staphylococcus p. aureus et albus dar. Die ersten Veränderungen bestehen in leukozytärer Exsudation in die Pars papillaris und Cutis propria mit und ohne Beziehung zum Follikel. Schon die zentralen Zellen des Exsudates zeigen Nekrose; in gleicher Weise erfolgt auch eine Einschmelzung des Kutisgewebes mit Ausgang in Abszeß und Narbenbildung. Im Zentrum der Effloreszenzen findet man die Eitererreger. Bei tieferer und ausgebreiteter Infektion kommt es zu einem gleichwertigen Furunkel (Bockhardt). In manchen Fällen läßt sich eine veranlassende Ursache nicht finden; bei feuchten Ver-

bänden wird die Haut durch Mazeration der Hornschichte für eine Infektion zugänglicher gemacht, und zu gleicher Zeit dient der feuchte Verband als eine Art Brutofen, welcher das Wachstum der Eitererreger begünstigt. Symptomatische, im Gefolge anderer Erkrankungen sich findende einzelne Pusteln, in deren Inhalt man Staphylokokken findet, gehören ihrem Wesen nach hieher. Daß Impetigo simplex bei Lokalisation auf der Mundschleimhaut oder auf der Schleimhaut der kleinen Labien als Aphten in Erscheinung tritt, ist eine richtige Beobachtung; die Zugehörigkeit dieser »Aphten« zur obigen Erkrankung muß aus Impetigo simplex der umgebenden Haut erschlossen werden, da der bakteriologische Nachweis aus Schleimhauteffloreszenzen unverläßlich ist. Pusteleffloreszenzen an der behaarten Kopfhaut können wohl nur bei oberflächlichem Sitze hieher gerechnet werden; bei tieferer Lokalisation handelt es sich meist um Folliculitis staphylogenes, also um eine ätiologisch gleiche, nur durch ihren anatomischen Sitz etwas differente Form der Erkrankung. Die Prognose der Erkrankung ist gut. Die Behandlung besteht zunächst in rascher Mazeration der Pusteldecken, aber nicht unter feuchtwarmen Verbänden, sondern unter Salbenverband mit Unguentum Diachylon. Der Verband wird alle 12 Stunden abgenommen, die Fläche mit Watte und Puder fest abgerieben und alle 24 Stunden mit warmem Wasser und Seife gewaschen. Statt Unguentum Diachylon kann zum Salbenverband auch Pasta Lassari verwendet werden, welche den Vorteil hat, daß man sie auf den bereits abgeheilten Stellen als Pasta mit Puder verwenden kann. Furunkel müssen punktiert oder inzidiert werden.

Impetigo gangraenosa.

Als Impetigo gangraenosa bezeichne ich eine pustulöse Erkrankung, welche bei Kindern, die durch vorausgegangene Erkrankungen, wie akute Exantheme, Pleuritis, Tuberkulose, Otitis, oder durch ungünstige äußere Verhältnisse in ihrer Ernährung stark herabgekommen sind, auftritt und zu lochförmigen Geschwüren führt. Die primäre Effloreszenz ist ein hanfkorn- bis erbsengroßes Bläschen, dessen anfänglich seröser Inhalt sich rasch trübt und in Eiter umwandelt. Eröffnet man jetzt das Bläschen, so sieht man im Zentrum der Basis eine stärker eitrig belegte Stelle. Entfernt man den Detritus, so entspricht dieser Stelle eine umschriebene Nekrose der Kutis, deren weiße, freiliegende Bindegewebsfasern man deutlich erkennt. Sich selbst überlassen, wird die Nekrose tiefer und das Bläschen wandelt sich nach Eröffnung der Decke

in ein Geschwür um, das eben aus der eitrigen, nekrotischen Partie hervorgeht und von Resten der Blasendecke umsäumt ist. Je größer die Blase, desto größer auch die Nekrose. Konfluieren die Blasen zu polycyklisch begrenzten Herden, so entstehen auch ähnliche Geschwüre. Erreicht die Effloreszenz Heller- oder Kreuzergröße, so wird das Geschwür zu einem äußerst scharf begrenzten, runden, lochförmigen Substanzverlust (Löcherkrankheit), der wie mit einer Stanze ausgeschlagen erscheint. In solchen Fällen kann die Nekrose, welche gewöhnlich nur die Pars papillaris betrifft, oft die ganze Dicke der Haut ergreifen, oder es findet sich auch bei diesen ausgebreiteten Herden nur eine ganz oberflächliche Nekrose.

Die Erkrankung lokalisiert sich häufiger am Stamm als an den Extremitäten, vielleicht am häufigsten an der Halshaut. In einem Falle konnten wir sie mit Otitis media in Zusammenhang bringen, insoferne sich die Erkrankung in der Umgebung des kranken Ohres so weit hin verbreitete, als das eitrige Sekret mit der Haut in Berührung kam. In einem zweiten Falle schien die infektiöse Quelle die Mundhöhle zu sein, wenigstens sahen wir neben zahlreichen »Aphten« der Mundhöhle Hauteffloreszenzen von der Kinngegend gegen die Brust- und Bauchhaut zu in einer Anordnung auftreten, die in Beziehung zu dem abfließenden Mundspeichel gebracht werden mußte. Die Sektion eines Falles zeigte auch, daß ähnliche Geschwüre in der Mundschleimhaut, am Zungengrund, an der hinteren Pharynxwand sich finden können. Endlich sahen wir immer, mit Häufung der Effloreszenzen gegen einen Punkt zu, die untere Bauchgegend oder die Rückenhaut eingenommen. Insoferne die primäre Effloreszenz eine oberflächliche Pustel ist und zur Nekrose führt, ist der Ausdruck „Impetigo gangraenosa“ gerechtfertigt. Heilt die Blase ab, so hinterläßt sie eine zarte Narbe.

Ätiologie. Es gelang mir, aus allen Effloreszenzen einen gelben Staphylokokkus zu züchten, und ich mache ihn mit Bestimmtheit für die Nekrose der Blasenbasis verantwortlich. Er ist auch mit großer Wahrscheinlichkeit als der Erreger der primären Pustel anzusehen, denn man findet ihn schon in leicht getrübten Bläschen; volle Gewißheit werden allerdings erst weitere Untersuchungen vollkommen frischer Effloreszenzen geben. Die Erkrankung hat mit Ecthyma gangraenosum nichts zu tun. Die primäre Effloreszenz des Ekthyma ist ein hämorrhagisch-nekrotischer Entzündungsherd der Cutis propria, der zum Geschwür zerfällt, aber nicht zur Pustelbildung führt. Bei Ekthyma findet man den Bacillus

pyocyaneus, hier den Staphylokokkus. Ecthyma gangraenosum tritt bei sehr herabgekommenen Säuglingen auf, Impetigo gangraenosa findet sich in den ersten Lebensjahren, und sehen wir Kinder mit vier, fünf, acht Jahren daran erkranken. Allerdings scheint auch bei diesen die Schwächung der Gewebe durch vorausgehende Erkrankungen das Entstehen der Nekrose zu erleichtern. Bei Erwachsenen konnten wir die Erkrankung bis jetzt nicht konstatieren, doch spricht viel dafür, daß der als Ecthyma vulgare beschriebene Zustand wenigstens seinem Wesen nach hieher gehört.

Ähnlich wie sich Effloreszenzen der Impetigo simplex symptomatisch bei anderen Krankheiten finden, sieht man auch bei juckenden Erkrankungen, wie Scabies, Prurigo, Ekzem, Pediculi vestimentorum, an schlecht genährten und unreinen Individuen meist an den unteren Extremitäten folgende Erkrankung auftreten: Es entstehen Knoten, die sich in zwei Tagen in eitrige Blasen umwandeln, Linsen- bis Kreuzergröße erreichen und von einem lebhaft roten Halo umgeben sind. Der Blaseninhalt trocknet zur Borke ein, und die Effloreszenz heilt nach Hinterlassung einer oberflächlichen, peripher pigmentierten Narbe ab. Schon diese Narbe, noch mehr aber jene Fälle, bei welchen es neben der zentralen Borke zur peripheren Ausbreitung der Blase kommt, zeigen, daß Nekrose des Papillarkörpers vorhanden ist, was auch an dem hämorrhagisch-mißfärbigen, eitrig belegten Geschwürsgrunde leicht zu erkennen ist. Insoweit als man in den Effloreszenzen den Staphylokokkus findet, gehören diese als Ecthyma vulgare beschriebenen Effloreszenzen ihrem Wesen nach zur obigen Erkrankung, da wir wissen, daß der Staphylokokkus unter besonderen Voraussetzungen Nekrose erzeugt. Diese Voraussetzungen sind auch hier eine besondere Beschaffenheit des Gewebes, insoferne es nicht die bestgenährten und gepflegten Individuen sind, bei welchen sich diese Erkrankung an den unteren Extremitäten (Stauung) findet.

Ähnlich war auch eine Erkrankung bei einem sonst gut genährten Kinde zu deuten, welches an der Bauch- und Rückenhaut kreuzer- bis guldenstückgroße Substanzverluste aufwies, in welchen man den Bacillus pyocyaneus nicht nachweisen konnte. Die Diagnose ist mit Rücksicht auf die charakteristischen Symptome leicht. Die sonst günstige Prognose wird durch die nebenbei bestehenden Erkrankungen sehr getrübt.

Therapie. Sind die Effloreszenzen spärlich, die Geschwüre klein, so vermeidet man den Salbenverband und trocknet die Stelle

durch Pasta Lassari aus. Bei größeren Geschwüren und stärkerer Sekretion muß verbunden werden, und sucht man durch häufiges Wechseln des Verbandes und durch Bäder eine Infektion der Umgebung hintanzuhalten. Als Salbe kann bei kleiner Ausbreitung 1% Jodoform-Vaselin auf mehrfacher Lage von Gaze, bei größerer Ausbreitung der Erkrankung Unguentum simplex, Borsalbe etc. verwendet werden.

Impetigo contagiosa.

Die ätiologischen Untersuchungen der letzten Jahre haben zunächst den sicheren Beweis erbracht, daß Impetigo contagiosa eine infektiöse Erkankung ist und durch einen Staphylococcus aureus, den auch ältere Autoren bei endemischem Auftreten dieser Erkrankung gefunden haben, erregt wird. Weitere Untersuchungen haben ergeben, daß die Erkrankung an der Kinderhaut zu weit größeren Blasenabhebungen und damit zu dem Bilde des Pemphigus neonatorum führen kann. Auch Dermatitis exfoliativa neonatorum (Ritter) und Pemphigus infantum ist in vielen Fällen nichts anderes als Impetigo contagiosa corporis. Der gefundene Kokkus ist ein Traubenkokkus mit gelber Farbstoffbildung, selten ist er weiß und nimmt erst beim Stehen in der Kultur gelbe Farbe an. In Aussehen, färberischen Eigenschaften und Kulturverhältnissen kann er nicht vom typischen Staphylococcus pyogenes aureus unterschieden werden, da seine rasche, nach manchen Autoren langsame Peptonisierung der Gelatine und seine geringe Virulenz nicht zu einer exakten Unterscheidung ausreichen. Damit ist aber nicht gesagt, daß er nicht doch ein vollkommen anderer Kokkus ist. Auf vorher geritzter oder auch unverletzter Haut ruft er bei Zuführung genügender Feuchtigkeit wieder Impetigo contagiosa hervor und findet sich in dem Inhalt frischer Blasen. Somit erfüllt er alle Bedingungen, die an einen Erreger gestellt werden. Er veranlaßt folgende Krankheitsbilder, deren Verschiedenheit durch die leichtere oder schwerere Ablösbarkeit der Hornschichte bedingt ist:

Impetigo contagiosa faciei et corporis. Die Primäreffloreszenz stellt eine linsen- bis kreuzergroße, subkorneale Blase mit äußerst geringem Blaseninhalt dar, so daß über einer zart geröteten Haut die Hornschichte beetartig in Form eines weißen, häutchenartigen Überzuges abgehoben erscheint. In seltenen Fällen ist der Blaseninhalt etwas größer, die Primäreffloreszenz dann eine stärker hervortretende, prall gespannte, durchsichtig gelbe Blase. Manchmal kann der Blaseninhalt so gering sein, daß die Abhebung der Hornschichte nur schwer zu erkennen ist.

Die primären Blasen machen folgende Umwandlung durch: Sehr häufig reißt die Mitte der Blasendecke in Form einer stecknadelkopfgroßen Öffnung ein, das Serum vertrocknet an dieser Stelle zu einem kleinen Börkchen, zieht den mittleren Anteil der Blase nach abwärts, wodurch die umgebende Blase wallartig diesen zentralen Punkt umgibt; durch weitere Vertrocknung vergrößert

sich die Borke, zugleich aber durch peripher fortschreitende Abhebung der Hornschichte auch die Blase, so daß dann Erkrankungsherde entstehen, die außen von runden, größeren oder kleineren, polycyklischen Linien begrenzt sind und im Zentrum eine breite, verschieden mächtige, impetiginöse Borke zeigen; die Borke ist von einem rosenroten Saum umgeben, über welchem die Hornschichte in Form eines Blasenwalles abgehoben erscheint. Gewöhnlich ist an einer oder der anderen Stelle des Herdes der Prozeß bereits erloschen und an dieser Stelle eine bläulichrote oder pigmentierte Haut vorhanden, welche als Spur des abgelaufenen Prozesses noch eine weiße Hornschichtfranse trägt und größeren Herden eine nierenförmige oder verschieden figurierte Gestalt gibt. Konfluieren die Blasen nicht und tritt keine Vergrößerung ein, so vertrocknet von der zentralen Borke aus der Blaseninhalt samt Blasendecke zu einer Borke, die bald deutlich gelb, eitrig, impetiginös, saftig, bald mehr gummiartig, Goldschlägerhäutchen-ähnlich ist; namentlich letztere Borkenform übt auf die umgebende Haut einen Zug aus, so daß dieselbe gegen die Borke hin in ähnlicher Weise herangezogen wird wie nach aufgetupfter Celloidin- oder Gummi-arabicum-Lösung. Diese Depression, die Atrophie vortäuschen kann, behebt sich sofort, wenn man die Borke ablöst.

Ist der Blaseninhalt reichlich, so können obige Erscheinungen, welche wesentlich eine Folge der Verdunstung des Blaseninhaltes sind, nicht entstehen, dagegen macht die ursprünglich seröse Blase die typische Umwandlung in eine milchig-trübe und schließlich eitrige durch, worauf ebenfalls Eintrocknung zur Borke erfolgt. Das Auftreten der Borke hat vielfach zur Anschauung geführt, als ob die Impetigo contagiosa eine Beziehung zum Follikel hätte. Die Lokalisation der Effloreszenzen um den Follikel ist eine rein zufällige, hingegen gehört durch längere Zeit bestehende bläulichrote, scheibenförmige Verfärbung mit nachfolgender Pigmentation in der Ausdehnung der früheren Blasen zu den klinischen Symptomen.

Die in die Epidermis eindringenden Kokken bewirken eine superfizielle Entzündung, Ausdehnung der Papillargefäße, leukozytäre Exsudation in die Pars papillaris und in die Epidermis. Das aus den Papillargefäßen austretende Serum sammelt sich zwischen Hornschichte und Rete zur Blase an. Selten ist die Blase auch subepithelial. Infolge der zentralen Lücke trocknet das Serum zur Borke ein oder nimmt durch Eintritt von Leukozyten eine milchiggelbe oder eitriggelbe Farbe an. Durch Vermehrung der Kokken erfolgt Vergrößerung der Blase nach der Peripherie. Hat

sich unter der Borke eine neue Hornschichte gebildet, so wird die Blasendecke, Borke abgehoben und die Stelle gelangt zur Heilung. Die bläulichrote Farbe zeigt eine noch längere Zeit bestehende paretische Ausdehnung der Hautkapillaren an, auf welche die nach Entzündungen typische Pigmentation folgt. Bakterienfärbung weist in der Blase den Kokkus teils in Zellen, teils in freien Häufchen nach. Man sieht die Erkrankung oft endemisch auftreten und in einer Familie von einer Person auf die andere übergehen. Sie lokalisiert sich vorwiegend in Gesicht, seitlicher Wagenhaut, Kinngegend, aber auch an der Stirne, an den Ohren u. s. w. Undeutlich ist das reine Bild bei der Erkrankung am Kopf, weil hier die Haare den Ablauf der Effloreszenzen nicht deutlich verfolgen lassen und hier die Erkrankung in Form umschriebener, bald über den ganzen Kopf ausgestreuter, bald nur einen Teil desselben einnehmender gelber, honigartiger oder eitrigsaftiger Borken auftritt. Unter der Borke zeigt sich das feuchte Rete und die Ausdehnung der Kutisgefäße. Durch Konfluenz der Herde entstehen breite, krustöse Auflagerungen. Man sieht ab und zu als Folge in der Kindheit abgelaufener impetiginöser Erkrankungen der Kopfhaut fleckenförmig umschriebenen Haarverlust. Es muß dahingestellt bleiben, ob impetiginöse Ekzeme oder Impetigo contagiosa des Kopfes zu diesen Folgeerscheinungen führen.

Es ist ein entschiedenes Verdienst Unnas, die in der Begleitung von Pediculosis capitis so häufig auftretende Erkrankung in die Gruppe der Impetigo contagiosa eingereiht zu haben. Ebenso häufig wie echtes Ekzem finden sich bei Pediculosis capitis selten reichliche, häufig vereinzelte impetiginöse Borken im Gesicht. Wenn deren Hervorgehen aus oberflächlichen Blasen auch nicht in allen Fällen nachweisbar ist, so zeigt doch die Form der Borke, sowie das Vorkommen derselben in einer sonst vollständig gesunden Haut in Zusammenhang mit der kulturellen Untersuchung, welche hier allerdings einen farbstoffarmen Staphylokokkus ergibt, die Zugehörigkeit dieser Form zur Impetigo contagiosa an. Daß hier die Impetigo contagiosa durch die Pediculosis capitis bedingt ist, ist gewiß, wenn auch der genaue Zusammenhang (Übertragung durch die Kopflaus) noch nicht bekannt ist. Für die Übertragung durch den kratzenden Finger sprechen die meist borkigen Effloreszenzen an den Händen (bis über das Handgelenk) bei pedikulösen Kindern, die symptomatisch auftretenden Impetigoblasen bei Scabies, Prurigo, die sich in typischer Form, oft mit leicht blutig-serösem Inhalt am Handgelenk, wieder bei Kindern häufiger als bei Erwachsenen, konstatieren läßt. Besteht Impetigo der behaarten

Kopfhaut, dann sind diese Blasen durch Abklatsch während des Schlafes zu erklären.

Relativ selten lokalisiert sich Impetigo contagiosa an der Körperhaut und bildet daselbst als Impetigo circinata die oben beschriebenen, um eine zentrale Borke lokalisierten, nach außen polycyklisch begrenzten Blasengruppen. Die Tatsache, daß Impetigo contagiosa corporis bei alten Personen fast nicht, im mittleren Alter nur selten, dagegen im Kindesalter sehr häufig vorkommt, läßt schließen, daß die Infektion durch den Erreger um so leichter möglich ist, je juveniler die Haut ist. In die zarte Kinderhaut dringt der Kokkus leicht ein, zugleich erweist sich, wenn die Infektion erfolgt ist, die Hornschichte leicht ablösbar, was wieder klinisch durch reichliche Blasenbildung, durch die Größe der Blase und durch breite flächenartige Abhebung der Hornschichte zum Ausdrucke kommt. Das Symptom der Blasenbildung, die Neigung der Impetigo contagiosa zu Nachschüben, die Lokalisation am Körper führen dann oft zur falschen Diagnose »Pemphigus«. So beobachteten wir bei einem zweijährigen Kinde eine zweihandtellergroße Exfoliation der Hornschichte an der Brusthaut, die zum Teile von einer Epidermisfranse, an anderen Stellen aber von einer breit abgehobenen Hornschichte umgrenzt war. Die exfoliierte Stelle war deutlich dunkelrot und mit einem fibrinös-eitrigen Exsudat bedeckt, das in konzentrischen Kreisen die leicht blutende Fläche überzog. Spärliche, aber deutliche Impetigoblasen, der positive Impfversuch, der wieder deutliche Impetigoblasen ergab, ließen die Erkrankung als hieher gehörig erkennen. Die Zugehörigkeit des

Pemphigus neonatorum zur Impetigo contagiosa ergibt sich aus folgenden Tatsachen:

1. Überimpfung des Blaseninhaltes von Pemphigus neonatorum auf Erwachsene bewirkt Impetigo contagiosa. Es bestehen bereits zahlreiche Beobachtungen, in welchen durch ein Kind die Erkrankung auf Mutter, Geschwister etc. übertragen wurde. Aus diesen übertragenen Blasen konnte wieder der Staphylococcus aureus gezüchtet werden, der durch Impfung wieder Blasen erzeugte.

2. Impetigo contagiosa der Erwachsenen bewirkt bei Übertragung auf Kinder Pemphigus neonatorum.

3. Bei beiden Erkrankungen finden wir ein und denselben Staphylokokkus, der manchmal zu endemischen Formen Veranlassung gibt.

Das Krankheitsbild der Impetigo contagiosa als Pemphigus neonatorum ist folgendes: Am dritten bis fünften Lebenstage entstehen verschieden große Blasen, manchmal in Form zarter Abhebungen über einer nur wenig geröteten Haut, mit geringem Füllungsgrade der Blase und Abfließen des Blaseninhaltes gegen

den tiefsten Punkt der Blase zu; daneben bestehen aber auch prall gespannte Blasen oder solche mit schwappendem Inhalt von Kreuzer-, Taler- bis Taubeneigröße. Bei ersteren Blasenabhebungen legt sich die Hornschichte wieder an das Rete an, bei letzteren wird der Blaseninhalt trübe und, wenn die Blasendecke sich erhält, gelbeitrig; reißt die Blase ein, so liegt eine mächtige, gelbe, eitrige Borke dem roten Rete Malpighi auf. Geht der Prozeß in Heilung über, so bildet sich eine neue Hornschichte und die Stelle kehrt nach einem hyperämischen Stadium zur Norm zurück. Diese letzteren Formen finden sich allerdings mehr bei Kindern im ersten und zweiten Lebensjahre, für welche Erkrankungen die Bezeichnung Pemphigus contagiosus die richtigere ist.

Bei Neugeborenen wird sehr oft gar keine Blase mehr gebildet, sondern die Hornschichte in kurzer Zeit auf weite Strecken abgehoben, so daß die Haut wie verbrüht erscheint; dieses Aussehen kann eventuell für gerichtsärztliche Entscheidungen von Wichtigkeit sein. Das denudierte Rete ist von einem Hornschichtssaum oder von einer weithin abgehobenen Hornschichtslamelle umgeben, anfangs feucht, dunkelrot, später, wenn durch Verdunstung die obersten Schichten des Rete vertrocknet sind, gleichsam wie von einem gummiartigen Häutchen überzogen, das die denudierte Fläche gegenüber der gesunden Umgebung in die Tiefe drückt. So sahen wir manchmal den ganzen Rücken exfoliiert, die Exfoliation vom Hals auf die Lippen- und Mundschleimhaut übergreifen, sahen Extremitäten durch diese Exfoliationen gleichsam stranguliert. Bei neugeborenen Kindern führt der Zustand durch Abkühlung des Körpers und durch Resorption der Toxine gewöhnlich zum Exitus; aber auch bei kräftigen Kindern von ein bis zwei Jahren ist der Pemphigus contagiosus eine schwere Erkrankung, weil durch die auf der Haut üppig wuchernden Eitererreger hohes Fieber bedingt wird, dieses zu nervöser Irritation, Krämpfen etc. führt, oder weil endlich in beiden Formen Eitererreger in die Tiefe der Kutis, in die Blutbahn gelangen können und dann Pyämie bedingen. Die anatomischen Bilder zeigen die Veränderungen der Impetigo contagiosa auf die breite Fläche übertragen, die entzündlichen Veränderungen im Papillarkörper, Abhebung der Hornschichte durch seröses Exsudat, Überlagerung des Rete durch einen reichen Bakterienrasen.

Dermatitis exfoliativa neonatorum (Ritter). Es ist heute kein Zweifel mehr, daß manche Fälle der von Ritter beschriebenen Erkrankung Impetigo contagiosa der jüngsten Säuglinge sind, deren Haut die besten Bedingungen für die Ablösung der

Hornschichte gibt. Hansteen beschrieb drei Fälle dieser Erkrankung mit ihren typischen klinischen Symptomen und fand unter der gelockerten Hornschichte sowohl durch die Kultur als auch im Schnitte den Staphylococcus p. aureus. So wie Hansteen konnte auch Leiner mit dem Exsudat der Dermatitis exfoliativa an sich schlappe Impetigoblasen erzeugen und beobachtete weiters ein Kind, dessen gesamte Hornschichte abgelöst in großen Fetzen herabhing, so daß der Fall das Aussehen einer schweren Verbrühung, somit das typische Bild der Dermatitis exfoliativa darbot. Aus einer einzigen deutlichen Blase dieses Falles ließ sich der Staphylokokkus züchten; ein Bruder des Kindes erkrankte an Pemphigus contagiosus; die Mutter wies Impetigo-Blasen auf und im Wirkungskreise der Hebamme konnten noch mehrere ähnliche Erkrankungen nachgewiesen werden. Die Fälle, von welchen ich selbst einen zu sehen Gelegenheit hatte, boten ein Bild, das sich in nichts von der Krankheit Ritters unterschied. Es ist somit klar, daß Pemphigus contagiosus oder Impetigo contagiosa unter dem Bilde der Dermatitis exfoliativa auftreten kann. Weitere Untersuchungen werden zeigen, ob die Ritter'sche Krankheit ätiologisch überhaupt nichts weiter als Impetigo contagiosa ist, oder ob auch infektiöse Erkrankungen anderer Art dieses Krankheitsbild hervorrufen, so z. B. nach Ritter pyämische Allgemeinerkrankungen, nach Escherich Sepsis, nach Luithlen toxische Momente. Die bisherigen Sektionen haben für die Berechtigung dieser Anschauungen noch nicht viele Anhaltspunkte geliefert. Aus dem Krankheitsbilde sei erwähnt, daß die Erkrankung sehr häufig von der Mundspalte ihren Ausgang nimmt, die eventuell als Infektionsquelle betrachtet werden kann. In einem Falle fand Winter den Staphylococcus p. aureus im Blut. Das Fieber, welches Escherich in seinen Fällen beobachtete, kann ganz gut durch Resorption erklärt werden. Der Verlauf der Erkrankung ist folgender:

Am Ende der ersten oder zweiten Lebenswoche, seltener später, nachdem die normale Abschilferung der Haut bereits erfolgt ist, tritt gewöhnlich an der Mundspalte und von da rasch nach abwärts über den Körper kriechend eine Rötung auf, die in den nächsten Stunden an Intensität zunimmt, wobei die Haut etwas anschwillt und die Epidermis eine gequollene Beschaffenheit annimmt. Jetzt tritt auch eine deutliche Lockerung zwischen Rete und Hornschichte auf; die letztere wird teils spontan durch geringe Mengen von Exsudat abgehoben, teils löst sie sich auf leichte Traumen, wie Streichen mit dem Finger etc. hin ab; sie hängt dann in großen Lamellen am Körper, wodurch das abgehobene Rete frei-

liegt. Dasselbe ist anfänglich noch hellrot, saftig, trocknet dann aber an der Oberfläche zu einem gummiartigen, dunkelroten Häutchen ein. Die Hornschichte an den Händen läßt sich samt den Nägeln wie ein Handschuh abziehen und das Wesen des Prozesses verrät sich in vereinzelnten schlappen Blasen, die neben den exfoliierten Stellen sich finden, aber selten rund wie bei Pemphigus, sondern vielfach unregelmäßig begrenzt erscheinen. Wie erwähnt, setzt sich der Prozeß auch auf die Mundschleimhaut fort oder beginnt, besser gesagt, an derselben. Die Erkrankung geht innerhalb einer Woche in der einen Hälfte der Fälle in Genesung, in der anderen Hälfte in Exitus letalis aus.

Therapie der Impetigo contagiosa. Die am raschesten zum Ziele führende Behandlung ist folgende: Man verbindet das Gesicht mit Unguentum Diachylon und läßt früh dasselbe mit Seife und warmem Wasser waschen oder mit Puder fest abreiben. Der Salbenverband wird so lange erneuert, bis sich überall Hornschichte gebildet hat. Statt Unguentum Diachylon kann fast ebensogut Pasta Lassari angewendet werden; nur sind nach Abnahme des Verbandes die bestehenden Verhältnisse weniger gut zu kontrollieren. Versuche, die Erkrankung mit Pasten und Puder zu behandeln, scheitern oft an der intensiven Borkenbildung, eventuellen Progression der Blasen unter der Borke und an dem Neuauftreten von Blasen trotz der Behandlung. Vereinzelte Blasen und Borken können sehr gut unter einem klebenden Zinkpflaster zur Abheilung gelangen und durch dasselbe von der gesunden Haut isoliert werden.

Zur Erweichung der Borken am Kopf wird wie bei Ekzem alle zwei bis vier Stunden mit Unguentum simplex, bei Frauen auch mit Oleum olivarum eingerieben und früh der Kopf mit Spirit. saponat. kalinus gewaschen. Vorher muß allerdings die oft bestehende Pediculosis geheilt werden.

Ausgebreiteter Pemphigus contagiosus bedarf einer etwas modifizierten Behandlung. Indem schon an und für sich die Resorption der Toxine Fieber bewirkt, muß die Eiteransamlung, die unter dem Salbenverbande auftreten würde, vermieden werden. Dies wäre am besten durch Verbände mit feuchter Gaze zu erreichen. Da aber, abgesehen von der Schmerzhaftigkeit, zu befürchten ist, daß diese Verbände zur feuchten Kammer werden und durch Mazeration zu neuer Blasenbildung Veranlassung geben, so haben wir in ähnlichen Fällen folgende Behandlung versucht, mit ihr auch gute Erfolge erzielt: Das Kind wird täglich früh in einem Badwasser gebadet, welchem der Absud von $^1/_2$ Kilogramm Eichenrinde zugesetzt wird; vor dem Bade werden alle Blasen eröffnet und

im Bade alle Borken abgelöst. Nach dem Bade wird die Körperhaut mit Pasta Lassari eingerieben. Auf diese Weise kommt bei Fällen, wo zahlreiche Blasen und Blasenabhebungen bestehen, am raschesten die Bildung einer neuen Hornschichte zu stande. Sind wenig Blasen vorhanden, so kann jede einzelne Blase eröffnet, mit einem klebenden Zinkpflaster bedeckt oder mit Pasta Lassari zur Eintrocknung gebracht werden, wobei Eichenrindenbäder die Reinigung besorgen. Ist der Pemphigus so ausgebreitet, daß die Haut wie verbrüht erscheint, so behandelt man den Fall auch wie eine Verbrühung und legt das ganze Kind in weiße Gaze, die sehr gut mit Aqua calcis und Oleum olivarum $\overline{aa}$ durchtränkt ist. Auch hier besorgen protrahierte Bäder die Desinfektion und man ersetzt später das Mittel, das leider bald ranzig wird, durch Zinksalben.

Furunkel, Furunkulose.

Der Furunkel ist eine durch den Staphylococcus pyogenes aureus et albus hervorgerufene umschriebene Zellgewebsentzündung. Dem Staphylokokkus kommen vorwiegend zwei Eigenschaften zu: er erzeugt zellig-exsudative Entzündung und Nekrose; oft geht die Nekrose der Entzündung voraus. Impft man also in die gesunde Haut Staphylokokken ein, so bilden sich die Symptome der akuten Entzündung aus: die Haut rötet sich an einer umschriebenen Stelle (rubor), wölbt sich in Form eines größeren oder kleineren Knotens vor (tumor), die Temperatur der Erkrankungsstelle wird höher (calor) und die Stelle schmerzt spontan oder bei Druck (dolor), wobei nicht selten auch noch eine Funktionsstörung erfolgt. Diesen klinischen Erscheinungen entsprechen folgende anatomische Veränderungen: Der in die Haut eingedrungene Staphylokokkus vermehrt sich und produziert Toxin; dieses wirkt zunächst auf die Gefäße, bewirkt eine entzündliche Ausdehnung derselben (Hyperämie), schädigt die Gefäßwände derart, daß Serum und sehr bald auch polynukleare Leukozyten austreten, welche den Tumor bewirken. Entsprechend der Verdünnung, welche das Toxin vom bakteritischen Herde aus gegen die Umgebung zu erfährt, nehmen auch die entzündlichen Erscheinungen gegen die Peripherie an Intensität ab; näher dem Herd zu verursacht das hochkonzentrierte Toxin Nekrose und diese erstreckt sich sowohl auf das ursprünglich vorhandene Bindegewebe als auch auf die ausgetretenen Leukozyten, welche ihre Kernfärbbarkeit verlieren. Schneidet man in diesem Stadium auf den Furunkel ein, so stößt man auf weißes, blutleeres, nekrotisches Gewebe.

Von den Gefäßen der Umgebung, welche nicht mehr in die Nekrose einbezogen ist, erfolgt nun weiter und seröse leukozytäre Exsudation, die Spannung und der Tumor werden größer und der Schmerz intensiver. Durch weitere Toxinwirkung, wahrscheinlich aber auch durch ein von den Leukozyten geliefertes Ferment, wird der zentrale, nekrotische Anteil verflüssigt. Ist derselbe klein, so erfolgt diese Verflüssigung rasch und der Furunkel zeigt sehr bald eine Eiteransammlung in Form einer zentralen Pustel. In dieser Weise kann das ganze entzündliche Infiltrat einschmelzen, ohne daß die Epidermis einreißt. Der Furunkel bildet dann eine deutlich fluktuierende, dunkel-bläulichrote und endlich gelb gefärbte Geschwulst, die bei der Eröffnung zwar reichlich Eiter, aber keinen sichtbaren nekrotischen Anteil mehr enthält.

Bei anderen Furunkeln bricht der Eiter vor der Einschmelzung des nekrotischen Anteiles an der Oberfläche durch und wir sehen dann in der Mitte einen weißen Pfropf sitzen. Erst bis derselbe durch die demarkierende Eiterung von der Seite her verkleinert und endlich auch von der Unterlage abgelöst ist, kann der Furunkel heilen, wobei die Höhle durch Granulationen ausgefüllt und dann durch eine Narbe geschlossen wird.

Die häufigste Eingangspforte für den Infektionserreger sind die Follikel. Dem entsprechend sieht man sehr oft Furunkel von follikulären, acneähnlichen Knötchen, Follikulitiden ihren Ausgang nehmen und die nekrotischen Eitermassen die Reste der Talgdrüsen enthalten. Aus dem häufigen Vorkommen der Furunkel in der Achselhöhle mit ihren großen Schweißdrüsen schließt man auf eine zweite Form der Furunkel, deren Entstehen durch Infektion von der Schweißdrüse aus zu erklären wäre. Danach zwei klinisch getrennte Formen, Talgdrüsen- und Schweißdrüsen-Furunkel, zu unterscheiden, reichen die bisherigen anatomischen Untersuchungen nicht aus. Wenn in den pyogenen Staphylokokken auch mit aller Bestimmtheit die Erreger des Furunkels zu erblicken sind, so bedarf es zum Zustandekommen des Furunkels oder der Furunkulose doch noch gewisser Voraussetzungen.

1. Die Virulenz des Kokkus. Es ist bekannt, daß sich auf der Haut allenthalben Staphylokokken finden, und es gehören Bakterien verschiedener Art direkt zum normalen Inhalt der Follikelhöhle. Ein Grund nun, warum diese Kokken nicht immer zur Erkrankung führen, liegt in ihrer geringen Virulenz. Als Gegensatz hiezu können jene hochvirulenten Staphylokokken angesehen werden, die, bei Sektionen pyämischer Leichen in den Haarbalg eingeimpft, zunächst zu einer kleinen, äußerst schmerzhaften Folli-

kulitis und darauf zu einem Furunkel mit Lymphgefäß- und Lymphdrüsenentzündung führen.

2. Sind es maßgebende äußere Momente, welche ein Eindringen des Kokkus leichter ermöglichen, so z. B. Reibung durch den Hemdkragen, Mazeration durch den Schweiß (Achselhöhle), Mazeration durch Urin, Stuhl, Unreinlichkeit etc.

3. Kommen teils bekannte und erforschte, teils hypothetisch angenommene Konstitutionsanomalien in Betracht, die wir unter der Bezeichnung »Disposition« zusammenfassen. Hieher gehören der Diabetes, die Kachexie der Kinder, Magendarmerkrankungen, Obstipation etc. Während wir die erhöhte Disposition bei Diabetes als Verbesserung des Nährbodens durch den Zuckergehalt der Gewebe gut verstehen, können wir die gesteigerte Disposition nur hypothetisch auf Magendarmerkrankungen u. s. w. zurückführen. Tatsache ist, daß auch bei gesunden Menschen auf einen Furunkel rasch ein zweiter und ein dritter folgen kann, kurz, daß einige Zeit eine Neigung zur Furunkelbildung besteht.

Aus dem Erörterten geht hervor, daß der Furunkel einzeln auftreten kann oder durch gehäuftes Auftreten das Bild der Furunkulose gibt. Letztere tritt in der typischen Form in Erscheinung bei Kindern, welche, an Magendarmkatarrhen leidend, in ihrer Ernährung schwer gelitten haben, deren Haut man dann oft von zahlreichen Furunkeln durchsetzt findet. Aber auch bei Erwachsenen sehen wir die Furunkulose oft durch Monate hindurch bestehen, ohne daß Diabetes oder sonst nachweisbare Störungen die Veranlassung geben würden. Die Prognose der einzelnen Furunkel ist eine gute, die der Furunkulose äußerst unsicher.

Therapie. Bei kleinen Furunkeln sucht man durch Pflaster die zentrale Epidermis zu mazerieren, weil sich jetzt der Eiter entleeren kann und damit das Spannungsgefühl sich verliert. Ist dies geschehen, so lockert man mit einer Pinzette den zentralen Pfropf und drückt am nächsten Tag den Eiter eventuell schon mit dem Pfropf aus. Bei etwas größerer Nekrose macht man unter Äthylchlorid-Anästhesie einen kleinen Kreuzschnitt und hält alles unter feuchtwarmem Liquor Burowii-Verband; beim Wechseln des Verbandes öffnet man durch seitlichen Zug die eventuell wieder geschlossene Wunde. Besteht kein Fieber, kein Zeichen der Progression, so vermeidet man auch bei Furunkeln im Gesicht jeden tieferen instrumentellen Eingriff, beschleunigt vielmehr unter feuchtwarmen Verbänden die eitrige Einschmelzung, worauf man mittels Druck durch obigen kleinen Schnitt den Eiterherd entleert.

Unsere Mittel, die Disposition zur Furunkelbildung herabzusetzen, sind keineswegs verläßlich. Wir verordnen mit ziemlich ungleichmäßigem Erfolge Karlsbader Kuren, Karlsbader Salz und ähnliche Abführmittel, wie wir sie bei Urticaria geben. Gegen Furunkulose der Kinder wird vielfach die Bierhefe empfohlen, bei Erwachsenen habe ich fast niemals eine Wirkung von ihr gesehen. Da Fettleibigkeit, seborrhoische Hautbeschaffenheit, starke Schweißsekretion häufig veranlassende Ursachen sind, so sind Entfettungskuren, Zitronenkuren u. s. w. zweckentsprechend, besonders wenn man sie mit häufigen Bädern kombiniert und als Desinfektionsversuch die Haut mit Schwefel-, Schwefelnaphthol-Seifen etc. wäscht.

Karbunkel.

Die Karbunkel verhält sich klinisch und anatomisch wie ein Komplex mehrfach dicht aneinander gelagerter Furunkel, womit aber nicht gesagt sein soll, daß er aus der Konfluenz mehrerer Furunkel hervorgeht, sondern die Erkrankung beginnt gewöhnlich in der Weise, daß sich an einer Hautstelle von vorneherein mehr flach die Zeichen der akuten infektiösen Entzündung ausbilden. Die Rötung, Temperaturerhöhung, Schmerzhaftigkeit erreichen höhere Grade, breiten sich rasch nach der Peripherie zu aus, und gleichzeitig wird die Haut derb, hart, infiltriert; das anfängliche helle Rot geht in ein cyanotisches über, wobei die Geschwulst noch immer hart bleibt und sich zur lokalen Temperatursteigerung auch Allgemeinreaktion in Form von hohem Fieber mit allen seinen konsekutiven Erscheinungen, wie Mattigkeit, Schlaflosigkeit etc. hinzugesellt. In den nächsten Tagen treten auf der Oberfläche zahlreiche kleine Pusteln auf, deren Decke einreißt, wobei eine nekrotische Basis zum Vorschein kommt, die in das derbe, infiltrierte Kutisgewebe führt. Durch Eiterung werden diese ursprünglich kleinen Öffnungen größer, ihre Ränder unterminiert, so daß die Haut jetzt siebförmig durchlöchert erscheint. Dabei erfolgt von unten her durch das nekrotische Gewebe hindurch fortwährende Eiterung; die noch bestehenden Hautbrücken werden weiter unterminiert, bläulichrot oder vollständig eingeschmolzen, und es liegt nun das eitrig imbibierte, nekrotische Gewebe zu Tage, das erst nach vier bis sechs Wochen sich vollständig abstößt, wobei dann der Substanzverlust durch Granulationen ausgefüllt wird, vom Rande her Überhäutung erfolgt und eine große entstellende Narbe zurückbleibt. Nicht immer ist der Ausgang Heilung, sondern unter Ausbreitung des Karbunkels in die Peripherie dauert das Fieber fort, es bilden sich in der Umgebung neue Infiltrate aus, und die

aus der Resorption resultierenden Gefahren werden natürlich dadurch immer größer. So wie der Furunkel, ist auch der Karbunkel eine Zellgewebsentzündung, hervorgerufen durch den Staphylococcus p. aureus. Die große Ausbreitung der Entzündung ist zu erklären durch hohe Virulenz des Bakteriums oder durch günstige Bedingungen, welche dasselbe antrifft. In dieser Richtung ist Diabetes des befallenen Individuums eine häufige Ursache. Einschnitte in den Karbunkel lehren, daß die Nekrose des Gewebes weite Strecken ergriffen hat, und Präparate zeigen, daß auch das leukozytäre Exsudat ihr anheimgefallen ist. Die häufigste Lokalisation ist die Nacken- und Rückenhaut. Karbunkel treten bei alten Leuten häufiger als bei jungen Personen auf. Die Prognose des Karbunkels ist ungünstiger als die des Furunkels, schon wegen der großen Zerstörung von Gewebe und weil die Erkrankung, wenn auch in seltenen Fällen, zum Exitus führen kann. In der Regel läßt sich allerdings das Leiden durch die Therapie begrenzen. Mit Recht gefürchtet sind die Karbunkel des Gesichtes, das Gleiche gilt auch von den Furunkeln, wenn dieselben eben ihren zirkumskripten Charakter verloren haben und progredient, somit Karbunkel geworden sind. Umschriebene Furunkel der Oberlippe sehen wir nicht schlechter verlaufen als Furunkel an anderen Stellen; maßgebend ist immer der Fieberverlauf.

Staphylogene Phlegmone.

Auch sie stellt eine durch den Staphylococcus p. aureus hervorgerufene Zellgewebsentzündung dar. Während aber beim Furunkel und Karbunkel sehr bald die ganze Kutis bis zur Epidermis hinauf erkrankt, beginnt die Phlegmone in der unteren Hälfte der Cutis propria, breitet sich im subkutanen Fett und auf der Faszie aus. Die Folge davon ist, daß die entzündliche Röte nicht so intensiv ist, da sie durch darüber gelegene Haut abgeschwächt wird. Die Begrenzung ist weniger scharf, dabei ist die Härte keine so hochgradige, sondern die Phlegmone fühlt sich weicher, polsterartig an, wobei der Fingerdruck oft bestehen bleibt. Dies hat seinen Grund in einem kollateralem Ödem der über der Phlegmone gelegenen Pars papillaris, welches auch zu einer Kompression der Papillargefäße führt, so daß die Haut über der Phlegmone oft nicht rot, sondern blaßgelblich, Urticariaquaddel-ähnlich aussieht. Im weiteren Verlaufe greift allerdings die Phlegmone auch auf die Oberfläche über, es kommt zu Blasenbildung, Durchbruch nach außen, Eiterung, Abstoßung der nekrotischen Anteile. Die Prognose ist meist gut, doch kommen ab und zu Lymphan-

gioitis, Adenitis, Pyämie und Exitus letalis vor. Sehr rasche Ausbreitung in die Peripherie findet sich allerdings häufiger bei der streptogenen Phlegmone.

Karbunkel und Phlegmone erfordern unbedingt chirurgische Behandlung. In jedem Falle ist der Urin zu untersuchen. Die durch das Infiltrat geführten Schnitte haben durch die ganze Dicke der Nekrose zu gehen, sind womöglich parallel in dem Abstande von 1 cm zu führen und haben auch in das frisch entzündete Gewebe zu reichen. Sehr feuchte Liquor-Burowii-Verbände (1 : 1 mit Wasser verdünnt), nach außen durch Billroth-Battist geschützt, entsprechen am besten der Indikation, die eitrige Einschmelzung zu fördern, das Sekret aufzusaugen und der Entzündung entgegenzuwirken.

Streptogene Prozesse.

Erysipel.

Unter Erysipel verstehen wir eine akute infektiöse Hautentzündung, die sich in der Regel durch scharfe Begrenzung auszeichnet und mit hohem Fieber einhergeht. — Erysipel ist der Typus einer akuten exsudativen Entzündung und zeigt als solche eine lebhaft rote Farbe, welche erst nach einigen Tagen in Bläulichrot übergeht. Nur wenn eine Stelle oft mit Erysipel erkrankt, zeigt sie schon von vorneherein eine deutliche Cyanose, in welche mit dem Auftreten eines Rezidivs ein lebhaft röterer Farbenton einschießt. Die Rötung ist hervorgerufen durch aktive entzündliche Hyperämie der Papillargefäße. Die erkrankte Partie ist auch leicht verdickt und etwas über das Niveau der Umgebung hervortretend. Diese oft nur bei seitlicher Betrachtung sichtbare Erhebung rührt von der serösen Exsusadation her, welche sich histologisch in der Ausdehnung der Lymphgefäße und Lymphspalten, in der ödematösen Durchtränkung des Bindegewebes ausdrückt. Viel geringeren Anteil hat an der Elevation beim Erysipel das zellige Exsudat, das längs der Gefäße auftritt und mit Poliferation der Gefäßwandzellen zu einem geringen perivaskulären Infiltrat führt. Das Erysipel scheint an der Grenze zwischen Pars papillaris und Cutis propria zu beginnen. Infolgedessen ist im Beginn die Hyperämie noch nicht so vollkommen scharf begrenzt wie später, wenn die Erkrankung vollkommen auf den Papillarkörper übergegriffen hat. Ist die seröse Exsudation etwas mächtiger, so kann dreierlei erfolgen: entweder es werden die Papillargefäße komprimiert, dann erscheint die Haut

trotz der Entzündung blaß gelblichrot, oder es wird die Epidermis zu Blasen abgehoben, allerdings nicht sofort am ersten Tage, sondern später, wenn das seröse Exsudat sich bis zur Epidermis rückgestaut hat. Drittens kann das reichliche seröse Exsudat sich in ein lockeres Gewebe ergießen und dasselbe mächtig zur Anschwellung bringen, so an der Haut des unteren Augenlides, am Scrotum oder an der Kinderhaut, wo das Erysipel oft das Aussehen einer Phlegmone annimmt. Wenn nun das Erysipel auch nicht so scharf begrenzt ist wie ein typischer Entzündungsherd des Papillarkörpers, z. B. das Erythema multiforme, so kann doch die scharf abgesetzte Grenze der erkrankten gegen die gesunde Haut als Charakteristikum der Erkrankung angesehen werden, und der Nachweis dieses scharfen Randes gehört zu den Postulaten einer sicheren Erysipeldiagnose. Dieses Symptom hat seinen Grund in der Art der Ausbreitung des Erysipelerregers im erkrankten Gewebe. Der heute allgemein anerkannte Erreger ist der Streptococcus pyogenes erysipelatis Fehleisen. Derselbe findet sich zwischen den groben Bindegewebszügen in der oberen Cutis propria. Indem er zwischen diesen Kutisbündeln und längs der Gefäße fortwuchert, erklärt sich leicht, warum der auf Entfernung geradlinig verlaufende Rand sich bei näherer Betrachtung in äußerst feine Zacken auflöst. Indem der Kokkus auch längs der Lymphgefäße vordringt und hier sehr rasch vorwärts kommt, erklärt es sich, warum vom Erysipelherd ausgehende rote Streifen oft in Form eines unregelmäßigen Netzes in die Umgebung verlaufen. Diese Lymphangioitis erysipelatosa findet sich nicht bloß bei Erysipel der Hand, wo die tieferen Lymphgefäße infiziert werden, sondern auch bei Erysipel im Gesicht, noch häufiger am Stamm, an der Mamma, an der Rückenhaut. Ein weiteres Symptom der Entzündung ist die Temperaturerhöhung der erkrankten Haut, wozu noch als Symptom der infektiösen Entzündung Allgemeinreaktion in Form hohen Fiebers kommt. Sonach haben wir bei Erysipel zu unterscheiden die Symptome der akuten exsudativen Entzündung, den scharfen Rand und das Fieber. — Gewöhnlich setzt die Erkrankung mit Schüttelfrost ein, worauf sofort die Temperatur sehr hoch (bis auf 39—40°) ansteigt. Während der ersten 24 Stunden tritt an einer Körperstelle ein anfänglich verwaschener, aber bald schärfer begrenzter, lebhaft roter, etwas schmerzhafter Fleck auf, der unter Fortdauer des Fiebers (39—40°) sich ausbreitet, bis plötzlicher Abfall des Fiebers, z. B. nach drei bis fünf Tagen, auch Stillstand der Hautveränderungen anzeigt. Die Erkrankung ist jetzt definitiv geheilt oder setzt nach ein bis zwei Tagen wieder mit

neuem hohen Fieber ein und der schon zur Ruhe gekommene Hautprozeß ist an einer Stelle weiter vorgerückt. So kann mit einer fieberfreien Pause der Prozeß acht bis zehn Tage dauern, oder es kann während der ganzen Zeit hohes Fieber und fortwährendes Umsichgreifen der Dermatitis bestehen. In den schwersten Fällen sehen wir dann ein solches Erysipel vom Gesichte aus die ganze Kopfhaut durchwandern, auf die Halshaut übergreifen und längs des Rückens herabsteigen, wobei die progrediente lebhafte Rötung eine cyanotische Hyperämie nach sich zieht. Der Proceß kann aber auch in schon abgeheilten Partien wieder von neuem auftreten. Man nennt solche ausgebreitete Erysipele wandernde Erysipelas migrans; sie können drei bis vier Wochen dauern. Das entsprechend hohe Fieber bringt den Kranken sehr herab, schließlich gehen aber auch diese Fälle gewöhnlich in Heilung über. Es sind bekannte Tatsachen, daß chronische Hauterkrankungen sich unter solchem Erysipel zurückbilden, um allerdings nachher wieder aufzutreten. Desgleichen verkleinern sich maligne Geschwülste oder können vollständig verschwinden. So sahen wir eine durch Rhinosklerom bedingte Larynxstenose unter Erysipel sich beheben, und ein Ulcus rodens kam durch die seröse Exsudation des Erysipels vollständig zur Elimination.

Von Komplikationen des Erysipels sind folgende zu nennen: Abszesse im Verlaufe oder nach Abheilung des Erysipels; das Erysipel geht in streptogene Phlegmone über. In solchen Fällen hat das Fieber bedeutend höhere Grade, die Haut zeigt an manchen Partien eine stärkere, teigigweiche Schwellung, beim Einschneiden entleert sich aus ihr milchigweißer, später direkt gelber Eiter, das Deckglas enthält reichliche Streptokokken, welche das subkutane Fett durchsetzen. Der Zustand endet häufig letal. Eine schwere Komplikation des Erysipels ist Lymphangioitis und Lymphadenitis an den unteren Extremitäten, und wir sahen diese Komplikation durch Sepsis zweimal zum Tode führen. Endlich können sich Komplikationen ergeben durch Erkrankung anderer innerer Organe und aus dem hohen Fieber allein (z. B. bei Potatoren). — Der Lokalisation nach ist der Gesichtsrotlauf »Gesichtsrose« die weitaus häufigste Form dieser Erkrankung. Sie beginnt hier sehr oft in der Gegend der Nasenwurzel; ein bis zwei Tage besteht Fieber ohne Hautveränderung. Es läßt sich vermuten, daß das Erysipel sich bereits vorher an der Nasenschleimhaut ausgebreitet hat und durch die Nasenhaut emporgestiegen ist. Von der Nase wandert das Erysipel dann rasch über das Gesicht, bewirkt Ödem der Augenlider, bleibt vor

stärkeren Hautfalten stehen und bildet häufig große, schlappe Blasen. Sehr häufig nimmt das Erysipel seinen Ausgang vom Ohr, namentlich dann, wenn Otitis media besteht; kleine Exkoriationen des äußeren Gehörganges verschaffen dem Erreger Eintritt in die Haut. Viel häufiger noch sind Krusten und Rhagaden am Naseneingang die Eingangspforte für Erysipel. Die Krusten rühren vom Ekzem her und dieses ist wieder durch Kopfläuse bedingt. So lange diese letzteren nicht erkannt sind und das Ekzem nicht geheilt ist, können mehrfache Rezidiven des Erysipels zu einer elephantiastischen Verdickung der Nasen-, Wangen- und Oberlippenhaut führen, die dann bläulichrot verfärbt unter der Palpation eine deutliche Massenzunahme erkennen läßt. Die pathogenetische Reihenfolge ist dann Pediculi capitis, Eczema nasi, Erysipelas, recid. Elephantiasis. Erysipel des Kopfes führt offenbar wegen kollateraler Hyperämie der Gehirnhäute zu schweren Kopfsymptomen (Delirium, Sopor, Gehirnödem). Ist das Erysipel abgelaufen, so folgt ihm intensiver Haarausfall dort und so weit, als das Erysipel lokalisiert war. Dieser Haarausfall ist eine Folge der Exsudation, die eine Ablösung des Haares vom Haarbalg bewirkt; vielleicht schädigt der Prozeß aber auch toxisch die Haarpapille. Die Prognose dieses Haarausfalles ist eine äußerst günstige. Eine nicht so seltene Lokalisation des Erysipels ist die des Handrückens, der Fingerhaut. Im Anschluß an deutliche Rhagaden, manchmal aber auch bei scheinbar unverletzter Haut treten scharf umschriebene Rötungen mit allen Charakteristiken des Erysipels, aber fehlenden Allgemeinsymptomen auf. Hauptsächlich wegen des letzteren Momentes nimmt man an dieser Stelle neben echten Erysipelen noch einen Zustand an, den man als Erysipeloid bezeichnet und der vorwiegend bei Leuten beobachtet wird, welche mit faulen tierischen Substanzen zu tun haben. Nach den Lokalsymptomen ist anzunehmen, daß viele der hieher gerechneten Erkrankungen echtes Erysipel sind. Ob daneben noch eine infektiöse Dermatitis anderer Natur besteht, müssen weitere Untersuchungen zeigen. Die bisherigen Befunde reichen nicht aus, deren Existenz zu beweisen. Unter einem kann dann erhoben werden, ob es sich immer um wahre, infektiöse Dermatitis handelt, ob also der zu entdeckende Erreger in der erkrankten Haut vorhanden ist, oder ob die Entzündung den Charakter eines toxischen Erythems besitzt, also von einer infektiösen Quelle aus durch bloße Toxinwirkung hervorgerufen wird. Mamma, Nabel und untere Extremitäten sind ebenfalls Eingangspforten für Erysipele. Erysipel der Kehlkopfschleimhaut, der Blasenschleimhaut sind konstatierte,

aber seltene Vorkommnisse. Die Prognose der Erysipele ist trotz des anfänglich äußerst schweren Krankheitsbildes keine schlechte. Schlechten Ausgang sieht man tatsächlich nur bei Potatoren, Leuten mit geschwächtem Herz und in Fällen, wo das Erysipel zu Komplikationen führt, Sepsis, Pyämie oder tiefgreifender Phlegmone.

Diagnose. Zur Diagnose gehören die Symptome der akuten fieberhaften Dermatitis mit scharfer Begrenzung. Fieber und scharfer Rand fehlen bei jenem Zustande, der große Ähnlichkeit mit Erysipel zeigt, bei dem akuten Gesichtsekzem. Auch hier ist das Gesicht ödematös geschwollen, doch im Unterschied zum Erysipel löst sich der Rand in kleine Bläschen oder Knötchen auf, die Temperatur ist normal, und die Oberfläche präsentiert sich durch kleine Bläschen wie mit Gries bedeckt. Diese kleinen Bläschen und Knötchen fehlen beim Erysipel, wo die subepidermoidale Blase nur vereinzelt und dann immer größer ist. Diagnostisch zu differenzieren ist endlich das Erysipel vom falschen Erysipel, von den toxischen Rötungen, die durch Eiterabsperrung entstehen und sofort verschwinden, wenn die toxische Quelle entfernt ist. Sie sind toxische Erytheme mit allmählich gegen die Peripherie abklingender Rötung; sie können leicht Erysipel vortäuschen, wenn sie die Nase einnehmen und ihren Grund z. B. in einem Furunkel der Nasenschleimhaut haben. Die Nase ist schmerzhaft geschwollen, daneben besteht leichtes Fieber, aber es fehlt der scharfe Rand des Erysipels, welcher, wenn auch nicht überall, so doch an einer Stelle ausgeprägt sein muß.

Therapie. Wie so oft, ist auch bei Erysipel die Natur die beste Heilkünstlerin, und der behandelnde Arzt darf ihr nur nicht zuwiderhandeln, sondern muß sie zu unterstützen suchen. Dies gelingt, wie jede größere Erysipelerfahrung zeigt, in befriedigender Weise nach dem therapeutischen Grundsatz: »wo Entzündung, dort antiphlogistische Behandlung«. Wir verwendeten bis vor einem halben Jahre gegen alle Erysipele gleichmäßig den Verband mit Liquor Burowii und sahen, mit drei oder vier Ausnahmen, alle Fälle in Heilung übergehen, und auch in diesen Ausnahmen war nicht das Erysipel die unmittelbare Todesursache. Die Beobachtung lehrt auch, daß die Anwendung der feuchtwarmen Verbände den kalten, oft gewechselten Kompressen vorzuziehen ist. Man verdünnt die erhältliche essigsaure Tonerde (*Rp.:* Aluminis crudi 5·0, Plumbi acet. bas. sol. 25·0, Aqu. destill. 500·0) zehnfach mit Wasser und macht mit einer mehrfachen Lage von weißer Gaze, die genügend durchtränkt ist, mit darüber gelegtem Billroth-Battist und Kaliko einen gut sitzenden Verband, welcher durch sechs Stunden verbleibt und dann erneuert wird. Eine Ausnahme

in dieser Behandlung macht man, wenn das Fieber sehr hoch ist oder das Erysipel wegen Lokalisation am Kopfe zu schweren Symptomen führt.

In solchen Fällen empfiehlt man obigen Verband in dünner Lage und gibt über den Billroth-Battist Kompressen, welche auf einem neben dem Bett stehenden Eisblock gekühlt werden, oder man legt auf den Billroth-Battist eine Eisblase, einen Leiter'schen Kühlapparat mit Eiswasser. Führt diese Therapie nicht zur Sistierung der Erkrankung, so kommen in zweiter Linie feuchte Alkoholverbände mit Spirit. vini diluti (50%ig) in Betracht. Die mit Alkohol durchtränkte mehrfache Lage weißer Gaze wird ohne Billroth-Battist aufgelegt und ebenfalls nach sechs Stunden gewechselt. Der Erfolg ist manchmal ein überraschend guter, und es ist zu erwarten, daß bei fortgesetzter größerer Erfahrung die Alkoholverbände in eine Reihe oder vor den essigsauren Tonerdeverband zu stellen sein werden. Allerdings muß zu einem abschließenden Urteil die bei der Alkoholbehandlung gewonnene Erfahrung sich mit der alten Praxis des Burowverbandes messen können. Von großer Wichtigkeit erscheint es, die vermutliche Eingangspforte genau zu behandeln, die infizierte Schnitt-Riss-Quetschwunde insoweit zu öffnen, daß ihr Grund dem feuchten Desinfiziens freiliegt. Krusten und Borken sind zu erweichen; zum Teile geschieht dies schon durch obige Therapie; im Gehörgang, in der Nase erreicht man dies besser durch Salbenstöpsel mit Unguentum Diachylon, Unguentum simplex, Irrigationen und Nasendouchen mit warmem Kochsalzwasser; bestehende Pediculi sind zu behandeln. Es ist klar, daß der schwere, fieberhafte Allgemeinzustand die peinlichste Beachtung beansprucht, daß man zu hohe Temperaturen durch Antipyretica herabzusetzen sucht, daß man bei Leuten mit geschwächtem Herzen demselben von vorneherein Aufmerksamkeit schenkt. In viel höherem Maße hat dies in jenem Zeitpunkte zu geschehen, wo eben das lange bestehende Fieber gewichen ist. Es empfiehlt sich in solchen Fällen, schon vorher Strophantus oder kleine Dosen Digitalis zu geben, um der nicht so seltenen Herzschwäche vorzubeugen. In einem Satze lassen sich alle diese Maßnahmen dahin zusammenfassen, daß beim Erysipel nicht bloß die kranke Haut, sondern vor allem der kranke Mensch zu behandeln ist.

Streptogene Phlegmone, progrediente Phlegmone, Erysipel des Hypoderms.

Klinische Beobachtungen und anatomische Untersuchungen lehren, daß es eine durch Streptokokken hervorgerufene, rasch pro-

grediente Entzündung gibt, die im Unterschied zum Erysipel sich nicht in der Cutis propria und im Papillarkörper, sondern im Hypoderm an der Grenze zwischen Kutis und Fett, im Fettgewebe selbst und längs der Faszie sich ausbreitet. Es soll hier nicht erörtert werden, ob dieser in das chirurgische Gebiet fallende Zustand ein Erysipel mit anderer Tiefenlokalisation oder überhaupt ein anderer streptogener Prozeß ist.

Der Zustand verdient aber an dieser Stelle Erwähnung, weil er anfänglich und bei ungenauer Beobachtung bloß Erysipel vertäuschen kann, in der Tat aber zu schwerer Vereiterung und Destruktion führt. Häufig an den oberen Extremitäten lokalisiert, unterscheidet sich die Erkrankung vom Erysipel dadurch, daß alle Erscheinungen, Rötung, Temperaturerhöhung, vor allem aber das Ödem viel intensiver sind. Der Handrücken ist polsterartig aufgeschwollen, der Vorderarm, walzenartig verdickt, ist anfangs von roter, nach Kompression der Papillargefäße von gelber Haut überzogen und der Fingerdruck bleibt lange Zeit bestehen. Die Begrenzung ist wenig scharf, die Schmerzhaftigkeit oft nur gering, das Fieber hoch. Das Fehlen der Bläschen und Knötchen an der Oberfläche und am Rande, das Vorhandensein des hohen Fiebers zeigt, daß kein akutes Ekzem, das oft ähnliche Schwellung hervorbringt, vorliegt. Im Verlaufe von zwei bis drei Tagen treten auch bei der Phlegmone Blasen auf; dieselben sind groß, unregelmäßig konturiert, manchmal beetartig abgehoben, prall oder schlapp gefüllt. Der weitere Verlauf ist kurz der, daß an manchen Stellen die mittlerweile eitrig gewordene Zellgewebsentzündung durch die blau gerötete Haut durchbricht, daß man dann in der Tiefe die nekrotische und eitrig imbibierte Faszie sieht, die in der Folgezeit in Form nekrotischer Fetzen abgestoßen wird. Indem es genügt, auf die Ähnlichkeit des Prozesses mit Erysipel, Ekzem, artifizielle Dermatitis hingewiesen und die großen und unregelmäßig konturierten Blasenabhebungen als ein charakteristisches Symptom dieser Erkrankung angeführt zu haben, sei bezüglich der Behandlung bemerkt, daß sie eine exakt chirurgische zu sein hat. In dieser Richtung lehrt uns die Erfahrung, daß diese Zustände nach Anlegung langer Inzisionen und feuchter Verbände, welche durch sechs bis acht Tage liegen bleiben, oft rascher und mit besseren Resultaten heilen, als der erste Anblick erwarten ließe. Es ist klar, daß diese Inzisionen Sehnen, Nerven etc. zu schonen haben.

Bazilläre Prozesse.

Ecthyma gangraenosum (Hitschmann-Kreibich).

Bei hochgradig kachektischen Kindern im ersten und zweiten Lebensjahre tritt diese äußerst seltene Erkrankung unter folgenden Erscheinungen auf: In der Umgebung des Afters, des Genitales, in der unteren Bauchgegend, eventuell aber auch am Hals bilden sich rosenrote oder leicht bläulichrote, tiefsitzende Knötchen oder dunkelrostbraune Knoten. Während die ersteren Knötchen während der kurzen Lebensdauer der schwerkranken Kinder unverändert bleiben, exfoliieren die letzteren, welche übrigens in ihrem Wesen und Aufbau den ersteren vollkommen gleich sind, im Zentrum und trocknen daselbst rasch zu einer hämorrhagischen, trockenen, braunroten Borke ein. Diese Borke verbreitert sich rasch in die Peripherie, sinkt unter das Niveau ein und ist von Resten des ursprünglichen Knötchens umgeben. Da diese Borke aus nekrotischem Gewebe besteht, so haftet sie an der Unterlage fest und die Sonde kommt nach Perforation derselben in ein zunderartig beschaffenes, hämorrhagisch-nekrotisches, rotbraunes Gewebe. Bleibt das Kind am Leben, so wird diese Borke von Leukozyten durchsetzt, gelb eitrig, abgestoßen, und es liegen einige Zeit scharf begrenzte Geschwüre mit hämorrhagisch-nekrotischer Basis zu Tage. Durch entzündliche Reaktion wird der Rand etwas stärker eleviert, behält aber seine rotbraune Farbe bei. Ab und zu konfluieren die kreuzergroßen Geschwüre miteinander zu größeren Herden. Um diese seltene Affektion mit aller Sicherheit als Ecthyma gangraenosum zu erkennen, ist es notwendig, in den Effloreszenzen den Bacillus pyocyaneus nachzuweisen.

Da dieser in denselben sich in großen Mengen findet, so genügt ein einfaches Deckglaspräparat, welches lange, dünne Stäbchen zeigt, zu dessen Nachweis. Volle Aufklärung gibt dann die Kultur. Die klinischen Erscheinungen erklären sich aus den anatomischen Veränderungen der Primäreffloreszenz, welche einen hämorhagisch-nekrotischen Entzündungsherd darstellt. Die Veränderungen sind die Wirkung des in großer Menge in das Gewebe eindringenden Bazillus, der auch beim Tier-Experiment hämorrhagische Nekrose hervorbringt.

Die von uns mit allen Kautelen erhobenen bakteriologischen Befunde haben sich später in weiteren Beobachtungen bestätigt, so daß mit voller Gewißheit eine durch den Bacillus pyocyaneus hervorgerufene Hauterkrankung angenommen werden kann, welche sich durch den Nachweis des Bazillus von der ähnlichen Impetigo

gangraenosa unterscheiden läßt. Nach den bisherigen spärlichen Beobachtungen scheint die Erkrankung in zweierlei Weise zu entstehen. Die Lokalisation am After und am Genitale spricht für eine ektogene Infektion der durch Urin, Fäces empfindlich gemachten Haut; andererseits läßt der Nachweis des Bazillus im Blut, in pneumonischen Herden eine hämatogene Infektion nicht vollkommen ausschließen. Hiefür sprechen auch die Beobachtungen von Neumann, der bei Pyocyaneus-Allgemeinerkrankungen Purpura der Haut beobachtete. Unerläßlich für das Zustandekommen der Erkrankung erscheint die hochgradige Kachexie oder die mangelhafte Widerstandsfähigkeit nach vorausgegangenen schweren Erkrankungen. So hat man nach Typhus Allgemeinerkrankungen durch Pyocyaneus auch bei Erwachsenen beobachtet. Unsere Fälle, welche ausschließlich Kinder betrafen, endeten letal. Dem schweren Krankheitsbild gegenüber tritt die Therapie der Hautveränderung in den Hintergrund. Schützende Verbände mit Pasta Lassari entsprechen am besten der Indikation, die Infektion neuer Stellen zu verhüten.

Noma-Nosocomialgangrän.

Nach der für das Wesen der Erkrankung grundlegenden Arbeit Matzenauers sind Noma und Nosocomialgangrän identische Erkrankungen. Bei beiden handelt es sich um einen infektiösen Entzündungsprozeß der Haut und eventuell Schleimhaut, der nach Bildung eines vorwiegend fibrinösen Exsudates äußerst rasch zur Koagulationsnekrose führt. Der Erreger ist nach Matzenauer ein Gram-festes Stäbchen, dessen Reinkultur zwar noch nicht gelungen ist, das sich aber im erkrankten Gewebe in einer derartigen Menge findet, daß an seiner ätiologischen Rolle nicht zu zweifeln ist. Da auf die Entzündung sehr rasch Nekrose folgt, so sind die klinischen Veränderungen einer Verätzung dritten Grades sehr ähnlich. Wie dort ist auch hier ein scharf umschriebener, nekrotischer Hautbezirk von einer kirschrot gefärbten Haut umgeben; nach innen von dieser beginnt mit einer scharfen Linie die Nekrose. Dieser nekrotische Anteil fällt allmählich gegen das Zentrum zu flach ab. Da auf die Nekrose sehr rasch faulige Zersetzung folgt, so ist das Zentrum bereits zunder-, schlammartig zerfallen, von schmutziggrauer bis schwärzlicher Farbe und verbreitet einen penetrant fauligen Geruch. Diesen bereits fauligen Anteil umgibt eine grünlichweiße Zone, in welcher zwar ebenfalls Nekrose, aber noch keine Verflüssigung besteht; immerhin läßt sich auch hier schon von der Oberfläche

übelriechender Detritus abstreichen. Diese Zone ist von dem schon erwähnten kirschroten Saum begrenzt, in welchem wieder zwar schon Infektion und Entzündung, aber noch nicht Nekrose besteht.

Bei älteren Geschwüren ist der ganze nekrotische Anteil bereits verflüssigt, der umgebende Rand ist dann scharf und steil abfallend, wie mit dem Messer ausgeschnitten; der Geschwürsgrund ist an der Seite unregelmäßig höckerig, mit nekrotischen Gewebsfetzen, Detritus und Eitermassen bedeckt, während im Zentrum noch ein Teil des schwarzen oder fauligen Schorfes an der Unterlage festhaftet. Der faulige Geruch solcher Geschwüre ist natürlich noch penetranter. Dabei besteht Fieber, so lange der Prozeß progredient ist, und hohe Schmerzhaftigkeit; die Umgebung des Schorfes schwillt manchmal bedeutend an, so daß z. B. ein Labium oder der Penis das Zwei- bis Dreifache ihrer Größe erreichen. Werden die Geschwüre mit antiseptischen Mitteln behandelt, so sistiert der Prozeß und der Schorf stoßt sich mit einem Male in der Art ab, daß darunter eine rein granulierende Fläche zum Vorschein kommt.

Die Erkrankung lokalisiert sich am häufigsten in der Genitalgegend, führt zur Zerstörung der Glans, eventuell des ganzen Penis. Sie tritt auch häufig am Perineum auf, wo durch die Zerstörung des Mittelfleisches der After, der Spincter ani freigelegt oder konsumiert werden; aber auch in der Kreuzbeingegend sind Zerstörungen, die bis auf den Knochen reichen, nicht so selten. Der Prozeß greift derartig rasch um sich, daß innerhalb 24 Stunden das Geschwür die doppelte Größe erreichen kann und daß, wie dies ältere Abbildungen des Hospitalbrandes zeigen, in relativ kurzer Zeit, z. B. die gesamte Inguinalgegend wie anatomisch abpräpariert erscheint. In den meisten Fällen zeigt erst die nachfolgende Demarkation, wie tief die Nekrose vorgedrungen ist.

Lokalisiert sich die Nosocomialgangrän als Noma im Gesicht, so bestehen im wesentlichen dieselben Veränderungen, nur ist der Allgemeinzustand ein noch schwererer, die Schorfe mehr trocken, schwarz und ihre Umgebung von einem derben, harten Infiltrat eingenommen, über welchem die Haut noch scheinbar unverändert oder bloß zart gerötet erscheint. Hier ist der nekrotisierende Entzündungsprozeß bereits in der Tiefe vorhanden, die obersten Hautschichten aber in denselben noch nicht einbezogen. Tritt dies ein, so erscheint die Haut auch an dieser Stelle graugrün wie in der peripheren Zone der oben beschriebenen Nekrosen. Da in dieser Lokalisation die Gangrän meist ihren Ausgang von der Schleimhaut nimmt und auf die Haut übergreift oder durchbricht, so ent-

stehen auch in der Mundhöhle ausgebreitete Zerstörungen, welche zur Bloßlegung des Kiefers, der Zähne, zur vollständigen Zerstörung der Wangenhaut etc. führen.

Diagnose. Die Diagnose ist mit Rücksicht auf die charakteristischen Symptome und im Hinblick auf das Entstehen dieser Veränderungen in einer vollkommen normalen Haut gewöhnlich keine schwierige, besonders, wenn man sich daran hält, daß der ganze Prozeß ohne Gasbildung verläuft. Schwierigkeiten können entstehen, wenn durch Sklerosen im verengerten Präputialsack eine solche Spannung hervorgerufen wird, daß mechanisch Nekrose entsteht. Dünneitrige Sekretion aus dem Präputium spricht in solchen Fällen für venerische Ulceration oder Sklerose, übelriechendes, blutiges Sekret für obige Gangrän. Mangel an Fiebererscheinungen, das Fehlen eines infiltrierten Randes und endlich der negative Bazillenbefund werden in allen zweifelhaften Fällen zur richtigen Diagnose führen. Gangrän, die sich auf dem Boden einer anderen Erkrankung ausbildet, wird um sich die Erscheinungen der betreffenden Krankheit zeigen. Die Prognose der Erkrankung ist wesentlich davon abhängig, ob der Krankheitsfall der entsprechenden Behandlung zugeführt wird. Als solche erweist sich zweckmäßig und, man kann sagen, lebensrettend die Entfernung oder Umgrenzung des gangränösen Herdes durch Kauterisation mit nachträglichem Jodoformverband. Antiseptische Lösungen und Medikamente bringen überhaupt gewöhnlich schon in kurzer Zeit den Prozeß zum Stillstand. Leider können sie keinen Einfluß mehr auf die bereits gesetzte Zerstörung ausüben.

Malleus.

Der meist durch Übertragung von kranken Pferden bei Menschen auftretende Rotz kann ein akuter und chronischer sein. In der akuten Form entsteht bei Infektion der Haut der sogenannte Rotz-Chanker in Form eines Knotens, der rasch zerfällt und sich zu einem Geschwür mit unterminierten Rändern und eitriggelbem Grund umwandelt. Von diesem primären Affekt ausgehend erfolgt Lymphangioitis oder eine Erysipel-artige Dermatitis, worauf sich als Zeichen der eingetretenen Allgemeininfektion hohes Fieber (bis zu 40°), Schüttelfrost, Prostration, Diarrhoe einstellen und der Patient einem rasch eintretenden Verfall, einer Pneumonie, einer Meningitis entweder in wenigen Tagen oder in zwei bis drei Wochen erliegt. Die Erscheinungen, die während dieser Zeit von Seite der Haut auftreten, sind Furunkel- oder Anthrax-

ähnliche, indolente oder sehr schmerzhafte Knoten, welche rasch einschmelzen, Eiter und blutige Flüssigkeit entleeren, dann zerfallen und kraterförmig unterminierte Geschwüre mit speckigem, gelbem Grund bilden. In anderen Fällen entstehen erythematöse Flecke, welche sich rasch zu Knötchen erheben und an ihrer Oberfläche mit Variola-ähnlichen Pusteln bedecken. Indem sich diese genannten Erkrankungsformen miteinander kombinieren, phlegmonöse Entzündung mit konsekutiver Gangrän und weit ausgebreitete Zellgewebsvereiterung dazutritt, entsteht ein in gewisser Beziehung charakteristisches Krankheitsbild.

Der chronische Rotz lokalisiert sich vorwiegend in der Nase und deren Umgebung, so im Tränen-Nasenkanal und in der angrenzenden Schleimhaut, tritt daselbst bald primär, bald sekundär, gewöhnlich ohne Allgemeinerscheinungen auf, kann mehrere Jahre bestehen und mit Remissionen ausheilen oder auch nach langem Bestande unter Allgemeinerscheinungen zum Exitus führen. An den genannten Stellen bildet sich ein bläulichrotes, weiches Infiltrat aus, das sich deutlich gegen die gesunde Haut absetzt. Auf dieser erkrankten Fläche treten linsengroße Rotzknoten auf, welche bald erweichen und sich als gelbe Abszesse von der roten Unterlage abheben. Diese Abszesse platzen und das Geschwür bahnt sich einen Weg in die Tiefe, indem es unter der Haut weiterfrißt, einen Hohlgang bildet, dessen Ränder infiltriert sind, und der mit Hohlgängen, welche von anderen Punkten in die Tiefe gehen, kommuniziert. Indem nun das zwischen diesen Fisteln gelegene Gewebe zerstört wird, kommen Substanzverluste zu stande, welche die Nase, Oberlippe, Mundhöhle etc. zerstören. Daneben kommt es aber auch zu narbiger Verschrumpfung, wobei fortwährend die ganze Geschwürsfläche von auffallend gelbem Eiter bedeckt erscheint. Die anatomischen Veränderungen bestehen in einer leukozytären, aber auch zellig proliferierenden Entzündung mit Neigung zum nekrotischen Zerfall. Der Erreger der Erkrankung ist der Rotzbazillus, dessen Gram-feste Stäbchen in der Reinkultur lange, eisenbahnartige Züge bilden. Entsprechend der Übertragung von kranken Pferden tritt die Erkrankung besonders bei Kutschern, Stallwärtern etc. auf.

Die strikte Diagnose wird bei der Seltenheit der Erkrankung wohl immer eine bakteriologische sein. Immerhin muß durch die Beschaffenheit der Hautveränderung der Verdacht auf diese Krankheit gelenkt werden, dann wird ein Deckglas aus einem eingestochenen Abszeß die Aufklärung geben. Die Prognose ist eine sehr ungünstige. In Bezug auf die Behandlung ist bis jetzt

wohl nur von dem aus den Kulturen des Rotzbazillus gewonnenen Mallein ein Erfolg zu erhoffen.

Pustula maligna, Milzbrand.

Unter Pustula maligna verstehen wir jene initiale Krankheitserscheinung, welche der Milzbrand bei Infektion von der Oberhaut aus verursacht. Nach zwei- bis dreitägigem Inkubationsstadium tritt an der Stelle der Infektion ein flaches, gerötetes Knötchen auf, welches sich im Verlaufe eines Tages zu einem gelben oder sanguinolenten Bläschen umwandelt, das infolge des Juckreizes zerkratzt wird, worauf eine braunrote, nässende oder mit einer braunen Kruste bedeckte Erosion zu stande kommt (nach Korányi, welchem die weitere klinische Beschreibung entnommen ist, das erste Stadium der Erkrankung). Die unter der Läsion auftretende Härte breitet sich in den nächsten Tagen gegen die Tiefe und Fläche zu aus und wird zu einem 2 – 3 cm breiten Knoten, der sich mit einem mehr oder weniger tief greifenden, nekrotischen Schorf bedeckt, welcher schon am dritten oder vierten Tag von einem ödematösen, höckerigen, rötlich oder blau gefärbten Wulst umsäumt wird, auf welchem alsbald kreuzförmig gestellte, hanfkorn- bis erbsengroße, gelblichen, braunen oder von beigemengtem Blut rötlichen Inhalt aufweisende Bläschen in einer oder mehrfacher Reihe auftauchen. Der Karbunkel bildet nun einen von der Umgebung ziemlich scharf abgegrenzten derben Knoten (zweites Stadium). In diesem Stadium kann Abhebung durch Demarkation erfolgen oder der Prozeß geht in das dritte Stadium über, das sich durch rasche Zunahme der Geschwulst und die Entwicklung eines beträchtlichen peripheren Ödems auszeichnet. Um den sich vergrößernden, brettharten nekrotischen Schorf schwillt der Knoten bis zu einem Durchmesser von 6—9 cm an, und das umgebende Ödem kann sich namentlich an Stellen mit lockerem Unterhautzellgewebe (Gesicht, Hals) auf weite Strecken ausdehnen. Die ödematöse Geschwulst erscheint anfangs teigigweich, blaß oder wenig gerötet und ist ebenso wie der zentrale Knoten schmerzlos, wird später härter und bedeckt sich stellenweise mit zerstreuten größeren Blasen. Unterdessen breitet sich der zentrale Schorf noch mehr aus, und es verschwimmen die einzelnen Zonen der Milzbrandgeschwulst untereinander. Die korrespondierenden Lymphdrüsen, zu denen rote Stränge ziehen, erscheinen schmerzhaft geschwollen und von ödematöser Haut bedeckt. In mittelschweren Fällen nimmt der beschriebene Vorgang sechs bis neun Tage in Anspruch. Während das Befinden

am Beginn der Krankheit ungestört ist, stellen sich am Beginn des dritten Stadiums gastrische Störungen ein, und am zweiten bis vierten Tage wird ein Viertel der Erkrankten fieberhaft während bei den übrigen der weitere Verlauf fieberlos ist.

Tritt jetzt noch kein Stillstand ein, so entsteht das Bild der schweren Allgemeininfektion: Hinfälligkeit, Kopf- und Gliederschmerzen, Frösteln und Hitzegefühl, Erbrechen, blutige Diarrhöen, frequenter Puls, Somnolenz, tetanische und epileptiforme Krämpfe und Exitus. Nach Korányi tritt der Exitus letalis am häufigsten am Ende der ersten oder am Beginn der zweiten Woche, manchmal aber auch schon am zweiten oder dritten Erkrankungstage ein.

Neben der typischen Milzbrandpustel tritt die Infektion auch in Form des Milzbrandödems auf, welches zunächst eine schmerzlose, später rote, oberflächliche, mit Blasen und Schorfen bedeckte Geschwulst bildet, die mit Vorliebe an den Augenlidern sich lokalisiert. Diese Form endet ungünstiger als die Pustel, doch sah Korányi auch hier Heilung eintreten.

Anatomie. Die Pustula maligna ist das Produkt einer serofibrinösen Entzündung mit Ausgang in Nekrose. Die Blutgefäße sind maximal ausgedehnt, die Kutis ödematös gelockert, dabei reichlich von Leukozyten und roten Blutkörperchen durchsetzt. Die Lymphgefäße sind ebenfalls enorm ausgedehnt und dicht mit Anthraxbazillen erfüllt. Während auch die die Pustel umgebende ödematöse Zone reichlich Bazillen enthält, sind dieselben im Schorf viel spärlicher, meist abgestorben, dagegen findet man daselbst zahlreiche Staphylokokken und Streptokokken. Korányi macht dieselben hauptsächlich für die Nekrose, welche im Schorf am intensivsten ist und von dort allmählich gegen die Tiefe zu geringer wird, verantwortlich. Mit großer Wahrscheinlichkeit können die pyogenen Bakterien als die Erreger der Lymphangioitis angesehen werden.

Der Erreger der Pustula maligna ist der Milzbrandbazillus und stammt meist von milzbrandkranken Tieren. Deshalb tritt die Infektion bei jenen Personen am häufigsten auf, welche mit kranken Tieren oder deren Abfällen in nähere Berührung kommen, so bei Viehtreibern, Fleischhauern, Seifensiedern. Da die Bazillen ein äußerst resistentes Sporenstadium besitzen, so findet die Infektion auch noch durch solche Bestandteile kranker Tiere statt, welche bereits vor längerer Zeit an Milzbrand zu Grunde gegangen sind. Daraus erklärt sich das Vorkommen der Erkrankung bei Pelzhändlern, Handschuhmachern, Schustern, Arbeitern in Pinselfabriken; auch durch Fliegen kann die Infektion erfolgen.

Die Prognose ist jedenfalls viel günstiger als die des Inhalations-Milzbrandes, und die Pustula maligna nimmt viel häufiger einen günstigen als einen letalen Ausgang.

Die Diagnose der primären Pustel stößt auf große Schwierigkeiten; vor allem ist es notwendig, sich strenge an das von Koványi gezeichnete Krankheitsbild zu halten, aber auch dann noch können schwere Irrtümer erfolgen, weil z. B. an den Lippen infektiöse Pusteln anderer Art hochgradige hämorrhagische Beschaffenheit annehmen und äußere Verhältnisse die Täuschung unterstützen können. So sahen wir eine solche hämorrhagische Pustel an der Lippe bei einem Arbeiter, der mit Fellen indischer Provenienz zu tun hatte, und bei einem anderen Kranken an der Rückenhaut einen guldenstückgroßen, nekrotischen, eingesunkenen Schorf, der von einem zarten, bläschenartigen Wall umgeben erschien, während auf der übrigen Körperhaut ein lebhaft rotes, klein-fleckiges Erythem vorhanden war (wobei höchstwahrscheinlich der ganze Fall artifizieller Natur, sicher aber nicht Milzbrand war). Die strikte Diagnose wird immer ihre Ergänzung in dem bakteriologischen Befunde finden müssen, wozu noch hervorgehoben werden muß, daß in dem Schorfe nicht so selten große, abgeschrägte Gram-feste Bakterien sich finden, welche dem Milzbrandbakterium sehr ähnlich sind. Zur Vermeidung dieser Täuschung wird man das Untersuchungsmaterial aus der ödematösen Umgebung holen, kultivieren und dann das gefundene Bakterium auf seine Virulenz (Mäuse) prüfen und so auch noch der Verwechslung mit dem Heubazillus entgehen.

Therapie. Die allgemeine Ansicht geht dahin, daß die Pustel rasch und womöglich ohne Eröffnung von Blutgefäßen zu entfernen ist. Hiezu dürfte sich nach den Erfahrungen, welche man bei Lupus macht, am besten die Landolf'sche Pasta (siehe Lupus) eignen. Der zu ätzende Bezirk wäre genau mit Heftpflaster zu umgrenzen und zur Erzielung einer großen Tiefenwirkung die Pasta sehr dick auf grobe Leinwand gestrichen aufzulegen. Nach 12 Stunden Abnahme des Verbandes. Bei großer Ausbreitung der Pustel und Ödem sollen nach Strubell heiße Umschläge (55° R.) oder parenchymatöse Injektionen von 3% Karbollösung günstige Wirkungen äußern. Bei bestehender Allgemeininfektion (Nachweis des Bazillus im Blut) empfiehlt Koványi, 2 Gramm Chinin täglich zu geben.

Rhinosklerom.

Der von Hebra herrührende Name drückt zwei Eigenschaften der Erkrankung aus, die Lokalisation um die Nase und die derbe,

harte Konsistenz der Geschwulst. Die Erkrankung nimmt in den meisten Fällen ihren Ausgang von der Nasenschleimhaut, den Nasenflügeln und der Nasenscheidewand, indem sich ohne entzündliche Erscheinungen eine Verdickung des Septum cutaneum oder der Nasenflügeln ausbildet. Nach Monaten verbreitert sich die untere Nasenhälfte, die Nasenflügel erscheinen auseinander getrieben, und erhebt man durch Betasten den Grund dieser Erscheinung, so findet man, daß die untere Nasenhälfte eine feste, starre Beschaffenheit zeigt, als ob Paraffin in die Haut eingespritzt wäre. Später kommt es zur Verlegung der Nasenöffnung durch derbe, elastische Geschwülste. Die Geschwulst des Nasenflügels und des Septums bildet jetzt ein Ganzes, von welchem aus ein Fortsatz auf die Oberlippe herunterwuchert. Es bildet sich in der Mitte der Oberlippe eine flacherhabene, scharf begrenzte, sehr harte, aber dabei elastische Platte, die von der Seite her deutlich untergriffen werden kann. Die Oberfläche dieser auf die Haut übergreifenden Wucherung zeigt entweder normale Farbe oder ist mehr dunkelrot, einer hypertrophischen Narbe ähnlich. Dabei ist die Geschwulst in ihrer Umgebung von einer vollkommen normalen Haut begrenzt. Nur selten umgreift die Infiltration die ganze Mundspalte; etwas häufiger setzt sie sich auf das Zahnfleisch fort, in der Regel aber geht sie längs der Choanen nach rückwärts, verlegt durch Wucherungen die hinteren Nasenausgänge, setzt sich auf den weichen Gaumen, auf die Uvula, auf beide Gaumenbögen, auf die Pharynxwand fort; dabei bleiben fortwährend einige charakteristische Eigentümlichkeiten der Erkrankung gewahrt. Die eine ist die derb elastische Konsistenz. Da nur durchaus weiche Elemente die Geschwulst zusammensetzen, so muß diese Konsistenz durch die dichte Anordnung derselben zu stande kommen. Schneidet man ein Stück aus der Geschwulst aus, so bedeckt sich die Stelle nicht mit Eiter, sondern nachrückende Wucherung füllt bald den Defekt aus und Epidermis schließt die Stelle. Die überhäutete Oberfläche gehört weiter zu dem Charakter der Geschwulst. Mit Ausnahme des Naseneinganges, wo zarte Exfoliationen oder Rhagadenbildung bestehen, mit Ausnahme fernerder an den Pharynxgebilden lokalisierten Geschwulstmassen, welche manchmal deutliche Ulceration zeigen können, ist die Oberfläche von Epithel überzogen, ulceriert und zerfällt nicht. Hingegen kommt es zu narbenartiger Schrumpfung; diese tritt am häufigsten auf, wenn sich das Rhinosklerom primär oder sekundär am Gaumen etabliert, woselbst die anfänglich infiltrierende Geschwulst sich allmählich in eine weißglänzende, strangartige Narbe verwandelt, welche

später schrumpft und zu einer Verziehung der Uvula, weiter zum vollständigen Schwund des weichen Gaumens oder zur Verwachsung desselben mit der seitlichen und hinteren Pharynxwand führt. Jetzt ist das Pharynxgewölbe nur noch durch eine kleine Mittelöffnung nach unten offen.

Sekundär anschließend an die Erkrankung der Nase, aber auch primär tritt Rhinosklerom an der Epiglottis, an den Stimmbändern und endlich auch an der Schleimhaut der Trachea (Schrötter) auf. Auch hier entstehen gewöhnlich nicht ulcerierte, knötchenartige oder breite, streifenartige, rötliche, derbe Wülste und Infiltrate, welche allmählich zu Verlegung der Stimmritze und schwerer Stenose führen. Subjektiv kommen die mit der Verlegung des Naseneinganges und des Kehlkopflumens entstehenden Atembeschwerden in Betracht. Die Larynxstenose erreicht langsam, aber bei stetiger Zunahme die höchsten Grade und kann durch Hinzutreten stärkerer Schwellung plötzliche Lebensgefahr bedingen.

Während Kaposi das Rhinosklerom zu den Granulationsgeschwülsten rechnet, wird nach den Untersuchungen von Mikulics von den meisten Autoren die Erkrankung als eine chronischentzündliche Affektion aufgefaßt, eine Differenz der Anschauung, die wesentlich bedingt ist durch die heute noch immer nicht vollkommen aufgeklärte Ätiologie. Das Konstituens der Geschwulst bilden meist mononukleare Rundzellen, die in einem zarten Retikulum suspendiert sind oder mehr das präexistente Gewebe infiltrieren.

Zwischen diesen Tumorzellen zeigt das umgebende Bindegewebe entweder Auflockerung zu einem feinen Retikulum oder jene Hyperplasie, die zur klinisch wahrnehmbaren Narbe führt. An den Granulationszellen gehen nach Mikulicz Veränderungen vor sich, die der betreffenden Zelle ein eigentümliches Aussehen geben. Diese als Mikulicz'sche Zellen bezeichneten Gebilde sind gebläht, vergrößert, das Protoplasma gewinnt ein retikuläres Aussehen, die Kerne werden an die Wand gedrückt und degenerieren. Diese Zellveränderungen werden nach Mibelli, Paltauf, Marschalko durch das Eindringen des von Frisch entdeckten Rhinosklerombazillus bedingt. Derselbe ist ein plumpes, dickes Stäbchen, das eine schleimige Kultur bildet, und es ist leicht einzusehen, daß durch dieses massenhaft in die Zellen eindringende Bakterium diese Zellveränderung hervorgerufen wird. Ist die Zellmembran ad maximum gedehnt, so springt sie und man findet dann Bazillen frei im Gewebe; aber auch sonst dürfte das Bakterium in den Lymphgefäßen, Gewebsspalten etc. frei auf-

treten. Neben den Mikulicz'schen Zellen finden sich weiters Zellen, die, mit Eosin gefärbt, rote Kugeln im Protoplasma aufweisen. Es sind nach Marschalko Plasmazellen, deren Protoplasma zu diesen hyalinen Kugeln degeneriert. Degeneriert die Zelle vollständig, dann werden diese roten Kugelgebilde frei.

Für die ätiologische Bedeutung des Rhinosklerombazillus als Erreger der Krankheit spricht sein konstantes Vorkommen im Gewebe, die Beziehung desselben zu obigen Zellformen und das ausschließliche Vorkommen der Erkrankung an Stellen, wo von oben aus eine Infektion erfolgen kann, das ist Nase, Rachen und Kehlkopf. Gerade diese Lokalisation läßt aber auch Raum für die Gegeneinwendung, daß das Rhinosklerum primär im Sinne Kaposis als Granulationsgeschwulst entsteht, und daß in das erkrankte Gewebe der Rhinosklerombazillus nur sekundär eindringt. Dazu kommt, daß der Rhinosklerombazillus heute noch nicht vom Bazillus Friedländer und von ähnlichen Schleimbazillen, welche sich in den oberen Luftwegen aufhalten, unterschieden werden kann. Daß Rhinosklerom bei Tieren nicht erzeugt werden kann, kommt weniger in Betracht, eher schon die Unmöglichkeit der Übertragung auf Menschen und vielleicht die Tatsache, daß man ab und zu im Rhinoskleromgewebe neben Rhinosklerombazillen auch Gram-feste, Diphtherie-ähnliche Bazillen findet; ob sich letztere nur in ulcerierten Anteilen der Geschwulst (Naseneingang) nachweisen lassen, kann ich nicht entscheiden.

Die Diagnose der Erkrankung ist, wenn alle Symptome ausgebildet sind, keine schwierige. Insbesondere ist es die Härte, die mangelnde Tendenz zum Zerfall, das Fehlen eigentlicher Geschwüre, welche die Erkrankung gegenüber dem weichen Lupus und der zur Ulceration neigenden Syphilis unterscheidet. Aber auch Carcinome werden sich, abgesehen von der Eigentümlichkeit, von einem Punkte aus in die Umgebung zu wuchern, gegenüber dem Sklerom, dessen Oberfläche flach mit Epithel überzogen erscheint, durch den fleischwärzchenartigen Grund der exfolierten oder ulcerierten Oberfläche unterscheiden. Dazu kommt die mehr knotige Infiltration an jenen Stellen, wo die Haut über dem Carcinom zwar noch nicht ulceriert ist, aber bereits bedeutend verdünnt erscheint. Primäre Herde an der Schleimhaut charakterisieren sich nach Riehl-Chiari durch die Derbheit der knotenförmigen oder plattenförmigen, scharf begrenzten Infiltrate und durch den Mangel an Entzündungserscheinungen in ihrer Umgebung. Die Prognose der Erkrankung ist ungünstig.

Trotzdem die bisherigen Behandlungsversuche zu keinem radikalen Heilerfolg geführt haben, darf man dem langsamen Wucherungsprozeß gegenüber nicht untätig bleiben. Dies verhindern schon die Atembeschwerden, soweit sie durch Verlegung des Naseneinganges bedingt sind. Man sucht sie durch Entfernung der Tumormassen mittels scharfen Löffels und Messer zu beheben und das gewonnene Lumen durch Laminariastifte, durch Bleiröhren zu erhalten. Ausgehend von der Tatsache, daß wir eine Larynxstenose, die durch Rhinosklerom bedingt war, unter einem Erysipel sich bessern sahen, wäre in geeigneten Fällen der Versuch mit Streptokokkenfiltrat vorzunehmen. Erysipelkokken werden in Bouillon gezüchtet, nach acht Tagen filtriert, auf ihre Giftigkeit geprüft und das Filtrat zu parenchymatösen Injektionen verwendet. Die Menge und Anzahl der Injektionen würde abhängen von der Stärke der lokalen und allgemeinen Reaktion.

Tuberkulose der Haut.

1. Lupus vulgaris.

Fast allen Lupusformen gemeinsam und dessen verschiedene Krankheitsbilder zusammensetzend ist die primäre Effloreszenz des Lupus das Lupusknötchen. Es ist ein stecknadelkopf- bis erbsengroßes Knötchen von runder Umgrenzung und einer bräunlichroten Farbe. Die Farbe, mit der von Apfelgelée vergleichbar, besteht aus einer roten Komponente und einer leicht bräunlichen Beimischung. Komprimiert man das Knötchen, so verliert sich zum Teil das Rot und es bleibt ein schmutziggelber Fleck zurück, der namentlich unter Glasdruck deutlich zu sehen ist. Tiefere Knötchen sind weniger scharf umgrenzt als oberflächlich lokalisierte, deren Oberfläche offenbar durch Spannung und Verdünnung der Epidermis einen deutlichen Glanz zeigt. Bei der Palpation fühlt sich das Lupusknötchen sehr weich, polsterartig an und die Weichheit desselben kommt besonders darin zum Ausdruck, daß ein gespitzter Lapisstift bei leiser Berührung schon in das Knötchen eindringt. Den kleinsten Lupusknötchen entspricht histologisch ein einziger Tuberkel, bestehend aus einer Randzone intensiv gefärbter Leukozyten und einem aus epitheloiden und Riesenzellen bestehenden Zentrum. Jene Lupusformen, welche sich durch das gleichzeitige Vorhandensein zahlreicher solcher kleinster Lupusknötchen charakterisieren und bei welchen die einzelnen Knötchen auch das gleiche Alter haben, bezeichnet man als Lupus miliaris.

Diese Lupusform lokalisiert sich vorwiegend in Gesicht, Nase, Oberlippe, Wange und Kinngegend; die teils einzeln, teils gedrängt

stehenden Knötchen von der typischen apfelgeléeartigen Farbe zeigen in der Mitte eine kleine porenartige Öffnung, welche histologisch dem verkästen Zentrum entspricht. In dieser charakteristischen Form sahen wir einen Fall unter Fieber und heftigen Entzündungserscheinungen im Gesicht über Nacht in der Art auftreten, daß nach Rückbildung der diffusen Erscheinungen das Gesicht mit den oben beschriebenen Knötchen bedeckt war. Da tief in der Kutis sitzende Knötchen eine Infektion von außen ausschließen und die Knötchen gleichaltrig waren, so konnte dieser Fall eine ausreichende Erklärung nur in der Annahme eines hämatogenen Ursprungs finden und glich in dieser Richtung einem zweiten Falle, der an den Streckseiten der oberen und unteren Extremitäten plötzlich entstandene, follikuläre und nicht follikuläre Knötchen aufwies, die in Farbe, Aussehen und histologischem Aufbau (Riesenzellen, Epitheloidzellen und Verkäsung) vollkommen den miliären Lupusknötchen glichen. Finger hat durch Nachweis von Bazillen die tuberkulöse Natur dieser Lupusform bewiesen. Wegen ihre Lokalisation im Gesicht und ihres Acne-ähnlichen Aussehens hat diese Lupusform eine vielfache Bezeichnung gefunden. Sie ist zu identifizieren mit Lupus disseminatus follicularis (Th. Fox), Acne luposa (Hutchinson), Lupus vulgaris acneiformis (Besnièr), Acne teleangiectodes (Kaposi). Die Knötchen zeigen, sich selbst überlassen, einen langen Bestand, können aber nach einem halben bis einem Jahre vollständig resorbiert werden. In obigem ersten Falle konnten dieselben durch 10%ige Pyrogallussalbe elektiv herausgeätzt werden, rezidivierten aber wegen nicht vollständiger Ätzung schon in drei Wochen.

Den Gegensatz zu diesem aus zahlreichen, einzelnen Knötchen bestehenden Lupus bildet der Lupus tumidus. Rücken die einzelnen Lupusknötchen so dicht aneinander, daß ihre Grenzen verschwinden, so bildet die Erkrankung erbsen- bis kindhandtellergroße Knoten von apfelgeléeartiger Farbe, die sich typisch weich, polsterartig anfühlen. Die Oberfläche ist nicht ulceriert und zieht glatt, ohne Krankheitserscheinungen, höchstens von ektatischen Gefäßen durchzogen, über die Geschwulst hinweg; sinkt das Zentrum etwas ein, so erscheint die Geschwulst einem Gumma oder einem Leprakoten nicht unähnlich. Selten treten in der Nähe dieser Knoten neue einzelne Knötchen auf, häufiger erfolgt die Progression durch Vergrößerung des Knotens. Dieser Umstand ist für die Prognose und für die Exstirpation von Wichtigkeit. Die Schnittfläche eines solchen Lupus ist gelbrot und zeigt histologisch dicht aneinander gedrängte Tuberkel, welche nur durch den leukozytären Wall von einander getrennt sind. Zentrale Verkäsung des Gewebes ist hier

seltener zu finden. Dieser Lupus findet sich häufig bei Kindern im Gesicht, nicht selten an der Ohrmuschel und gibt wegen seiner geschlossenen Form für die Exstirpation die besten Bedingungen.

Viel häufiger als in diesen beiden beschriebenen Formen stellt sich der Lupus vulgaris in Form von Knötchengruppen dar, deren einzelne Knötchen nach Aussehen und Alter verschieden sind. Neben kleinen, jungen Knötchen finden sich größere, deren Epidermis durch Herantreten des lupösen Gewebes an dieselbe glänzend, verdünnt ist und zum Teil direkt eingerissen ist. Durch Konfluenz solcher ulcerierter Knötchen entsteht dann der Lupus exulcerans, das Lupusgeschwür. Von randständigen Knötchen eingesäumt, stellt dasselbe eine geschwürige Fläche dar mit schlappen Rändern und aufsitzenden hämorrhagischen Borken, nach deren Entfernung eine äußerst weiche, gelblichrote, gewöhnlich nicht stark eiternde Geschwürsbasis mit unregelmäßiger, weicher, höckeriger und leicht blutender Beschaffenheit zu Tage tritt. Wieder dringt der Lapisstift in diese weiche, zunderartige Masse leicht ein, und der scharfe Löffel entfernt ohne besonderen Druck die weiche Masse bis auf eine festere, bindegewebige Unterlage. Waren die bis jetzt beschriebenen Lupusformen wesentlich durch den Charakter des Knötchens bedingt, so werden durch Beteiligung des Bindegewebes, welches das eigentliche Lupusknötchen umgibt, noch weitere Formen geschaffen.

So kann durch stärkere Exsudation aus den umgebenden Gefäßen die Epidermis bald nur stärker durchfeuchtet, bald exfoliiert, bald vollständig abgehoben werden, und man sieht dann unter einer gummiartigen, eitriggelben oder blutigeitrigen Borke die feuchte, exfoliierte oder ulcerierte Lupusinfiltration liegen. Bei geringer Exsudation nähert sich die Kruste in ihrer Beschaffenheit der einer saftigen oder direkt mehr trockenen Schuppe. Die Exsudation reicht nicht mehr zur Exfoliation, wohl aber noch zur Bildung einer pathologischen Hornschichte aus.

Weiters reagiert das umgebende Kutisgewebe auch in Form bindegewebiger Neubildung. Dieselbe tritt am häufigsten als Narbe in Erscheinung, und es ergeben sich daraus wieder verschieden kombinierte Bilder, umschriebene weiße Narbenherde, in welche eine verschieden große Anzahl von Lupusknötchen eingesprengt erscheint; zentrale Narben, die von peripheren Lupusinfiltrationen oder Geschwüren umgeben sind, Lupus serpiginosus u. s. w. Während in den meisten Fällen die Narbe äußerst dünn, zart ist, wird dieselbe durch bindegewebige Proliferation derb, hart, keloidartig, wobei in dieselbe immer noch vereinzelte Knötchen ein-

gesprengt sein können, Lupus sclerosus, oder die Oberfläche eine papillomatöse Beschaffenheit annimmt, mit sproßkohlähnlichen, runden, derben Geschwülsten besetzt ist, Lupus papillaris hypertrophicus, welche Form wir einmal eine ganze untere Extremität einnehmen sahen. Endlich beteiligt sich an dieser Hypertrophie auch noch die Epidermis mit Proliferation der Hornschichte und Akanthose, und die Oberfläche des Lupus erscheint dann mit graugrünen, warzigen Exkreszenzen bedeckt, Lupus verrucosus, bei welchem erst nach Ablösung der warzenartigen Massen die Lupusknötchen zum Vorschein kommen.

Weiters wird das klinische Bild des Lupus beeinflußt durch sekundär hinzutretende Erkrankungen, so durch häufig rezidivierendes Erysipel. Die zahlreichen Ulcerationen dienen als Eingangspforte für den Erysipelerreger.

Das erste Erysipel verläuft unter den typischen, lokalen und allgemeinen Erscheinungen. Später nehmen diese Erscheinungen in dem Maße ab, als sich die Rezidiven erneuern. Jedes Erysipel hinterläßt aber einen gewissen Grad ödematöser Schwellung und schließlich bindegewebige Hypertrophie, und so kommt es, daß im Verlauf der Jahre eine Extremität auf das Zwei- bis Dreifache ihres Umfanges anschwillt, Lupus elephantiasticus. Ein weiteres Ereignis ist das Auftreten von Carcinomen, und unterscheiden wir in dieser Richtung das Lupusnarbencarcinom vom eigentlichen Lupuscarcinom. Ersteres erscheint in Form umschriebener Cancroide in der Narbe, letzteres als weicher, medullarer Tumor in dem weichen Lupusgewebe, wuchert von dort, ohne Widerstand zu finden, haltlos in die Tiefe, führt in kurzer Zeit zur Infektion der Lymphdrüsen und meist rasch zum Exitus letalis. Es sind Lippe und Wange häufige Ausgangspunkte der letzteren Form.

Endlich wird das Aussehen des Lupus noch beeinflußt durch die Lokalisation. Die gewiß häufigste Lokalisation ist die Nase. Der Lupus nasi erscheint im Beginn als Lupus disseminatus, aus einigen wenigen Knötchen bestehend, welche dann konfluieren, die Nasenflügel und Nasenspitze einnehmen und durch weiche, polsterartige Infiltrationsmasse den unteren Teil der Nase scheinbar verbreitern. An der Oberfläche ist derselbe bald mit Schuppen, bald mit Borken bedeckt, unter diesen exfoliiert, ulceriert und geschwürig zerfallen. Erst nach Exkochleation des weichen Gewebes merkt man, daß die Nase nicht wirklich verbreitert und vergrößert, sondern bereits konsumiert ist. Der Lupus der Nase greift hier von der Haut auf die Schleimhaut über, kann aber auch den umgekehrten Weg zurückgelegt haben. Jedenfalls ist die Beteiligung der Schleim-

haut ein prognostisch ungünstiges Moment. Die Wucherungen der Nasenschleimhaut sind noch weicher, ödematöser, fungusartig, verlegen zum Teil den Naseneingang, konsumieren aber in der Tiefe mittlerweile das bindegewebige und knorpelige Septum. Von der Nase greift der Lupus als Lupus exulcerans auf die Oberlippe über, vergrößert dieselbe durch hypertrophische Narbe oder durch elephantiastische Verdickung infolge rezidivierender Erysipele, verwandelt das Lippenrot in eine mit hämorrhagischen Borken bedeckte ulcerierte Fläche, auf welcher sich sehr gerne das maligne Lupuscarcinom etabliert. An der Innenfläche der Lippe fortschreitend, greift der Lupus auf das Zahnfleisch über, legt die Wurzel der Zähne bloß und erreicht den harten und weichen Gaumen. Er erscheint daselbst in etwas abweichender Form als rosenrote, graurötliche Knötchen, zwischen welchen sich oberflächliche, eitrig belegte Ulcerationen oder zarte narbige Ausheilungen ausbreiten. Manchmal erscheint dieser primär an der Schleimhaut des Gaumens auftretende Lupus von etwas dickerem, weißlichem Epithel überzogen oder er bildet weiche, leicht blutende Flächen, doch kommt es nur relativ selten zur Ulceration der Knötchen. Der Lupus an der Gesichtshaut zeigt alle bereits oben beschriebenen Formen. Vorherrschend ist, wie erwähnt, bei Kindern und relativ kräftigen Personen der in sich geschlossene Lupus tumidus. Von großer Bedeutung ist der Narbenzug, weil derselbe zu Ektropium und zur Verengerung der Mundspalte führen kann. Auf die Konjunktiva übergehend, bildet der Lupus wieder rötliche, leicht blutende Knötchen und führt zu schweren Veränderungen der Kornea. Jahrelang bestehende lupöse Erkrankungen des Gesichtes gleichen sich untereinander fast vollkommen in ihrem Aussehen: Die Nase fehlend, die Wangen von Narben und Knötchen durchsetzt, Oberlippe rüsselartig überhängend, Unterlippe gewulstet, Lippenrot mit Geschwüren bedeckt, die Haut des Kinnes und der Wangen flach in die narbige Halshaut übergehend, untere Augenlider ektropioniert, Ohren ganz oder teilweise fehlend oder durch Narben an die Unterlage angezogen, so vollendet der Lupus, sich selbst überlassen, in verschiedener Form sein langsames, sich stets gleichbleibendes Zerstörungswerk. Lupus der Extremitäten, häufig als serpiginöser Lupus auftretend, zeigt oft die Tendenz, äußerst zarte, glänzende Narben zu bilden; daneben führen aber auch tiefe Narbenstränge zur Ankylose, zur Fixation der Finger in gekrümmter Stellung, wobei nicht selten an den äußersten Wölbungen lupöse und Dekubitus-artige Geschwüre auftreten. Häufig rezidivierende Erysipele geben hier dem Lupus allmählich eine elephantiastische oder verruköse Form. Besonders die Unter-

schenkel sind häufig Sitz desselben, die Zehen werden zu papillomatösen, derben Tumoren umgewandelt, der Fußrücken wird polsterartig aufgetrieben, die Konturen des Sprunggelenkes gehen verloren, und der Unterschenkel erscheint auf das Zwei- bis Dreifache seines Umfanges verdickt.

Verlauf: Der Verlauf des Lupus ist ein ungemein verschiedener und ist bedingt durch die klinische und anatomische Form. In der raschen oder langsamen Ausbreitung des Lupus drückt sich das Verhalten des befallenen Individuums gegen das infektiöse Virus aus. So ist Lupus tumidus die bei weitem gutartigste Form. Spontane Narben sind Zeichen von Selbstheilung, Lupus disseminatus eine prognostisch ungünstige Form, und Lupus exulcerans gewöhnlich ein Zeichen gesteigerter Disposition für tuberkulöse Erkrankung. Die Anzahl der Knötchen, das rasche Auftreten der Rezidiven, das Fehlen narbiger Ausheilung, die Lokalisation an der Nasenschleimhaut sind prognostisch ungünstige Momente der als schwer zu bezeichnenden lupösen Erkrankung.

Ätologie und Wesen der Erkrankung. Lupus vulgaris ist die häufigste Form der Hauttuberkulose. Der tuberkulöse Charakter ergibt sich aus dem Nachweise der Tuberkelbazillen im Gewebe, aus dem Auftreten von Tuberkulose nach Überimpfung von Lupus auf das Tier und aus der spezifischen Reaktion des Lupus auf Tuberkulin. Ein weiterer Beweis der tuberkulösen Natur ist die Histologie des Lupusknötchens. Dasselbe stellt in der Regel einen Epitheloidtuberkel dar. Die primären Erscheinungen bestehen in Wucherung der fixen Bindegewebszellen mit wahrscheinlicher Umwandlung derselben zu epitheloiden Zellen. Zu gleicher Zeit treten zahlreiche, vielkernige Riesenzellen auf und in manchen Fällen bildet sich zentrale Nekrose aus. Rundzelleninfiltration, Vermehrung der den Tuberkel umgebenden Bindegewebszellen mit nachträglicher Umwandlung zur Narbe oder zu papillomatösen Wucherungen mit oder ohne Beteiligung der Epidermis, sind vorwiegend als Reaktion der Umgebung gegen den infektiösen Herd, das ist der Tuberkel, aufzufassen. Zur Erklärung der Tatsache, daß die Tuberkulose einmal als Miliartuberkulose der Haut, das andere Mal als Lupusknötchen auftritt, sind heranzuziehen: 1. Die geringe Anzahl der Bazillen, die im Lupus vorwiegend zu dem langsam sich anbildenden Epitheloidtuberkel führt, während durch reiches Infektionsmaterial der Lymphoidtuberkel der Miliartuberkulose entsteht. 2. Die Spezifität des Hautgewebes; in dieser Richtung besitzen wir Analogien mit dem Fungus der Gelenke, dessen Granulationen Ähnlichkeit mit Lupusknötchen zeigen und ebenfalls wenig Bazillen enthalten. Die Wege, auf welchen die Haut erkranken kann, sind folgende: 1. Die Blutbahn. Dieser Infektionsmodus geht mit großer Wahrscheinlichkeit aus obigen Fällen von Lupus miliaris hervor, weiter spricht dafür das Auftreten von multiplen Herden nach fieberhaften Erkrankungen. 2. Tuberkulöse Erkrankungen unter der Haut gelegener Gebilde führen zum Auftreten von Lupusknötchen, z. B. über einer erweichten Lymphdrüse. 3. Inokulation von außen. Dieser Infektionsmodus geht hervor aus dem Auftreten von Lupusknötchen in den Stichkanälen nach Exstirpation von Lupus oder aus dem Auftreten von Lupus in Wunden, die mit tuber-

kulösem Material infiziert wurden (Jadassohn). In dieser Richtnng bedarf es allerdings noch weiterer Beobachtungen.

Diagnose. Eine analysierende Diagnose hat die primäre Effloreszenz, das Lupusknötchen aufzusuchen. Um diese gegenüber kleinen Gummen und Knötchen der Acne rosacea zu differenzieren, muß deren Weichheit entweder durch Palpation oder durch obigen Versuch mit dem Lapisstift erhoben werden. Neben diesem oft zutreffenden Symptom kommt die dünklere Farbe der syphilitischen Effloreszenz und das lebhaftere Rot der Acne rosacea in Betracht. Zur Differentialdiagnose des Lupus und der Syphilis der Nase diene folgende schematische Gegenüberstellung der Symptome.

Lupus.	**Lues.**
Neben der Kruste solitäre, schuppende Knötchen.	Kruste einheitlich, umgeben von größeren, glänzenden, ringförmig angeordneten Knoten.
Unter der Kruste weiches, schlappes, seichtes Geschwür, scheinbare Vergrößerung der Partie.	Speckig graugelb belegtes, derberes Geschwür. Verkleinerung der kranken Partie.
Perforation des bindegewebigen und knorpeligen Septums.	Einsinken der Nase wegen Knochenerkrankung.
Schleimhaut: zarte, rötlichgraue Knötchen neben zarten Narben ohne Perforation des Gaumens, Verdickung der Uvula.	Große, eitrige Geschwüre mit scharfen Rändern, schwere Narben, Defekt der Uvula.
Zarte Narben, eventuell mit Knötchen auf der Haut.	Scharf begrenzte, radiärgestreifte, runde, serpiginöse Narben, keine Knötchen.
Zeichen von Tuberkulose.	Zeichen von Lues.
Hg wirkungslos, Tuberkulin.	Hg spezifisch wirkend.

Therapie. Für die Behandlung des Lupus gelten nach den bisherigen Erfahrungen folgende Indikationen: Lupus ist operativ zu behandeln, wo die Operation eine gründliche Entfernung alles Krankhaften zu leisten im stande ist. Da wir kein verläßliches Verfahren besitzen, die Erkrankung von der Schleimhaut zu entfernen, und wir nicht immer beurteilen können, wie tief die Erkrankung an der Schleimhaut reicht (Nase), so ist die Exstirpationsmethode bei Lupusfällen mit Erkrankung der Schleimhaut nicht anwendbar. Bei reinem Lupus der Haut ist die Indikation der Exstirpation so weit als möglich zu stellen. Mangel an Technik, Geduld sind keine Gegengründe. Hingegen läßt sich die Methode sachlich begrenzen dnrch die folgenden Gegenindikationen: 1. Die radikale

Methode soll kein entstellendes Resultat geben, weil unsere Erfahrungen zeigen, daß die konsequente Durchführung konservativer Methoden in vielen Fällen Heilung erzielt; 2. die Exstirpation ist kontraindiziert bei Lupus disseminatus mit weit auseinander gelegenen Knötchen und dazwischen gelagerter freier Narbe oder gesunder Haut; 3. bei Fällen, wo an eine Exstirpation wegen zu großer Ausbreitung nicht gedacht werden kann, und schließlich 4. bei Fällen, wo die Beteiligung der Schleimhaut ein radikales Resultat ausschließt. Die operativen Methoden sind: 1. Exstirpation und nachfolgende Naht, wobei die Narbe immer so gestellt sein soll, daß kein Ektropium oder Zug des Mundwinkels entsteht; hier können durch Unterminierung der Ränder und Entfernung von bukkalem Fett auch weitklaffende Mundränder vereinigt werden; 2. Exstirpation und Schließung der Wunde durch Verschiebung der umgebenden Haut; 3. Exstirpation mit nachträglicher Deckung des Defektes durch ungestielte Lappen. Der Lupusherd wird exstirpiert, spritzende Gefäße torquiert, hierauf von der Haut des Oberschenkels ein entsprechend großer Lappen ausgeschnitten und durch gut adaptierte Nähte in den Defekt eingenäht. Leichter Kompressionsverband. Der Wundverlauf ist der, daß die Epidermis sich schwärzlich verfärbt, abgestoßen wird und darunter entweder der vollständig eingeheilte, rosenrotgefärbte oder an einigen Punkten schwarz nekrotische Lappen zum Vorschein kommt. Trotz günstigsten Wundverlaufes zeigt der eingeheilte Lappen nach Jahren narbige Beschaffenheit. Die bei weitem bessere Methode ist 4. die Exstirpation mit nachfolgender Deckung der Haut durch gestielte Lappen; der eingeheilte Lappen zeigt vollständig die Beschaffenheit der umgebenden Haut. Es sind in dieser Richtung typische Operationen: die Exstirpation von Lupus der Wange mit Deckung durch einen Halslappen, dessen Stiel nach vorne gelegen ist. Lupus des unteren Augenlides mit Deckung durch einen Stirnlappen mit dem Stiele in der Schläfengegend. Lupus der Oberlippe mit Deckung des Defektes durch zwei steile Wangenlappen, 5. Exstirpation mit nachträglicher Deckung durch Transplantation nach Thiersch. Diese Methode kommt in Betracht an Stellen, wo durch nachträgliche Spannung kein Ektropium entstehen kann, und in Fällen, wo zur Deckung in der Umgebung keine genügende Haut vorhanden ist. Durch Keloid-artige Wucherung der zwischen den einzelnen Läppchen gelegenen Anteile und durch narbenähnlichen Zug ist das kosmetische Resultat, z. B. im Gesicht, selten ein gutes. Es muß daher der Erfahrung des Arztes überlassen bleiben, zwischen der radikalen Operation und der konser-

vativen, allerdings oft langsam zum Ziele führenden Methode zu wählen.

Konservative Methoden. 1. Es gelingt manchmal, kleine, erbsengroße Lupusherde bei messerscheuen Patienten mit dem Lapisstift zu zerstören. Tritt Rezidive ein, so ist die Exstirpation vorzunehmen. 2. Bei Lupusformen, wo zwischen disseminierten Knötchen reichlich normale Haut oder freie Narbe vorliegt, versucht man, die Knötchen durch energische Zerstörung mittels des Lapisstiftes zu entfernen. Leider überzeugt man sich, daß oft das tiefste Eindringen mittels des Stiftes die einfache Exzision nicht ersetzen kann. Immerhin kann aber mit Geduld von beiden Seiten und durch wiederholte Vornahme dieser sehr schmerzhaften Prozedur Heilung erreicht werden. Glüheisen erzielt noch geringere Tiefenwirkung, offenbar verhindert der sich bildende Schorf das tiefere Eindringen der zerstörenden Hitze. Außerdem erfordert die Methode meist Narkose. 3. Exkochleation mit nachträglicher Pyrogallusätzung. Bei kleineren Herden (Nasenflügel, Nasenspitze etc.) wird nach Vereisung oder nach Schleich'scher Infiltration, bei großen ausgebreiteten Herden in Narkose, der Lupus mittels scharfen Löffels exkochleiert, die Blutung durch Kompression gestillt und nach vier Stunden 20%ige Pyrogallussalbe aufgelegt.

Man verschreibt *Rp.:* Acidi pyrogallici 4·0, Ung. simpl. 20·0. S. Salbe. Die auf Leinwand messerrückendick aufgestrichene Salbe wird früh und abends aufgelegt, und dieses Verfahren so lange fortgesetzt, als die sich einstellenden Schmerzen noch vertragen werden. Hierauf wird 3% Borsalbe so lange angewendet, bis die Schmerzhaftigkeit geschwunden ist, und dann die Pyrogallussalbe von neuem aufgelegt; nachdem dieser Turnus vier- bis fünfmal wiederholt wurde, läßt man Überhäutung unter Borsalbe eintreten. Die überhäutete Stelle wird nach drei Wochen kontrolliert, einzelne Rezidivknötchen mit Lapisstift entfernt, bei zahlreichen Knötchen wieder Pyrogallusätzung mit einer 10%igen Salbe vorgenommen, nach vorhergehender rascher Ätzung mit 50% Kalilauge zur Entfernung der Epidermis über den Knötchen. Es ist eine unleugbare Tatsache, daß mittels dieser Methode, wenn sie konsequent durchgeführt wird, radikale Heilung zu erzielen ist. Sie eignet sich zur Durchführung für den praktischen Arzt und ist indiziert bei Fällen von Lupus exulcerans, bei Lupus disseminatus; bei ausgebreiteter Narbenbildung mit eingesprengten Knötchen unterbleibt die Exkochleation; man beginnt sofort mit Pyrogallus zu ätzen und erzielt hier, allerdings nur bei sehr langer Anwendung des Verfahrens, Heilung. 4. Ätzung mit Landolf'scher Pasta:

Rp.: Zinci chlor. 10·0 D. S. ad lagenam.

Rp.: Butyr. Antimon. 10·0 D. S. ad lagenam.

Rp.: Acidi mur. conc. puri 5·0 ad lagenam und etwas Pulvis rad. liquir.

Man gibt das Chlorzink in eine Reibschale, etwas Salzsäure dazu, bis das Chlorzink ganz zerflossen ist, hierauf das Chlorantimon, mischt alles durcheinander und reibt unter Hinzufügen von Pulv. liquiritiae das Ganze zu einer dicken Pasta an. Dieselbe wird auf Leinwand messerrückendick gestrichen; die zu ätzende Stelle wird mit Heftpflaster genau umgrenzt, das Ätzmittel aufgelegt und durch 12 Stunden belassen. Die Schmerzen sind oft bedeutend. Nach der angegebenen Zeit wird der Verband abgenommen und das lupöse Gewebe ist in einen braungelben, trockenen Schorf verwandelt. Dieser wird durch demarkierende Eiterung abgestoßen und die jetzt rein granulierende Fläche zur Abkürzung der Heilung gethierscht. Die Heilung ist eine radikale, doch tritt nachher immer narbige Schrumpfung auf, so daß dieses Verfahren für das Gesicht nur beschränkte Anwendung finden kann. Hingegen ist die Methode ausgezeichnet zu verwenden bei sehr großen Lupusherden, deren progredienter Rand mittels der Pasta herausgeätzt wird. Bei messerscheuen Patienten kann diese Ätzung gelegentlich statt der Exstirpation vorgenommen werden. 5. Röntgenstrahlenbehandlung führt möglicherweise bei lange durchgeführter Behandlung zur radikalen Heilung; bis jetzt hat man zahlreiche Besserungen aber radikale Heilungen noch nicht gesehen. Für dieses Verfahren würden sich Fälle mit kombinierter Haut-Schleimhauterkrankung eignen. 6. Die von Finsen eingeführte Behandlung mittels konzentrierten Lichtes.

Durch sie hat man sichere Heilungen beobachtet. Das Verfahren ist ein langwieriges, nimmt Monate und Jahre in Anspruch und muß äußerst konsequent durchgeführt werden. Ob ähnliche Resultate bei gleich konsequenter und gleich langer Anwendung anderer konservativen Methoden zu erzielen sind, ist eine Frage, die sich jeder selbst beantworten kann. Da das Verfahren aber schmerzlos ist, so eignen sich dafür alle Lupusfälle, welche nicht ohne Entstellung operiert werden können und aus irgend welchen Gründen durch andere konservative Methoden nicht geheilt wurden oder geheilt werden konnten.

2. Skrophuloderma.

Die primäre Effloreszenz dieser Form der Hauttuberkulose ist ein erweichender Knoten. Dieser kann entstehen: 1. primär in der

Haut oder 2. sekundär durch Übergreifen eines tuberkulösen Prozesses auf die Haut. In beiden Fällen tritt derselbe schließlich als ein verschieden großer Knoten in Erscheinung, der eine blaurote oder rötlichbraune, düstere Farbe zeigt. Die Haut ist buckelig, vorgewölbt, über dem Knoten nicht mehr verschieblich, als Zeichen, daß die Erkrankung der Haut angehört. Die Konsistenz desselben ist eine weiche, polsterartige, bis schließlich in der Mitte des Knotens Fluktuation eintritt, die Haut dunkelviolett wird, einreißt und sich eine blutigseröse, krümmelige oder mehr eitrige Flüssigkeit entleert. Seltener entleert sich der Erweichungsherd aus einer kleinen, zentralen Lücke, viel häufiger fällt die obere morsche Abszeßwand in größerer Ausdehnung ab und es verbleibt dann ein Geschwür, das von unterminierten, blauroten, schlappen Rändern umgeben ist, eine weiche, fungöse Geschwürsbasis zeigt und eine mehr blutige, seröse als eitrige Flüssigkeit sezerniert. Das im oder etwas unter dem Niveau gelegene Erkrankungsgebiet zeigt oft enorme Schmerzhaftigkeit. Erst nach längerem Bestande tritt Heilung ein, indem die fungösen Granulationen durch normale ersetzt werden, die Wundränder sich an die Basis anlegen und sich Epithel gegen das Geschwürszentrum vorschiebt. Indem der Geschwürsrand oft schon an seiner unteren Fläche sich überhäutet, bevor er sich an die Basis angelegt hat, bekommt die Narbe am Rande kleine, zackenartige Anfänge oder es zieht durch die Narbe ein brückenartiger Anteil, der durch ähnliche Überhäutung einer Gewebsbrücke entstanden ist. Da das Skrophuloderma meist sekundär entsteht, so liegen unter ihm noch die erkrankte Lymphdrüse, die Karies und finden in dem Fortbestande einer Fistel ihren Ausdruck. Bei diesen sekundären Formen sieht man oft die ganze Erkrankungszone sich in Form eines bis apfelgroßen Tumors vorwölben, die Abszeßwand geht verloren, und der Hohlraum wird durch fungöse Granulationen ausgefüllt, welche noch von Resten der Abszeßhöhle umgeben sind. Riehl hat diese Form als Fungus cutis beschrieben. Er versteht darunter aber auch breite, mehr flächenhafte, nach ihrem Aussehen tuberkulöse Infiltrationen der Haut, die sich vom Lupus vulgaris durch das Fehlen der Knötchen, vom Lupus tumidus durch weichere, vom Skrophuloderma aber wieder durch die festere Konsistenz und durch die geringere Tendenz zur Erweichung unterscheiden. Primäres Skrophuloderma findet man nicht so selten im Bereiche oder in der Umgebung lupöser Haut, z. B. im Gesicht, Nasolabialfalten; selbständig tritt dasselbe in Form serpiginöser, von unterminierten Rändern umgebener Geschwüre von Hand-

tellergröße, z. B. an den Extremitäten oder in guldenstückgroßen, schlappen Geschwüren, welche sich gleichsam mit einem Wattebauschen weglöschen lassen, bei schwer skrophulösen Kindern auf.

Anatomisch stellt das Skrophuloderma ein tuberkulöses Gewebe mit Epitheloidzellen, Riesenzellen dar, welches an den erweichenden Stellen Verkäsung, Erweichung, Fragmentierung der Kerne aufweist und reichlich von Leukozyten durchsetzt ist. Dort, wo eine Lymphdrüse erweicht, kann das Skrophuloderma noch von Resten des Lymphdrüsengewebes umgeben sein. Der tuberkulöse Charakter der Erkrankung ist weiters bewiesen durch positiven Bazillenbefund und durch Übertragung auf Tiere.

Diagnose. Bei Berücksichtigung des Gesamthabitus ist die Differentialdiagnose zwischen erweichendem Skropholuderma und Gumma gewöhnlich ohne besondere Schwierigkeit. Die Beziehung zu Lymphdrüsen, die damit verbundene Lokalisation am Hals, die Anordnung längs der Lymphgefäße, z. B. Beugeflächen der Arme, die Kombinationen mit anderen Erkrankungen tuberkulöser Natur sind unterstützende Momente für die Diagnose; dazu kommt die raschere Anbildung, die rasche Erweichung und die weiche, polsterartige Konsistenz des Knotens. Ist der Knoten zerfallen, dann unterscheidet der weiche, unterminierte Rand das Skrophulodermageschwür von dem erweichten Gumma, dessen Ränder derb infiltriert sind, kraterartig in das speckig belegte Geschwür abfallen. Noch in der Narbe ist an den überhängenden Randzacken und den brückenförmigen Narben der abgelaufene Skrophuloderma-Prozeß zu erkennen.

Die Prognose der Skrophuloderma ist abhängig von dem Gesamtzustand des Kranken; bessert sich das Befinden des Kranken, dann heilen selbst handtellergroße Skrophulodermageschwüre in einigen Wochen.

Die Therapie ist eine chirurgische und besteht in Exkochleation des erkrankten Gewebes. Mittels scharfen Löffels entfernt man leicht die zunderartigen Massen, welche auf einer festeren Bindegewebsschichte aufsitzen und die Überhäutung erfolgt, ohne daß es notwendig wäre, die exkochleierte Fläche noch vorher zu ätzen. Flache, serpiginöse Geschwüre sahen wir unter Verbänden mit Jodwasser (Hall, Darkau, Lipik), unter Jodoformverbänden ausheilen.

3. Miliare Hauttuberkulose (Jarisch).

Die Primäreffloreszenz ist der kleine weiße Lymphoidtuberkel. Er zeigt als solcher das gleiche Aussehen wie in der Lunge, stellt somit ein weißes hanfkorngroßes Knötchen dar, das zentral verkäst, damit die Epidermis arrodiert und zu einem kleinen Substanzverlust führt. Indem diese Knötchen aneinander rücken, bilden sie durch

Verkäsung und Zerfall Geschwüre, welche, entsprechend ihrem Hervorgehen aus diesen Knötchen, kleine wellige Ränder zeigen, zernagt aussehen, wobei der Geschwürsgrund infolge der bald tieferen, bald höheren Lokalisation der Knötchen eine unebene Oberfläche zeigt und, je nachdem er mit verkästen Anteilen der Knötchen bedeckt ist, grau oder graulichgelb, bei Granulationsbildung graurötlich, infolge der demarkierten Eiterung aber auch gelblicheitriges Aussehen zeigt. Noch deutlicher wird der Prozeß dadurch, daß in der Umgebung dieser Geschwüre noch nicht verkäste und nicht ulcerierte Knötchen auftreten. Der Erkrankungsherd zeigt gewöhnlich keine besondere Schwellung, liegt eher in oder unter dem Niveau der Umgebung und ist im hohen Grade schmerzhaft. Der miliare Tuberkel der Haut entsteht: 1. Auf dem Wege der Blutbahn als Teilerscheinung einer allgemeinen Miliartuberkulose des Organismus. In den bisher beobachteten Fällen von Heller und Meyer war die Haut mit blaurötlichen Knötchen besetzt, die reichlich Bazillen enthielten. 2. Durch Autoinokulation bei Personen, welche bereits anderweitig schwer an Tuberkulose erkrankt sind, in der Art, daß das Sputum in der Mundhöhle oder im After die Erkrankung bei den in ihrer Resistenz sehr herabgesetzten Individuen hervorbringt. So sehen wir bei hochgradiger Lungentuberkulose Miliartuberkel in der Mundschleimhaut, an der Wange, am Gaumen, am Mundwinkel auftreten und ab und zu auf die äußere Haut übergreifen. Die gleiche Entstehungsart zeigen große, ausgebreitete Geschwüre um die Analöffnung. 3. Inokulation von außen. Auf diese Weise entstanden sieht man manchmal kleine, tiefe, zackige Geschwüre in der Hohlhand, einer infizierten Rhagade entsprechend, bei Personen auftreten, die mit infektiösem Sputum manipulieren. So sahen wir solche Geschwüre zugleich mit schnurartig aneinander gereihten Skrophuloderma-Knoten des Vorderarmes bei zwei Frauen auftreten, die ihre tuberkulösen Männer pflegten. Hieher ist auch die Infektion nach ritueller Zirkumzision, herrührend von dem tuberkulösen Speichel des Beschneiders, zu rechnen. Bei den günstigen Infektionsbedingungen tritt dieses Ereignis keineswegs immer nur bei geschwächten, sondern auch bei kräftigen Kindern auf und wird durch Erkrankung der Lymphdrüsen, durch Narbenbildung zu einem schweren Leiden.

Die Diagnose ist gewöhnlich leicht zu stellen, wenn man das Hervorgehen der Geschwüre aus den miliaren Tuberkeln, die randständigen Knötchen und die tuberkulöse Erkrankung des Patienten berücksichtigt. Die Prognose ist schlecht, weil die Tuberkulose der anderen Organe gewöhnlich eine hochgradige ist.

Aber auch bei besserem Allgemeinbefinden zeigt die Erkrankung wenig Tendenz, sich rückzubilden. Die durch Inokulation hervorgerufenen Geschwüre geben eine bessere Prognose.

Die Therapie hätte den Erkrankungsherd zu entfernen, und es gelingt dies bei inokulierten Formen an der Hand sehr leicht durch Ätzmittel, wie z. B. 10%ige Pyrogallussalbe, Lapisstift, und eine ähnliche Behandlung wäre auch bei Lokalisation der Erkrankung am After oder an anderen Körperstellen einzuleiten. Die Entfernung der Herde in der Mundschleimhaut durch eingreifende Manipulation findet meist in dem schweren Zustande des Patienten ihre Gegenindikation. Bei relativ besserem Allgemeinbefinden beobachtet man nach wiederholter Ätzung mit Lapislösung (50%ig), nach wiederholter Vereisung mittels Äthylchlorid (fünf- bis sechsmal im Tage), offenbar auf dem Wege einer reaktiven Entzündung, Besserungen in Form von vorübergehender oder bleibender Vernarbung.

4. Tuberculosis verrucosa cutis (Riehl, Paltauf).

Diese Form der Tuberkulose tritt gewöhnlich an den Händen in Form umschriebener Plaques auf, welche, von außen nach innen verfolgt, folgende Veränderungen zeigen. Die Peripherie ist gebildet durch einen rötlichen oder rötlichblauen Saum. Derselbe wird gegen das Zentrum zu allmählich höher, bedeckt sich mit kleinen Pusteln oder entsprechenden Krusten und geht dann in eine stark elevierte Zone über, welche mit grauen oder graugrünen, warzenartigen Hornmassen bedeckt ist. Diese warzenartige Hornschichte sitzt auf einer papillomatösen, drusig gestalteten Oberfläche, wobei blutige Rhagaden, größere und kleinere Abszesse das reine Bild modifizieren. Gegen das Zentrum zu nehmen diese warzenartigen Gebilde wieder an Höhe ab, die Hornmasse wird geringer, die Wucherungen immer niedriger, und endlich geht der Prozeß in eine glatte, zarte, nicht vom Knötchen durchsetzte Narbe über. Der Verlauf der Erkrankung ist äußerst chronisch, jahrelang dauernd. Anatomisch entspricht ihr (Riehl, Paltauf) umschriebene oder diffuse Infiltration, vorwiegend des Papillarkörpers, mit Epitheloidzellen, Riesenzellen und Verkäsung. Mit der Infiltration parallel geht eine bedeutende Papillarhypertrophie und Verdickung der Hornschichte mit Ansammlung von Leukozyten in derselben. Tuberkelbazillen finden sich in größerer Anzahl als bei Lupus. Da diese Form der Tuberkulose hauptsächlich bei Personen auftritt, welche mit Tierleichen, Tierabfällen zu tun haben, so ist es nicht unwahrscheinlich, daß bei dieser Erkrankung eine Über-

tragung der Rindertuberkulose auf den Menschen vorliegt, eine Tatsache, die wegen ihrer großen Bedeutung noch statistisch gestützt zu werden verdient. Die durch Beschäftigung mit menschlichen Leichen an den Händen und Fingern auftretenden Formen der Tuberculosis verrucosa cutis, der „Leichentuberkel", zeigt gegenüber der obigen Form die geringere Ausdehnung bis zu Kreuzergröße und die Tendenz zu regionärer Lymphgefäßinfektion. Da der Leichentuberkel sonst in seinen klinischen Erscheinungen und anatomischen Veränderungen von obiger Erkrankung fast nicht zu unterscheiden ist, so muß man in ihm eine Form obiger Erkrankung erblicken, vielleicht modifiziert durch die Provenienz des infektiösen Materiales. Der Leichentuberkel beginnt als entzündliches Knötchen, das sich zentral zu einer kleinen Pustel umwandelt; der Pusteleiter trocknet zur Borke ein, nach deren Abfallen die Oberfläche allmählich eine höckerige, später direkt warzenartige, uneben papillomatöse Oberfläche bekommt, wobei das ganze Gebilde bald einen mehr flachen, bald einen erhabenen blauroten Knoten darstellt. Ab und zu sieht man bei fortgesetzter Beschäftigung mit Leichen, vielleicht auch durch Infektion mit Eiterkokken, akute, entzündliche Erscheinungen in den Leichenwarzen auftreten. Die Knoten werden lebhafter rot, geschwollen, schmerzhaft und es entleert sich aus oberflächlichen und tieferen Pusteln Eiter, so daß man an das Bild der Sycosis parasitaria erinnert wird. Auch bei dem Leichentuberkel erfolgt Abheilung im Zentrum mit Bildung einer Narbe. Riehl, Paltauf, Finger fanden im Gewebe Tuberkelbazillen und ähnliche Veränderungen wie bei Tuberculosis verrucosa cutis. Die Prognose der Tuberculosis verrucosa cutis ist eine günstige; der langsame Verlauf, die Rückbildungsfähigkeit gestalten sie zu der benignesten Form der Hauttuberkulose. Die Therapie besteht radikal in Exzision mit nachfolgender Naht, konservativ in Exkochleation und Ätzung.

Tuberkulide.

Boeck, Hallopeau und Darrier vertreten die Theorie, daß neben echter Hauttuberkulose, welche durch lokal einwirkende Bazillen hervorgerufen wird, noch »Tuberkulide« vorkommen, welche nach Boeck durch Toxinwirkung des Tuberkelbazillus auf vasomotorische Zentren, nach Darrier durch abgeschwächte Bazillen entstehen. Hallopeau endlich unterscheidet Tuberkulide, welche durch den Bazillus, und Toxituberkulide, welche durch bloße Toxinwirkung entstehen. Die Klinik der hiehergehörigen Erkrankungen ist noch nicht vollkommen abgeschlossen. Bis jetzt bringen wir drei klinisch wohlcharakterisierte Hauterkrankungen in Beziehung zur Tuberkulose. Diese sind der Lichen scrophulosorum, die Folliclis und das Erythema induratum (Bazin). Ob diese Erkrankungen echte Tuberkulosen oder Toxituberkulide sind, läßt sich

heute noch nicht mit Sicherheit aussagen. Man kann sie aber zweifellos als Tuberkulide bezeichnen, wenn man unter dieser Bezeichnung Erkrankungen versteht, die zwar eine Beziehung zur Tuberkulose zeigen, deren tuberkulöse Natur aber noch nicht nachgewiesen ist. Für die Beziehung der Erkrankungen zur Tuberkulose im Sinne Hallopeaus lassen sich folgende Momente anführen: 1. Die häufige Kombination dieser Erkrankungen mit Tuberkulose anderer Organe. Sie ist für Lichen scrophulosorum eine bekannte Tatsache, kommt als Lymphdrüsentuberkulose auch häufig bei Folliclis zur Beobachtung und geht aus genauen Beschreibungen und Sektionsbefunden (Hartung. Alexander) auch für das Erythema induratum hervor. Kräftige Konstitution und scheinbares Fehlen tuberkulöser Herde können nicht ohneweiters als Gegenbeweis angesehen werden, da trotz dieser Voraussetzung ein tuberkulöser Herd (Bronchiallymphdrüsen) vorhanden sein kann. Klinisch-statistische Untersuchungen werden hier weitere Aufklärung schaffen. 2. Bei Lichen scrophulosorum, von manchen Autoren als echte Tuberkulose aufgefaßt, werden Bazillen gewöhnlich nicht gefunden, der Beweis seiner tuberkulösen Natur ist somit noch nicht erbracht. Für seinen toxischen Ursprung spricht folgendes: *a)* Nach Injektion mit altem Tuberkulin hat man Auftreten von Lichen scrophulosorum beobachtet, *b)* er gleicht in Form und Aussehen dem Lichen syphiliticus und der kleinpapulösen Form der Lepra. Auch bei letzterer fand man nicht immer Bazillen, obwohl die Erkrankung sicher Lepra und der Leprabazillus sonst leicht nachweisbar ist. Auch dem Lichen syphiliticus kommt unter den Syphiliden eine eigene Stellung zu; abgesehen davon, daß das kleinpapulöse Syphilid ähnlich wie das pustulöse mit mehr lebhaft roter Farbe beginnt, kann dessen Resistenz gegen allgemeine und lokale Quecksilberkuren nicht durch die Lokalisation um den Follikel, welche ja für die Therapie günstig wäre, erklärt werden, sondern sie muß ebenso wie die zugleich mit dem Exanthem auftretenden Erscheinungen des Kopfschmerzes, der Abgeschlagenheit, eventuell der Iritis, ganz ebenso wie die Tatsache, daß das klein papulöse Syphilid Narben hinterläßt, in anderen Momenten ihren Grund haben. Es ist nicht vollkommen unwahrscheinlich, daß diese Momente wenigstens beim Beginn der Erkrankung toxischer Natur sind und daß diese Toxine ähnlich wie bei Lichen scrophulosorum eventuell auch bei Lepra zuerst perifollikuläre Entzündung indifferenter Natur hervorbringen, welche Herde bei Lichen scrophulosorum nicht oder selten, bei Lues und Lepra erst nach einer gewissen Zeit durch Bazillen infiziert werden. Diese Ansicht gewinnt an Wahrscheinlichkeit mit Rücksicht 3. auf das kleinpustulöse Syphilid. Dieses beginnt im Unterschied zu allen übrigen Syphiliden als akutes, entzündliches Knötchen mit blaßroter oder lebhaft roter Farbe und nimmt erst bei längerem Bestande Farbe und Aussehen der Syphilide an. Ähnliches gilt von der Folliclis, welche den pustulösen Syphiliden zu vergleichen wäre. Auch diese beginnt als blaßrötliches Knötchen, welches erst später die dunkle Lupus-ähnliche Farbe annimmt. Während man aber bei der Syphilis mit großer Wahrscheinlichkeit eine nachträgliche Infektion durch den Erreger annehmen kann, findet man bei der Folliclis zwar Toxinwirkung, aber bis jetzt keine Bazillen. Diese Toxinwirkung verrät sich in der Nekrose und in der kokkenfreien Eiterung und Einschmelzung des Knötchens. Diese Nekrose, welche auch das zellige Infiltrat betrifft, kann nicht durch Thrombose allein erklärt werden. 4. Daß Toxine papulöse, Acne-ähnliche Knötchen erzeugen können, sehen wir bei Jod- und Bromacne. 5. Daß die drei erwähnten Erkrankungen nicht regelmäßig auf Tuberkulin reagieren,

spricht eher gegen ihre tuberkulöse als gegen ihre toxische Natur und ist dahin zu erklären, daß das spezifische Tuberkulin zwar auf spezifische und bazillenhältige Herde, nicht aber auf entzündliches, indifferentes Gewebe einwirkt, ebenso wie sich Quecksilbersalbe auf beginnendes, pustulöses Syphilid ohne Einfluß zeigt. 6. Bezüglich des seltenen Erythema induratum muß auf die Ansicht von Hartung und Alexander verwiesen werden, welche die Erkrankung für echte Tuberkulose halten, den vollständigen Beweis aber nicht erbringen konnten. Für die Hiehergehörigkeit der Erkrankung spricht das gleichzeitige Auftreten von Lichen scrophulosorum, Folliclis und Erythema induratum, wie wir dies in einem Falle konstatieren konnten. So sprechen zwar viele Momente für die toxische Natur der genannten Erkrankung, sie genügen aber noch nicht, um diese Erkrankungen als Toxituberkulide anzuerkennen, denn 1. ist der Beweis, daß die Erkrankungen nicht doch echte Tuberkulosen sind oder es während ihres Bestandes werden, noch nicht vollkommen erbracht; 2. fehlen noch positive Beweise für die Existenz von Tuberkeltoxinen im Organismus. Immerhin aber sind die Momente ausreichend, die drei Erkrankungen als Tuberkulide im obigen Sinne zu erklären. Lupus erythematodes wurde in diese Gruppe nicht einbezogen, weil dessen Beziehung zur Tuberkulose noch hypothetischer ist. Die Kombination mit Folliclis mit Lymphdrüsenentzündung ließe ja für manche Fälle eine ähnliche Ätiologie annehmen, doch ist die Zahl der Fälle, wo Lupus erythematodes ohne alle Zeichen anderweitiger Tuberkulose auftritt, eine so überwiegend große, daß seine Beziehung zur Tuberkulose heute noch sehr fraglich erscheint.

Lichen scrophulosorum.

Die Primäreffloreszenz ist ein follikuläres Knötchen; seine Farbe schwankt je nach dem Alter und der Größe des Knötchens vom Blaßrot der kleinen und jungen Effloreszenzen bis zu einem matten, schmutzigen Braunrot oder Lividrot der älteren Knötchen. Als kleinste Effloreszenzen müßten jene follikulären, stecknadelkopfgroßen Knötchen angesehen werden, welche oft ältere Herde umgeben und vollkommen Lichen pilaris-Effloreszenzen gleichen würden, wenn sie eben nicht in Beziehung zu älteren Herden und damit zur Erkrankung zu bringen wären. Das typische Knötchen ist hirsekorngroß und zeigt eine spitz- oder flachkegelige Form. Seine Konsistenz ist gering; das Knötchen fühlt sich viel weicher an als das des Lichen ruber acuminatus und des Lichen syphiliticus. Oberflächlich bedeckt sich das Knötchen bald mit einem Schüppchen, welches nicht so trocken und schön weiß wie bei den genannten Erkrankungen, sondern mehr schmutzigweiß, bröckelig ist und ab und zu durch eine kleine Pustel ersetzt erscheint, welches Symptom gegenüber dem Lichen ruber acuminatus von Wichtigkeit ist. Unter etwas stärkerer Schuppung wird nach längerem Bestande das Knötchen kleiner, flacher und verschwindet endlich vollständig in der Haut, manchmal mit Zurücklassung zarter Narbe oder bräunlicher Pigmentation. Von großer Wichtig-

keit für die Diagnose ist die Anordnung der Knötchen zu einander. Seltener stehen sie disseminiert, ohne eine besondere Gruppierung zu zeigen, häufiger bilden sie Gruppen, und zwar ähnlich wie bei Lichen syphiliticus von 10—15 dichtgedrängten Knötchen, in deren Umgebung etwas weiter auseinander stehende Effloreszenzen liegen und noch scheinbar zu dieser Gruppe gehören. Seltener bilden die Knötchen Kreisbögen, hingegen ist nicht so selten eine große Hautfläche fast gleichmäßig und dicht mit Knötchen besetzt. In solchen schweren Fällen zeigt dann auch die Haut zwischen den Knötchen einen gewissen Grad entzündlicher Infiltration, leichte Schuppung, so daß erst nach Entfernung der Schuppen der Charakter der Erkrankung zum Vorschein kommt. So wie auf diesen großen Flächen ist auch in kleinen plaquesartigen Herden die Haut zwischen den Knötchen etwas infiltriert, wodurch sich der ganze Herd über das Niveau erhebt und mit etwas mächtigerer Schuppe bedeckt ist. Solche Herde werden oft handtellergroß und verraten ihre Zugehörigkeit zur Erkrankung nur durch randständige solitäre Knötchen. Letztere sind in größerer Anzahl und viel deutlicher vorhanden in der Umgebung kleinerer Plaques, die vielleicht aus 20—30 Knötchen bestehen, aber durch Konfluenz eine gleichmäßig rote Effloreszenz darstellen. Bilden sich in größeren Plaques die zentralen Anteile zurück, so kommt die seltene Ringform zu stande. Zu gleicher Zeit mit Lichen scrophulosorum treten häufig Effloreszenzen der Folliclis, id est Acne scrophulosorum auf, und es gesellen sich dazu ekzematöse Erscheinungen, die besonders zu schmierigen, übelriechenden Exsudaten führen, wobei Scrotal- und Penishaut verdickt und mit einer glasig glänzenden oder nässenden Oberfläche überzogen sind. In solchen Fällen kann auch echte Follikulitis diese Herde oder ähnliche in der Nabelgegend umgeben. Das ganze Krankheitsbild bekommt weiter sein eigenartiges Gepräge durch tuberkulöse Erkrankungen anderer Organe, die sich fast ausnahmlos finden. Die submaxillaren und seitlichen Halslymphdrüsen sind geschwollen und durch Fisteln und Narben an die Haut fixiert. Conjunctivitis eczematosa mit Lichtscheu, adhärente Knochennarben, welke Haut, aufgetriebenes Abdomen, Otitis media bestehen nebenbei teils als echte Tuberkulosen, teils als Zeichen einer erhöhten Krankheitsdisposition.

In Bezug auf die Ätiologie ist die Frage, ob Lichen scrophulosorum echte Tuberkulose oder ein Toxituberkulid ist, noch nicht entschieden. Die echte tuberkulöse Natur ist bis jetzt ganz unbewiesen und ziemlich unwahrscheinlich, nachdem alle bisherigen Untersuchungen bis jetzt einen einzigen Tuberkelbazillus ergeben haben und alle Impfungen negativ verliefen. Riehl und Lukasiewicz bestreiten die tuberkulöse Natur des Lichenknötchens, da

Riesenzellen bei follikulären Prozessen nicht spezifisch sind und sogar den Epitheolidzellen keine absolut pathognomonische Bedeutung zukommt. Dazu kommt, daß der Verlauf nicht in Einklang zu bringen ist mit dem, was wir sonst von Hauttuberkulose sehen. So wird man denn besonders durch die Tatsache, daß man nach Tuberkulininjektionen Lichen-ähnliche Affekte auftreten sah, zur Ansicht Hallopeaus, daß die Erkrankung ein Toxituberkulid ist, hingedrängt, und es spricht nicht gegen diese Annahme, daß sich in das bereits affizierte Gewebe ab und zu ein Bazillus verirrt.

Die Diagnose gehört zu den leichtesten und zu den schwierigsten zugleich. Bestehen ausgesprochene Zeichen tuberkulöser Erkrankungen (Lichtscheu, Drüsen), dann ist der Lichen scrophulosorum leicht zu diagnostizieren. Doch auch in diesen Fällen hat man sich folgende Kombination vor Augen zu halten: Lichen syphiliticus, Lymphdrüsenschwellung am Halse (Sklerose der Lippe) und Iritis. Meist wird es gelingen, die Differentialdiagnose aus dem Exanthem zu machen, indem die Knötchen des Syphilides etwas derber und auffallenderweise in der Farbe fast etwas heller, nicht so vollkommen gleich groß sind und sich gerne an den Extremitäten (Streckseiten) lokalisieren. Auch wird man bei genauer Untersuchung des Kranken doch eine luetische, linsengroße Papel finden, man wird sich überzeugen, daß die Lichtscheu von Iritis herrührt, und daß die Drüsenschwellung eine universelle ist. Die Untersuchung der Schleimhaut wird eventuell weitere Symptome der Syphilis ergeben. Bezüglich der Differentialdiagnose gegenüber Lichen ruber acuminatus gilt das bei dieser Erkrankung Gesagte. Gegenüber Eczema papulatum kommt die ungleiche Form, die ungleiche Größe, die rasche Vergänglichkeit und der Mangel an Gruppenbildung bei Ekzem in Betracht. Die Prognose ist günstig. Die Behandlung besteht in Hebung der Ernährung, Besserung des Gesamtzustandes, unterstützt durch Darreichung von Lebertran mit oder ohne Jod. Äußerlich kommt man durch folgende Behandlung am raschesten zum Ziele: Der Patient wird durch zwei bis drei Tage hindurch früh und abends mit Lebertran mittels der flachen Hand fest eingerieben und nachher (ohne Puder) durch ein bis zwei Stunden in Kotzen gelegt. Nach diesen zwei Tagen wird durch zwei Tage früh und abends Pasta Lassari mit 5%igem Lebertranzusatz eingerieben und am fünften Tag ein Bad verordnet. Übrigens heilt die Erkrankung ziemlich rasch auch unter reiner Pasta Lassari oder Pasta Lassari mit 1—5% Zusatz von Lebertran. In Zwischenräumen von drei bis vier Tagen werden Bäder gegeben, vor welchen die Salbe mit Lebertran abgerieben und in welchen die Haut mit Seife gewaschen wird. Von unleugbar günstiger Wirkung sind Jod- und Meerbäder oder deren künstliche Imitationen.

Folliclis.

Folliclis, Acne cachecticorum, Acnitis, Folliculitis exulcerans (Lukasiewicz), papulopustulöses Tuberkulid sind synonyme Bezeichnungen für folgendes charakteristisches Krankheitsbild: Die primäre Effloreszenz der Erkrankung ist ein entzündliches Knötchen mit und ohne Beziehung zum Follikel. Die Farbe des Knötchens ist im Beginn blaßrosarot; manchmal bleibt diese Farbe erhalten, wenn die Effloreszenz durch Emporsteigen aus tieferen Hautschichten deutlicher umschrieben wird, während in der Regel dann die Farbe, mehr düsterrot, an die des Lupus erinnert oder dunkelbläulichrot, bläulichbraun wird. Die Form des Knötchens ist rund, buckelig, papulös und die Oberfläche zeigt etwas vermehrten Glanz. Der weitere Verlauf weist einige Verschiedenheiten auf: entweder sinkt das Zentrum der Knötchen ein und umschließt nach Abfall einer kleinen Schuppe ein atrophisches Grübchen, oder es bildet sich schon sehr bald im Zentrum eine kleine Eiteransammlung, die äußerst langsam gegen die Oberfläche zu vorrückt, deutlicher gelb wird und ohne reaktive Entzündungserscheinungen die Epidermis durchbricht; die Stelle schließt sich wieder und es bildet sich eine Narbe. Um dieselbe kann das periphere Infiltrat noch sehr lange erhalten bleiben, bis sich auch dieses allmählich abflacht und vollständig verschwindet, so daß nur der zentrale Narbenfleck zurückbleibt. Diese Effloreszenzen sind teils solitär, meist erbsengroß, oder es entstehen durch Konfluenz kreuzer- bis kronengroße Herde, die pheripher noch die konfluierten einzelnen Effloreszenzen erkennen lassen, gegen das Zentrum zu aber in eine gemeinsame atrophische Narbe konfluieren. Dabei ist der ganze Herd düster blaubraun. In manchen Fällen ist der papulöse Charakter der Effloreszenzen weniger deutlich, das Infiltrat flach, mehr fleckenförmig, erythematös, oder es entsteht die Pustel viel rascher, ist breit aufsitzend und enthält eine größere Menge von Eiter, während wieder in anderen Fällen eine stärkere Schuppung vorherrschen kann. Es geht nicht an, diese Formen wegen kleiner Abweichungen auseinanderzureißen, da sich verschiedene Formen anatomisch ganz gut als Varianten desselben Prozesses vereinen lassen.

Der Effloreszenz entspricht ein Entzündungsprozeß, der mit mäßig reichlichem Infiltrat und Ödem beginnt und sehr bald zur Nekrose des mittleren Anteiles der Papel führt. Die Bindegewebskerne verlieren ihre Farbe, desgleichen auch die exsudierten Leukozyten, welche zu Kernresten und Bröckeln zerfallen; endlich kommt es durch Einschmelzung und Zuzug neuer Leukozyten zur Ausbildung der Pustel und zu narbiger Ausheilung des Defektes.

In jenen Fällen, wo die Pustel klinisch nicht in Erscheinung tritt, sieht man die Leukozyten an das Epithel herandringen, dasselbe verdünnen, sich an einer umschriebenen Lücke des Rete durchzwängen und unter der Hornschichte ausbreiten. Allerdings besteht auch in diesen Fällen um die Lücke herum Nekrose. Bei den pustulösen Formen überwiegt die leukozytäre Exsudation, oder es kommt bei anderen Formen im Verlauf der Entzündung zu einem Stadium der Parakeratose. Das Wesen der Folliclis besteht somit in Entzündung mit Ausgang in Nekrose und narbige Atrophie. — Die Erkrankung lokalisiert sich vorwiegend an den Streckseiten der Extremitäten in nicht sehr zahlreichen Effloreszenzen, an der Außenfläche des Vorderarmes (Olekranon), Handrücken und Finger, Fußrücken, Knöchelgegend, Unterschenkel, doch sahen wir auch über den ganzen Körper verstreute, dichte Eruptionen. Tritt die nicht pustulöse Form an dem Handrücken auf, dann ist die Erkrankung dem Erythema multiforme papulatum sehr ähnlich. Neben Folliclis findet sich bei demselben Kranken nicht selten Lichen scrophulosorum. Über die Ätiologie der Erkrankung läßt sich bisher folgendes aussagen: Klinisch sieht man die Erkrankung sehr oft mit Zeichen anderweitiger Tuberkulose kombiniert, so insbesondere mit Tuberkulose der Halslymphdrüsen, mit Lungentuberkulose, Karies; nebenbei tritt allerdings die Erkrankung oft bei scheinbar kräftigen und vollkommen gesunden Personen auf. Tuberkelbazillen wurden bis jetzt in den Effloreszenzen nicht gefunden, der tuberkulöse Charakter der Erkrankung ist somit noch nicht bewiesen.

Die Nekrose in den Effloreszenzen deutet aber mit großer Bestimmtheit auf Toxinwirkung hin, und so ist die Möglichkeit nicht ausgeschlossen, daß das Toxin von Tuberkelherden stammt. Sicher ist, daß die Erkrankung sehr häufig in Beziehung zur Tuberkulose steht und in diesem Sinne als papulopustulöses Tuberkulid bezeichnet werden könnte. Die Diagnose der Erkrankung ist leicht. Die Tendenz zur Narbenbildung, der nur zufällig follikuläre Sitz unterscheidet sie schon bei oberflächlicher Betrachtung von Acne vulgaris corporis, die, abgesehen von ihrer strengen Beziehung zum Follikel, zur Seborrhoe, nicht so typisch Narben hinterläßt. Die Narbenbildung fehlt auch bei der Jod- und Bromacne, wenn die Pustel klein ist.

Schwieriger ist die Unterscheidung vom Lupus erythematodes. Sie ist klinisch fast nur mit Rücksicht auf die Herde im Gesicht und mit Rücksicht auf die Ausbreitung desselben an der oberen Körperhälfte zu stellen; dazu kommt, daß Lupus erythematodes

nicht zur Pustelbildung führt und daß die zentral eingesunkene Partie eine festhaftende Schuppe trägt, weiters der anatomische Unterschied, daß das Zentrum der Folliculiseffloreszenz Nekrose zeigt, welche beim Lupus erythematodes fehlt. Ob diese Symptome ausreichen, diese beiden Erkrankungen ihrem Wesen nach voneinander zu trennen, oder ob nicht doch verwandtschaftliche Beziehungen bestehen, werden weitere Untersuchungen zeigen. Ehrmann konnte einen Kranken demonstrieren, bei welchem Folliclis am Körper und Lupus erythematodes im Gesicht sich fanden. Der Verlauf der Erkrankung ist äußerst chronisch, indem häufige Rezidiven die Heilung hinausschieben. Die Prognose ist trotzdem günstig, indem schließlich in allen Fällen Heilung eintritt. Wir behandeln Folliclis mit gutem Erfolge so wie Lichen scrophulosorum.

Erythema induratum (Bazin).

Die Erkrankung charakterisiert sich durch das Auftreten tief in der Kutis sitzender, livid-roter Knötchen von äußerst chronischem Bestande. Die kleinsten sind erbsengroß, bei seitlicher Kompression meist etwas schmerzhaft, werden nicht so selten auch haselnuß- bis wallnußgroß; es bestehen bei der Erkankung auch breite, flache, plattenartige Infiltrate, die im Zentrum etwas eingesunken sind und deren Rand man oft deutlich untergreifen kann. Sie scheinen aus der Konfluenz einzelner Knoten hervorzugehen. Da die Knoten an der Kutis-Subkutisgrenze beginnen, so ist ihre Umgrenzung anfangs wenig deutlich, erst mit dem Hinaufrücken in höhere Hautschichten werden sie schärfer umschrieben und treten knotenartig hervor. Unter einem verändert sich auch die Farbe; die frischen Knoten, die anfangs mehr hellrot, ziegelrot durch die Haut durchscheinen, werden von der Mitte gegen die Peripherie zu bläulichrot und nehmen, wenn sie die Oberfläche erreicht haben, eine deutlich bräunlich-cyanotische Farbe an, die an die Farbe älterer Lupusknötchen, an Skrophuloderma, an ältere Knoten des Erythema nodosum oder des Sarcoma idiopathicum hämorrhagicum erinnert. Bei diesen Knoten wird endlich auch die Epidermis in den Prozeß einbezogen, verdünnt, exfoliiert und schließlich manchmal ulceriert, die lividen Ränder dieser Ulceration sind unterminiert und die Fistel läßt sich tief in den Knoten hinein oder horizontal unter der verdünnten Haut verfolgen. Aus ihr entleert sich gelbkrümelige oder ölig-blutigseröse Flüssigkeit. Nachdem die Fistel längere Zeit bestanden, schließt sie sich und an der Stelle bleibt eine kleine umschriebene, eingesunkene Narbe zurück. Nicht immer

rückt der Prozeß bis zur Epidermis hinauf. Sehr häufig bleibt der Knoten oder das breite, plattenartige Infiltrat in der Tiefe, aber auch in diesem vollzieht sich im Zentrum ein Rückbildungsprozeß, der aus der zentralen Einsenkung zu erschließen ist. Endlich lassen sich manchmal in der Tiefe scheinbar den Venen entsprechende, strangartige Infiltrate durchfühlen. Rücken zahlreiche Knoten zusammen, so entsteht ein beträchtliches Ödem an der betreffenden Stelle, wobei die Haut auch scheinbar an die Unterlage fixiert erscheint.

Die Erkrankung lokalisiert sich vorwiegend an den Unterschenkeln, und zwar wieder häufiger an der Außenseite der Wadenhaut, wo nicht ganz handbreit über dem Malleolus externus sich plattenartige Infiltrate bilden, während an der Innenfläche mehr vereinzelte Knoten stehen. Vereinzelte Knoten reichen manchmal auch bis zur Oberschenkelhaut hinauf und treten in geringer Anzahl auch an den Streckseiten der Ober- und Vorderarme auf. Am Stamm und im Gesicht sahen wir in unseren Fällen keine Effloreszenzen, doch werden solche von anderen Autoren beschrieben. Die Erkrankung findet sich am häufigsten bei Kindern und bei weiblichen Patienten im Alter von 15—30 Jahren; einmal sahen wir sie bei einem dreijährigen Kinde neben Lichen scrophulosorum, Folliclis, Konjunktivitis und Lymphdrüsenschwellung.

Nach Hartung und Alexander entsprechen den Effloreszenzen folgende anatomische Veränderungen: die Knoten, welche sich im unteren Teile der Kutis lokalisieren, zeigen beim Durchschneiden eine auffallende Härte, an der Schnittfläche eine gelbe Farbe und zahlreiche hirsekorngroße Lücken, welche eine ölige Flüssigkeit enthalten. Diese Lücken entsprechen wahrscheinlich umschriebenen Bezirken des Fettgewebes, welche durch die dichte, zellige Infiltration in der Umgebung in ihrer Ernährung derart gelitten haben, daß sie der reinen Nekrose oder der Wucherungsatrophie des Fettgewebes (Flemming) verfallen. Das Zellinfiltrat läßt meist den oberflächlichen Anteil des Papillarkörpers frei, reicht aber in den Effloreszenzen, welche Fisteln aufweisen, natürlich auch bis zur Epidermis hinauf. Vorwiegend in jenen Anteilen des Infiltrates, welche strangartig die Gefäße begleiten, aber auch an anderen Partien desselben finden sich deutliche Riesenzellen; Tuberkel-ähnliche Herde fand Mantegazza auch im Fettgewebe in größerer Anzahl neben typischen Thrombosen in Arterien und Venen, auf welche er die Nekrose in der näheren Umgebung zurückführt. Anatomische und klinische Tatsachen deuten auf eine wesentliche Beteiligung der Gefäße hin. Die Ätiologie

der Erkrankung ist heute noch nicht vollkommen aufgeklärt. Viele Autoren sind mit Rücksicht auf den Nachweis von Riesenzellen, Tuberkeln, ferner mit Rücksicht auf das Auftreten der Erkrankung bei schwer tuberkulösen Personen geneigt, die Erkrankung für echte Hauttuberkulose zu halten. Der volle Beweis durch den Nachweis des Bazillus und durch das positive Impfexperiment ist noch nicht erbracht. Die Beziehung zur Tuberkulose tritt in manchen Fällen deutlich hervor, z. B. in unserer obigen Beobachtung, wo bei einem dreijährigen Kinde Lymphdrüsenschwellung, Conjunctivitis eczematosa, Lichen scrophulosorum, Folliclis und Erythema induratum bestanden. In anderen Fällen fehlen freilich wieder die Symptome von Tuberkulose, die Patienten sind kräftig, scheinbar vollkommen gesund und zeigen keinerlei Lymphdrüsenschwellung. Man wird mit Rücksicht auf die anatomischen und klinischen Veränderungen aber nicht fehlgehen, die Erkrankung als Tuberkulid im obigen Sinne zur Tuberkulose in Beziehung zu bringen. Da die Knoten des Erythema induratum nur äußerst langsam entstehen, sich nach langer Dauer wieder nur äußerst langsam zurückbilden, so könnte vielleicht beim ersten Anblick, niemals aber bei längerer Beobachtung eine Verwechslung mit Erythema nodosum erfolgen, gleichgiltig, ob die Efflorescenzen der idiopathischen Form angehören oder Symptome eines medikamentösen, toxischen Erythems (Brom etc.) sind. Die Erkrankung ist aber sowohl im Wesen als auch in der Diagnose vom Skrophuloderma auseinanderzuhalten, welches zwar auch als braunroter Knoten beginnt, der aber sehr bald durch Nekrose erweicht, zu einer schwappenden Beule wird, die platzt und nun zu einem weichen, zunderartigen Geschwür Veranlassung gibt. Wir sahen bei obiger Erkrankung den Zerfall nie über die beschriebenen Fistelbildungen hinausgehen, und es müssen jedenfalls jene Fälle von Erythema induratum, bei welchen ein breiter, geschwüriger Zerfall beschrieben wird, durch weitere Beobachtungen in Bezug auf ihre Hiehergehörigkeit geprüft werden. Der Verlauf ist ein chronischer, die Prognose durchaus günstig, wenn nicht anderweitig schwere Tuberkulose besteht. Wir sahen die Knoten unter Salizylpflasterverband sich ziemlich rasch verkleinern und günstige Wirkungen durch jene Maßnahmen auftreten, welche man bei Skrophuloderma in Anwendung bringt, unter welchen wieder der bequeme Jodwasserverband den Vorzug hat.

Lupus erythematosus.

Lupus erythematosus ist ein umschriebener, chronischer Entzündungsprozeß mit dem Aus-

gange in narbige Atrophie. Die primäre Krankheitserscheinung ist ein umschriebener, lebhaft roter Fleck, der sich von allen Erythemen durch den langen Bestand, die Tendenz zu peripherer Vergrößerung und durch eine hohe Zerreißlichkeit der Gefäße unterscheidet. Aus diesem Stadium kann noch spurlose Rückbildung erfolgen, gewöhnlich aber stellen sich bei längerem Bestande folgende Erscheinungen ein: Im Zentrum des Fleckes treten feine, dem Follikel entsprechende Grübchen auf, der zentrale Anteil erscheint dadurch gestichelt; oder es blaßt das Zentrum ab, nimmt einen weißlichbläulichen Farbenton und das Aussehen einer zarten Atrophie, atrophischen Narbe an. In einer dritten Gruppe von Fällen tritt in der Mitte des Fleckes eine Schuppe auf, welche die charakteristische Eigenschaft besitzt, sich nur äußerst schwer ablösen zu lassen, eine Eigenschaft, welche sie in diesem Maße nur noch mit der Schuppe des Herpes tonsurans corporis teilt. Über frischen Herden ist die Schuppe weiß, später wird sie grau, graugrün, warzenartig, trocken, bröckelig. Das feste Anhaften der Schuppe ist durch Fortsätze bedingt, welche dieselbe in die ausgedehnten Follikeltrichter sendet. Löst man die Schuppe vorsichtig mit einem Instrument ab, so gewahrt man diese Fortsätze an der Unterfläche in Form fingerartiger, nach abwärts gerichteter Ausstülpungen. Jetzt sieht man auch wieder die schon oben erwähnte Stichelung der Oberfläche, die also am deutlichsten an den Herden ist, über welchen sich noch keine Schuppe gebildet hat, wo die Schuppe abgelöst ist oder wo sich überhaupt keine Schuppe mehr bildet. Die zentrale Abblassung und Atrophie, die in kleinen Herden nur angedeutet ist, wird in größeren Herden deutlicher. Das Zentrum derselben sinkt unter das Niveau ein, erscheint manchmal sogar wie in die Tiefe gepreßt, wird schmutzigweiß oder direkt narbig, weißglänzend und ist im letzteren Falle wieder mehr im Niveau gelegen. Aus der Beschaffenheit dieser Atrophie, aus der verschiedenen Größe der Herde, aus der unregelmäßigen, manchmal feinzackigen Begrenzung, endlich aus der Anzahl, Lokalisation der Herde ergeben sich klinisch Formen, die Kaposi in zwei Gruppen bringt: den Lupus erythematosus discoides und Lupus erythematosus disseminatus.

1. Lupus erythematosus discoides. Er ist meist im Gesicht lokalisiert und bildet hier fleckenförmige, rote oder deutlich atrophische Scheiben. In der typischen Form entsteht zunächst ein Herd an der Nase mit allen oben beschriebenen Charakteren und umgrenzt von größeren und kleineren Comedonen; dieser Herd geht nun langsam, innerhalb Monaten, oder rasch, innerhalb

Wochen, zu beiden Seiten auf die Wange herab, nimmt dadurch die Form eines Schmetterlings an, kann bald in der ganzen Ausdehnung akut entzündet, bald partienweise atrophisch, narbig und endlich durch lange Zeit in ein und derselben Form verbleiben. Schwerere Fälle tragen dann auch Herde an der Stirnhaut oder an der Ohrmuschel; in letzterer Lokalisation sind die Herde längere Zeit mit grünschwarzen Börkchen bedeckt, unter welchen sich eine langsame Konsumption der Ohrmuschelhaut vollzieht, so daß das Bild der Erfrierung ähnlich ist. Geht die Erkrankung auf das Lippenrot über, so wird dasselbe bläulichrot, beginnt zu schuppen, ist aber dabei glasig glänzend, atrophisch verdünnt und leicht exfoliierbar. Nicht selten markiert eine scharfe Linie am Lippensaum die Grenze zwischen Entzündung und Atrophie. Bei Lokalisation am behaarten Kopf führt der atrophische Narbenprozeß zu bleibendem Haarausfall. Die Narben sind hier glänzend, rosenrot oder weiß, atlasartig, die Schuppen dünn, aber schwer ablösbar, der periphere Entzündungshof meist deutlich, die haarlosen Stellen meist multipel, taler-, eventuell handtellergroß. Der Ausgang bei den meisten Fällen des Lupus erythematosus discoides ist narbige Atrophie, und es ist als eine gutartige Form zu betrachten, wenn dieselbe in nichts Anderem besteht als in Pigmentverlust und in zarten, weißen, narbigen Flecken um die Follikelmündungen herum. Auch ist der Prozeß als gutartig zu bezeichnen, wenn das erythematöse Stadium lange Zeit besteht, ohne in Atrophie überzugehen. Lupus erythematodes ulceriert niemals, doch ist derselbe gegen mechanisch-chemische Insulte in hohem Maße vulnerabel. Die dadurch entstehenden Exfoliationen bedürfen dann längerer Zeit zur Überhäutung. An der Wangenschleimhaut bildet die Erkrankung plaquesartige Herde, welche von einem schmalen, scharfen, roten Saum umgeben sind und ein bläulichweißes oder direkt weißes Zentrum einschließen. In diesem Zentrum ist zwar das Epithel an manchen Stellen grau verdickt, sonst aber die Schleimhaut atrophisch.

2. Lupus erythematosus disseminatus.

Hier verharrt die Primäreffloreszenz länger im Stadium der erythematösen, fleckenförmigen Entzündung. Die Flecke vergrößern sich weniger nach der Peripherie, dafür treten zwischen den alten neue auf. So sahen wir bei einem Patienten neben einem alten, narbig-atrophischen Herd der Nase, an den Händen, am Scrotum, am Penis entzündlich rote Flecke durch dreiviertel Jahre hindurch in immer gleicher Form bestehen, ohne daß sich Zeichen besonderer

Atrophie ausgebildet hätten. In anderen Fällen ist auch hier die Atrophie deutlich, und zwar nicht bloß im Gesichte, sondern auch an den Effloreszenzen, die sich am Handrücken, an den Fingern, an den Streckseiten der Vorderarme ausbilden. Sind die Herde klein, die Atrophie deutlich, so werden sie den Effloreszenzen der Folliclis sehr ähnlich; sind die Herde größer, guldenstück- bis talergroß, so erheben sie sich über das Niveau, werden durch die zentrale Atrophie tomate-ähnlich, entfernt an Gummen oder Lepra tuberosa erinnernd.

Nach den von Kaposi beschriebenen Fällen kann Lupus erythematosus disseminatus in reicher Eruption mit schweren Fiebererscheinungen, Schmerzen in den Gelenken und Allgemeinstörungen auftreten und unter dem Bild einer septischen Erkrankung zum Tode führen.

Anatomie. Aus den bisher vorliegenden, sich vielfach widersprechenden Untersuchungen geht folgendes hervor: Der Prozeß beginnt als Entzündung in der Pars papillaris und Cutis propria, nimmt nicht, wie früher angenommen wurde, seinen Ausgang von den Schweiß- oder Talgdrüsen, sondern zeigt die ersten Veränderungen um und an den Gefäßen. Dieselben sind von einem zelligen Infiltrat eingescheidet, welches teils aus Leukozyten, teils aus gewucherten Gefäßwandzellen besteht. Daß durch diese Veränderung die Gefäßwand leidet, geht aus ihrer Zerreißlichkeit hervor. Weiter kommt es zu einem oberflächlichen, mehr diffusen, in tieferen Schichten mehr zirkumskripten Zellinfiltrat, in welchem mononukleare Rundzellen vorherrschen, Riesenzellen sich nicht finden. Erweiterung der Lymphgefäße und Saftspalten, Lückenbildung zwischen Epidermis und Kutis sind Zeichen stärkerer seröser Exsudation. Als weitere Folge der Entzündung treten Veränderungen des Epithels auf, und zwar parakeratotische Verdickung der Hornschichte auf einem anfangs erweiterten und dann verschmächtigten Rete. Der parakeratotische Vorgang erstreckt sich auf den Follikel, wobei die feste Verbindung von Hornschichte und Follikel-Epithel das Festhaften der Schuppe zu erklären vermag. Die für den Prozeß wichtigste Veränderung, welche am Bindegewebe vor sich geht, bedarf noch weiterer, auf den letzten Grund gerichteter Untersuchungen. Man sieht die Kutisfaser zunächst ein gleichmäßig gequollenes Aussehen annehmen, darauf folgt die für den Prozeß so charakteristische Atrophie der Faser und als höchstwahrscheinliche Folge dieser Atrophie eine Umordnung der elastischen Fasern zu Konvoluten und formlosen Massen. Danach ist der Lupus erythematosus ähnlich wie die zirkumskripte Hautatrophie

ein chronischer Entzündungsprozeß, in dessen Verlauf es zum Schwunde der kollagenen Elemente kommt. So gibt die Histologie zwar eine Erklärung für die klinischen Erscheinungen, aber sie klärt das Wesen der Erkrankung ebensowenig auf wie das, was wir bis jetzt über die Ätiologie wissen. Zunächst kann bemerkt werden, daß den bis jetzt gefundenen Bakterien für das Zustandekommen der Erkrankung eine Bedeutung nicht zukommt. Weiters haben uns die klinischen Erkenntnisse der letzten Jahre gelehrt, daß eine Beziehung der Erkrankung zu irgend einer Form der Seborrhoe nicht besteht. Ferner läßt sich mit Sicherheit behaupten, daß der Lupus erythematosus keine lokale Tuberkulose ist, indem die Histologie hiefür keine Anhaltspunkte gibt und die Klinik keinerlei Ähnlichkeit und Übergänge beider Erkrankungen aufweist. Man hat nun neuerer Zeit den Lupus erythematosus unter die Tuberkulide eingeteilt. Jene Momente, welche die Aufstellung dieser Gruppe gestatten, treffen beim Lupus erythematosus nur zum kleinen Teile zu. Denn wenn auch die große Ähnlichkeit zwischen Lupus erythematosus disseminatus und Folliclis nicht zu leugnen ist und der Abbau des Gewebes im Zentrum der Herde vielleicht durch Toxinwirkung erklärt werden könnte, so tritt doch die Beziehung der Erkrankung zu Tuberkulose anderer Organe klinisch nur sehr undeutlich hervor, indem viel öfter scheinbar vollkommen gesunde als anderweitig tuberkulöse Personen an ihr erkranken, indem in Gegenden, wo man, wie z. B. in manchen Distrikten Amerikas, die Lungentuberkulose fast nicht kennt, Lupus erythematosus nicht so selten sein soll, indem Sektionen keinen tuberkulösen Herd nachweisen können u. s. w.

Jedenfalls aber liegt in dieser Hypothese die Anregung, weitere Tatsachen zu ihrer Stütze zu suchen; so könnte für die toxische Natur der Erkrankung überhaupt z. B. folgende Beobachtung herangezogen werden: Gegen einen talergroßen Lupus erythematosus der Schläfegegend wurde Chinindarreichung versucht; neben diesem Herde bestanden zarte, abgeheilte, atrophische Scheiben an der Nase und Wange. Nach dem fünften Gramm Chinin flammte an letzteren Herden eine blaurötliche Farbe auf, auch trat leichte Schwellung dazu. Diese entzündlichen Erscheinungen bildeten sich erst nach fünf bis sechs Tagen zurück. Wenn diese Beobachtung auch zunächst nichts Anderes ausdrückt, als daß Gefäße, welche vorher einmal krank waren, durch toxische Schädlichkeiten wieder erkranken können, so zeigt sie doch andererseits, daß diese Gefäße durch Toxine, welche in der Blutbahn kreisen, beeinflußt

werden können. Zur Stütze der naheliegenden Ansicht, daß Lupus erythematosus ein eigenartiger lokaler Infektionsprozeß ist, der eventuell manchmal zu Allgemeinerkrankung und disseminierten Formen führt, hat die Bakteriologie bis jetzt leider nichts beigebracht. Einmal sahen wir Lupus erythematosus des Gesichtes bei Vater und Kind zugleich.

Da die von Kaposi beschriebenen letalen, wahrscheinlich ebenfalls schwer toxischen Erkrankungsfälle zu den größten Seltenheiten gehören, so ist die Prognose der Erkrankung quoad vitam im allgemeinen als eine günstige zu bezeichnen. Bezüglich der Dauer eines bestehenden Leidens ist es am besten, gar keine Prognose zu stellen, da hier die schönste Vorhersage oft nicht eintrifft. Nur bei kleinen Herden oder bei Erkrankungen, wo alles Krankhafte in einer tiefen atrophischen Grube liegt, kann man mit Rücksicht auf die Wirkung therapeutischer Maßnahmen etwas zuversichtlicher sein.

Diagnose. Die Diagnose der Erkrankung ist unter Berücksichtigung der wichtigsten Symptome, der entzündlichen Röte, der zentralen Rückbildung, des Festhaftens der graugrünen Schuppen, der Ausdehnung der Follikel, Stichelung der Oberfläche meist leicht zu stellen. Durch rasche Rückbildung der Flecke können Erythema multiforme, durch die bräunlichrote Farbe und durch die glänzende Oberfläche Psoriasis, wieder durch die Farbe und durch das Infiltrat Lues gewöhnlich leicht ausgeschlossen werden. Im Unterschied zum Lupus vulgaris fehlen eigentliche Knötchen, es fehlt Ulceration, sowohl im entzündeten wie auch im narbigen Anteil. Ulcus rodens muß neben der Narbe die charakteristischen Knötchen oder den schnurartigen Carcinomwall zeigen, bei Acne rosacea besteht jede frische Eruption aus Knötchen, und es kommt keine Narbenbildung und Atrophie vor.

Herpes tonsurans kann durch die Art der Lokalisation, durch einen kreisförmigen Initialherd klinisch, in schweren Fällen mikroskopisch unterschieden werden. Perniones und Lupus erythematosus können nur dann auseinander gehalten werden, wenn einzelne Effloreszenzen des letzteren in einer nicht diffus erkrankten Haut bis auf den Handrücken oder Vorderarm hinauf reichen und wenn in diesen Herden alle Symptome des Lupus erythematosus ausgeprägt sind. Hält man an diesen Symptomen fest, dann kann man auch Erfrierungen vom Lupus erythematosus unterscheiden, wenn sie in umschriebenen Herden im Gesicht auftreten; sie stellen dann rote Infiltrationen dar, von der Konsistenz und dem Aussehen breiter Erythema nodosum-Knoten, sind im Zentrum eingesunken.

es fehlt aber Schuppung, damit auch das Festhaften der Schuppe, die Stichelung der Oberfläche und Erweiterung der Follikel.

Die Therapie führt in Form der Kompressenbehandlung mit Emplastrum saponatum salicylicum bei Erfrierungen relativ rasch zum Ziel, während der Lupus erythematosus gewöhnlich unbeeinflußt bleibt.

Es muß eingestanden werden, daß wir eine vollständig verläßliche Therapie des Lupus erythematosus nicht besitzen. Jede Behandlung des Lupus erythematosus ist eine therapeutische Versuchsreihe, die in einer Anzahl von Fällen früher oder später zur Besserung und Ausheilung, in anderen Fällen aber zur Verschlechterung führt. Relativ gute Erfolge erzielt man noch durch folgendes Vorgehen: 1. Man beginnt nach H. v. Hebra mit Alkoholtupfungen; die erkrankte Stelle wird mit Spirit. vini rectificatus concentratus in der Stunde einmal betupft; der ambulante Kranke trägt also sein Medikament mit sich herum. Die Schuppe wird weiß und fällt nach einer gewissen Zeit ab, der Fleck rötet sich anfangs und man ist manchmal gezwungen, um nicht zu schaden, die Tupfungen auszusetzen; für gewöhnlich ist die reaktive Entzündung und Rötung aber nur gering und man setzt die Tupfungen fort. Die Entzündung klingt ab, der Fleck wird flach, und die Krankheitserscheinungen verschwinden entweder vollständig oder nur partienweise. Merkt Arzt und Patient, daß trotz fortgesetzten Tupfens eine weitere Besserung nicht mehr erzielt wird, so belegt man 2. die Stelle über Nacht mit Emplastrum saponatum salicylicum und läßt nur tagsüber Tupfungen vornehmen, wobei wie oben einstweilen Seifenwaschungen vermieden werden. Ein Teil der Fälle heilt, ein Teil nicht; letztere behandelt man dann 3. wie sub 2. mit Emplastrum saponatum salicylicum und Alkoholtupfungen, aber scarifiziert wöchentlich einmal, ohne die Pflaster-Therapie auszusetzen. Endlich kann sich auch diese Methode als zu langwierig erweisen und man greift dann zu folgendem Verfahren, das in vielen Fällen gute Erfolge gibt: 4. Man kratzt mittels des scharfen Löffels das entzündlich gelockerte Gewebe ab, stillt die Blutung und ätzt durch 12 Stunden mit 20 perzentiger Pyrogallussalbe, die, auf Flanell gestrichen, aufgelegt wird. Die geätzte Fläche läßt man unter einem blanden Salbenverband abheilen; manche Herde übernarben und sind geheilt, oder es bleiben neben geheilten Stellen ungeheilte Partien zurück, die dann noch einmal so behandelt werden müssen. Die Exkochleation eignet sich besonders für jene Fälle, wo tiefe Atrophie besteht und keine Zeit nutzlos verloren werden darf. Hier liegt das kranke

Gewebe in der tief eingesunkenen atrophischen Grube, läßt sich leicht mit dem Löffel herausheben und die geätzte Fläche verheilt tadellos. Aber auch bei oberflächlichen Formen sieht man oft bedeutende Besserungen. Kontraindiziert erscheint allerdings dieses Verfahren bei lebhaft roten, entzündeten Flecken, da in solchen Fällen überhaupt alles vermieden werden muß, was zu einer mechanischen oder chemischen Entzündung führt, weil jede indifferente Entzündung sich in Lupus erythematosus umwandeln kann. Gegen solche akute Fälle werden manchmal 5. Liquor Burowii, Leiter'scher Kühlapparat, indifferente Fette, Vaselin, Zinksalbe anzuwenden sein. Weiters seien hier aus der Reihe der gegen Lupus erythematosus verwendeten Mittel noch genannt: Verbände mit Emplastrum cinereum, Kombination des Salizylpflasterverbandes mit Teer, 1—3%ige Resorzin - Präzipitat - Schwefelsalben, Waschungen mit Teer-, Teerschwefel-, Schwefel-Naphtholseifen.

Syphilis der Haut.

Durch die Syphilis der Haut wird erst die konstitutionelle Erkrankung manifest. Diese Manifestationen zu erkennen, ist somit Beruf und Verantwortung des Dermatologen. Die Möglichkeit, sie zu erkennen, ist durch die charakteristischen Symptome gegeben. Diese sind: 1. Die Farbe. Man vergleicht sie treffend mit der des Westfäler Schinkens; sie setzt sich zusammen aus einer fast gleich großen Komponente von Rot und Braun, wobei der aus dem Gemisch resultierende Farbenton durch eine kleine Beimengung von Schwarz abgestumpft wird und dadurch einen matten, düsteren Charakter bekommt. Dieser Farbenton ist allen luetischen Produkten eigentümlich. Nur muß die Stärke berücksichtigt werden, mit welcher er aufgetragen ist. In der dünnsten Schichte zeigt diesen Farbenton die Roseola, gleichsam stärker aufgetragen erscheint er wieder bei der Papel und gesättigt ist er beim Gumma. Eine Ausnahme davon macht das pustulöse und manchmal auch im Beginn das klein-papulöse Syphilid. Ersteres Exanthem ist im Beginn hellrot, scheinbar akut entzündlich, nimmt dann erst später die typische Farbe der luetischen Effloreszenzen an, um sie wieder zu Gunsten eines reaktiven Entzündungsrotes zu verlieren, wenn z. B. die längere Zeit bestehende Pustel sekundär durch Eitererreger infiziert wird. Besteht Anämie, Chlorose, dann ist die von der Hyperämie stammende rote Komponente geringer, die Effloreszenzen weniger rot, mehr bräunlichgelb; der gelbe Farbenton bleibt auch zurück, wenn die Hyperämie durch Fingerdruck verdrängt wird, und dürfte vom Blutfarbstoff, eventuell von

Blutkörperchen herrühren, welche aus der frühzeitig erkrankten Gefäßwand austreten. Daß luetische Effloreszenzen an den unteren Extremitäten bläulichrot sind, ist im Hinblick auf die Stase leicht zu verstehen. 2. Die Härte der Effloreszenzen. Sie findet ihren Ausdruck schon in der Bezeichnung »harter Chanker«, läßt sich als derbe, feste Konsistenz palpieren und ermöglicht so die Unterscheidung der luetischen Papel von dem weichen, polsterartig sich anfühlenden Lupusknötchen. Der Konsistenzgrad, welcher den Lichen syphiliticus von dem weicheren Lichen scrophulosorum unterscheidet, ist auch im Gumma so lange vorhanden, als in demselben nicht zentrale Erweichung auftritt. Diese Härte ist bedingt durch die Dichtigkeit des Infiltrates und durch den Umstand, daß das aus Leukozyten, Spindel- und Riesenzellen bestehende Infiltrat sich zwischen den Maschen des erhaltenen Bindegewebsgerüstes ausbreitet. Der vermehrten Masse entspricht auch die vermehrte Konsistenz. Aus der vermehrten Konsistenz ergibt sich als weitere Eigenschaft luetischer Effloreszenzen 3. der Glanz, welcher auf Spannung und Ausdehnung der Epidermis über dem dichten Infiltrat zurückzuführen ist. Der Glanz ist dort am deutlichsten, wo die Spannung am größten, z. B. über dem groß-papulösen Syphilid, er fehlt dort, wo die Infiltration, wie z. B. bei der Roseola, nur gering oder die Epidermis selbst in irgend einer Weise in den Prozeß einbezogen ist. Der Glanz tritt am besten bei seitlicher Betrachtung in Erscheinung. Eine weitere Eigenschaft ist 4. die zentrale Rückbildung; während dieselbe beim Gumma in der Nekrose ihre Ursache hat, ist bei Frühformen der letzte Grund dieser Erscheinung noch nicht gefunden. Die Erklärung, daß die Effloreszenz sich dort zuerst rückbildet, wo sie zuerst beginnt, ist nur eine Umschreibung der Tatsache, und als Vermutung ist es zu bezeichnen, wenn man dieses Symptom mit biologischen Verhältnissen des Erregers der Krankheit in Zusammenhang bringt. Die zentrale Rückbildung tritt klinisch schon an der Roseola in Erscheinung, allerdings nur deutlich an der großfleckigen Rezidiv-Roseola, die dadurch zur ringförmigen Roseola annularis wird. Sie ist nicht zu verwechseln mit einem Roseola-ähnlichen Zustand, der als Spätform der Lues oft viele Jahre nach der Infektion auftritt. Es bilden sich taler- bis handtellergroße, äußerst zarte, meist wohlgebildete Kreise, oft von so großer Ausdehnung, daß sie den ganzen Vorderarm oder Oberschenkel umgreifen, wobei sie ein sehr zartes Infiltrat und einen matten, oberflächlichen Glanz erkennen lassen. Unter Behandlung resorbieren sie sich

vollständig, ohne irgendwelche Spuren zu hinterlassen. Für die Einreihung dieser Form unter die Syphilide bestehen jene Schwierigkeiten, welche sich der Einteilung der Syphilide überhaupt entgegenstellen. Berücksichtigt man die anatomischen und klinischen Symptome gleichzeitig, so sind vier Grundformen der Syphilide zu unterscheiden: 1. Effloreszenzen der Frühperiode, welche, wie die Roseola, das papulöse Exanthem, vollständig zur Resorption gelangen und Zeichen der bestehenden allgemeinen Erkrankung sind. 2. Effloreszenzen, welche durch ihr Auftreten bald nach der Infektion, durch die Art ihrer Anordnung über dem ganzen Körper, durch das Aussehen, welches sie bei ihrem Auftreten zeigen, der Frühperiode angehören, also Zeichen der noch bestehenden Allgemeininfektion sind, die aber ähnlich wie das Gumma zu Gewebszerfall und Geschwürsbildung, Narben etc. führen; wir bezeichnen sie als Frühformen. Die Anatomie kann nicht unterscheiden, ob sie echte Gummen sind oder sekundären Effloreszenzen entsprechen, die wegen hoher Virulenz des Erregers oder wegen mangelhaften Widerstandes des Organismus zentral zerfallen. Ihr generalisiertes Auftreten unterscheidet sie vom lokalisierten Gumma. 3. Erkrankungsherde, die sich anscheinend als lokalisierte gummöse Prozesse einführen, aber nicht zum Gewebszerfall, Gewebsverlust oder Narben führen, sondern spurlos resorbiert werden. Mit Ausnahme der hereditären Luesformen sieht man sie selten vor dem dritten Jahre auftreten. Sie sind nicht mehr Symptome der Allgemeinerkrankung, bilden sich langsam an und verschwinden aber auch sehr langsam. Klinisch sind es obige flache, deutlich bräunlichgelbe, ringförmige, serpiginöse Infiltrate mit satinartig glänzender Epidermis oder braungelbe Knötcheninfiltrate nach Art großer Papeln oder kleiner Gummen, die meist in Gruppen, seltener mehr disseminiert auftreten. Man bezeichnet diese Effloreszenzen als Spätformen. Hieher gehören obige Roseola-artige Zustände, die bereits erwähnten gruppierten Syphilide, vor allem aber manche Formen der hereditären Hautsyphilis; hier treten sie bald nach der Geburt oder im ersten Jahre, also sehr früh nach der Infektion auf. So beobachteten wir ein Kind, dessen Mittelgesicht eine scharf begrenzte, handtellergroße, bräunlichgelbe, oberflächlich stark glänzende, zarte Infiltration aufwies. In diesem Falle blieb die Oberfläche des Infiltrates glatt bis zur vollständigen Resorption.

In einem zweiten Falle, wo das braunrote Infiltrat eine ganze untere Extremität einnahm, zeigte die Oberfläche deutlich lamellöse Schuppung; weiters konnte trotz der disseminierten Aus-

breitung noch ein Exanthem der hereditären Syphilis hieher gerechnet werden. Der erste Anblick war der eines über den ganzen Körper ausgebreiteten Eczema papulatum. Bei genauerer Betrachtung lösten sich diese kleinen papulösen Knötchen wieder in miliare, plane, glänzende, facettierte Knötchen auf, welche nach Aussehen, Farbe und Mangel follikulärer Anordnung eher Ähnlichkeit mit dem Grundelement des orbikulären Syphilides als mit dem Lichen syphiliticus zeigten und besser zu den Spätformen als zu den Frühsymptomen zu rechnen waren. 4. Gummen. Sie zeigen lokalisiertes Auftreten, langsames Entstehen und Rückbildung unter Gewebszerfall oder Gewebsverlust. Sie erweichen, führen zu Geschwürsbildung oder resorbieren sich ohne Epidermisveränderung in der Art, daß an die Stelle des Bindegewebes Narbengewebe tritt, ein Rückbildungsprozeß, den wir als atrophische Narbe bezeichnen. Nach der Ricord'schen Einteilung gehören die sub 1. und 2. angeführten Effloreszenzen zu den sekundären Erscheinungen, obwohl die Frühformen zum Gewebszerfall führen. Die sub 3. und 4. aufgezählten Veränderungen sind tertiäre Formen, obwohl die sogenannten Spätformen nicht zum Gewebszerfall führen. Aus dieser Betrachtung erhellt die Wichtigkeit des Symptoms der zentralen Rückbildung.

Wie erwähnt, besteht dieselbe bei der Roseola in Abblassung, bei der Papel tritt sie als zentrale Einsenkung in Erscheinung. Außer dieser zentralen Delle ist aber auch schon die Ausbildung einer Schuppe als Rückbildungserscheinung aufzufassen; die Schuppe luetischer Effloreszenzen sitzt somit zentral, ist von dem peripheren Anteil des luetischen Infiltrates umgeben; diesem peripheren Randinfiltrate begegnen wir wieder, wenn die zentrale Rückbildung in der Ausbildung einer Pustel, einer hämorrhagisch-nekrotischen Borke besteht; zerfällt das Gumma im Zentrum, so ist das Geschwür von Resten des Gummaknotens in Form des aufgeworfenen, steil abfallenden Geschwürsrandes umgeben; aber auch bei Gummen, wo die Nekrose geringer ist und das Zentrum von einer gummiartigen, braunen Borke bedeckt ist, tritt das periphere Infiltrat deutlich in Erscheinung. Es ist klar, daß dort, wo überhaupt kein Zerfall erfolgt, die atrophische Narbe, die Abblassung, die spurlose Resorption, die Pigmentation als Rückbildungserscheinungen aufzufassen sind. Erfolgt die zentrale Rückbildung schubweise, so bilden sich terrassenartig übereinander gelegene Schuppen- oder Krustenauflagerungen, die man als Rupia syphilitica bezeichnet. So wie in einzelnen Effloreszenzen erfolgt auch in Effloreszenzengruppen die Rückbildung zuerst in der Mitte des

Herdes und man findet dann peripheres frisches Infiltrat und im Zentrum des Herdes Abblassung, Pigmentation, Schuppen, Ulceration, Narbe etc. 5. Ist ein Charakteristikum luetischer Effloreszenzen deren Gruppierung und Anordnung zu ringförmigen, bogenförmigen oder serpiginösen Linien. Diese Linien kommen außer durch zentrale Rückbildung auch dadurch zu stande, daß runde Effloreszenzen so dicht aneinander rücken, daß sie sich mit einem Teile ihres Inhaltes decken. Zu diesen Allgemeincharakteren kommen noch spezielle Eigenschaften der einzelnen Exantheme.

1. Makulöses Exanthem. Dasselbe ist nicht, wie der alte Ausdruck Roseola sagt, ein fleckenförmiges, toxisches, exsudatives Erythem, sondern die flachste Form der luetischen Infiltration, also nur quantitativ von der Papel verschieden. Hiefür spricht, abgesehen von der Anatomie, von dem relativ langen Bestande der Roseola, die Tatsache, daß manche Flecke im Zentrum einen stecknadelkopfgroßen, dünkleren Anteil zeigen, welcher einer kleinen Papel entspricht. Ihrer Form und Begrenzung nach ist die Roseola rund, oblong, wenig scharf begrenzt, nach den Spaltrichtungen angeordnet und als primäre Roseola hellergroß. Roseola tritt als die häufigste Form des primären Exanthems in der achten Woche nach erfolgter Infektion auf; sie erscheint aber auch keineswegs selten als Rezidiv-Exanthem und dann mit Vorliebe in ein und demselben Falle öfter (drei- bis viermal), bis in das zweite Krankheitsjahr hinein. Primäre und Rezidiv-Roseola sind nach folgender Gegenüberstellung leicht voneinander zu unterscheiden:

Primäre Roseola:	Rezidiv-Roseola:
Kleine, hellergroße Flecke.	Große bis kreuzergroße Flecke.
Gleichmäßig große Flecke.	Ungleichmäßig große Flecke.
Gleichmäßige Anordnung, oft entsprechend den Spaltrichtungen.	Anordnung zu gehäuften Gruppen.
Angina specifica.	Ringform, Roseola annularis, Plaques muqueuses.
Sklerosenrest, gewulstete Narbe am Genitale.	Näßende Kondylome am Genitale und Anus.

Differentialdiagnostisch sei noch einmal hervorgehoben, daß Pityriasis rosea schuppt, was bei der Roseola fast niemals der Fall ist, daß Pityriasis versicolor am Hals und Brust lokalisiert, abkratzbar ist, daß Masern, toxische Erytheme, abgesehen von sonstigen Differenzen, rasch verschwinden, daß Cutis marmorata zwar ebenfalls wie das luetische Exanthem in der Kälte deutlicher wird, in der Wärme aber schwindet, während das Exanthem bestehen bleibt, daß man die blauroten Flecke der Cutis marmorata

nirgends deutlich umgrenzen kann und daß die Flecken ein Netz bilden, in dessen Maschen die größeren und kleineren Inseln normaler Haut eingeschlossen sind, während bei der Roseola die normale Haut dieses Netz bildet und in den Maschen die Roseola einschließt.

2. Papulöses Exanthem. Die typische Effloreszenz ist die linsengroße Papel. Seltene Formen sind das großpapulöse Exanthem mit bis zu kreuzergroßen Knoten und das kleinpapulöse, follikuläre Syphilid, der Lichen syphiliticus. Letzterer ist gebildet durch schmutziggelbrote, meist follikuläre Knötchen, welche sich bei längerem Bestande mit einer Schuppe bedecken; rücken mehrere Knötchen sehr dicht zusammen, so bilden sie scheinbar eine einzige Effloreszenz, welche wegen ihrer Lokalisation an den Streckseiten und wegen ihrer deutlichen weißen Schuppung der Psoriasis nummularis ähnlich wird. Erst wenn während der Behandlung die Schuppe abfällt und der konfluierende Anteil des Infiltrates sich resorbiert hat, löst sich die scheinbar einheitliche Effloreszenz in die follikulären, lichenoiden Knötchen auf. Für diese Form ist die Bezeichnung squamöses Syphilid somit nicht angebracht. Das kleinpapulöse Syphilid kombiniert sich gerne mit Iritis, Iridocyklitis, schweren Allgemeinerscheinungen und Kopfschmerzen. In einem Falle sahen wir dieselben eine schreckliche Intensität annehmen, trotz aller Therapie in psychische Erregungszustände übergehen und die Patientin unter paraplegischen Symptomen im ersten Jahre der Erkrankung sterben.

Für die Differentialdiagnose (siehe Lichen scrophulosorum und Lichen ruber acuminatus) sei noch hervorgehoben, daß das Knötchen des Lichen syphiliticus härter ist als das des Lichen scrophulosorum, aber nicht so hart ist wie das des Lichen ruber acuminatus. Es zeigt von den drei Knötchen vielleicht die geringste Schuppung. Daß der Lichen syphiliticus wegen der schweren Allgemeinsymptome und durch den Umstand, daß er als Syphilid der Sekundärperiode manchmal Narben zurückläßt, unter den Syphiliden eine eigene Stellung einnimmt, wurde bei den Tuberkuliden erörtert.

3. Pustulöses Syphilid. Das kleinpustulöse Syphilid beginnt als hellrotes, entzündliches Knötchen und nimmt erst bei längerem Bestande die Farbe der syphilitischen Effloreszenz an; da, wie oben erörtert, auch später die Farbe oft stärker hellrot wird, so bereitet die Diagnose dieses auch als Acne syphilitica bezeichneten Exanthems große Schwierigkeiten. Es findet sich bei unbehandelten oder meist anderweitig kranken Personen. Die Eiterung ist

gering und anfangs steril, scheint somit Wirkung des Syphiliserregers zu sein. Die Farbe ist von vorneherein die typische der luetischen Effloreszenz, wenn sich die Pustel auf einem papulösen Exanthem ausbildet, und es gehören in diese Kategorie auch die als Frühformen bezeichneten Effloreszenzen, wo zentrale große Pusteln, nekrotischer oder blutiger Zerfall und Borkenbildung auftreten.

4. Orbikuläres Syphilid. Die primäre Effloreszenz der als Effloreszenzengruppe aufzufassenden Affektion ist ein kleines, papulöses Knötchen, aber nicht nach Art des Lichen syphiliticus von konischer Form und follikulärem Sitz mit der Tendenz zur Schuppung, sondern eine kleine, plane, glänzende, polygonal begrenzte Facette, die durch ein Aneinanderrücken und zentrale Rückbildung scharf begrenzte Ringe bildet, ähnlich dem Lichen ruber planus, von welchem sich der Ring aber durch seine gelbbraune Farbe unterscheidet. Es ist ein meist regionäres Syphilid, das sich mit Vorliebe im Gesicht, in der Nasolabialfurche, am Kinn, in der Nackengegend lokalisiert. Entsprechend diesem lokalisierten Auftreten wäre diese Form eher zu den Spätformen zu rechnen, wenn man sie nicht ab und zu in größerer Zahl auch auf dem Körper lokalisiert neben Lichen syphiliticus finden würde.

5. Spätformen bilden am häufigsten mehrere am Körper verstreute Knötchengruppen, in welchen Gruppen zentrale erbsengroße Knötchen von peripheren kleineren begrenzt werden; dabei fehlt im Herd mehr minder deutliche Schuppung, wenn die Knoten größere Herde bilden, welche durch pigmentierte oder leicht infiltrierte Haut verbunden sind, oder wenn die bis haselnußgroßen Knoten solitär, aber in größerer Anzahl, z. B. die Beugeseiten oder Streckseiten der Extremitäten besetzen; sonst kommt Schuppung in diesen Herden nicht so selten vor.

6. Gummen bieten Unterschiede dar in Bezug auf die Hautschichte, in welcher sie sich lokalisieren. Kutane Gummen sind scharf umschriebene, deutlich braunrote, bis hellergroße Effloreszenzen, die mit atrophischer Narbe abheilen oder leicht hämorrhagisch-nekrotisch exfoliieren, selten tief-geschwürig zerfallen; ihr Charakter verrät sich hauptsächlich durch ihre Anordnung zu Ringformen und serpiginösen Linien.

Subkutane Gummen sind mehr solitäre, langsam sich vergrößernde, dunkelblaubraune Geschwülste, welche zentral erweichen und zu kraterförmigen Geschwüren zerfallen. Sie sind manchmal sekundärer Art, indem Gummen des Periostes, des Knochens auf die Haut übergreifen und durch sie hindurchbrechen.

Lepra Arabum, Elephantiasis Graecorum, der Aussatz.

Der Aussatz ist eine durch einen bestimmten Bazillus hervorgerufene konstitutionelle Erkrankung, die in ihrem chronischen Verlauf zu Erscheinungen auf der Haut, weiters zu solchen des Nervensystems führt und unter Hinzutritt innerer Erkrankungen unter dem Bilde eines spezifischen Marasmus zum Exitus führt. Indem sich die Hautveränderungen wieder in flecken- und knotenförmige unterscheiden lassen, so kann man mit Hinzurechnung der anästhetischen Form nach Kaposi unterscheiden:

1. Lepra maculosa. 2. Lepra tuberosa. 3. Lepra anaesthetica.

So wie bei Syphilis lassen sich auch bei leprösen Hautveränderungen gewisse gemeinsame Charakteristika, die übrigens der Lues nicht unähnlich sind, aufstellen. Sie sind 1. Die Farbe; sie ist die Farbe der Kupferbronze; man erkennt in ihr eine geringe Beimengung des entzündlichen Rotes, während die braune Komponente vorherrscht, dabei ist der Farbenton lebhaft und nicht matt wie bei der Syphilis. Verschieden sind die Nuancen, je nach der Dicke, mit welcher diese Farbe aufgetragen ist; flache Infiltrate sind heller gefärbt als tiefe, knotenförmige; bei frischen leprösen Produkten tritt das entzündliche Rot stärker in Erscheinung. Werden lepröse Infiltrate sehr alt, so wird ihre Farbe oft schiefergrau. 2. Der Glanz; derselbe ist im Unterschied zur Lues sehr deutlich, bei der makulösen Form satinartig oder ähnlich dem Ölstrich, gibt aber auch den tuberösen Formen ein charakteristisches Aussehen. 3. Im Unterschied zu den derben, harten Infiltraten der Lues zeigen lepröse Produkte eine mehr weichelastische, in kleineren Effloreszenzen eine derbelastische Konsistenz. 4. Wie bei der Lues, allerdings nicht so typisch, zeigt auch das lepröse Infiltrat zentrale Rückbildung, die Knoten sinken in der Mitte ein, Flecken bilden sich im Zentrum zurück und bilden annuläre Formen. Endlich ist die klinische Form wesentlich abhängig von der Tiefe und Dicke des Infiltrates, wonach wir eben Flecken- und Knotenformen unterscheiden. 1. Lepra maculosa. Die Flecken können heller- bis kreuzergroß sein, ziemlich gleichmäßig disseminiert und dicht die Haut des Stammes und der Extremitäten einnehmen und dadurch einer Roseola syphilitica sehr ähnlich werden. Der intensive Glanz, die verschiedene Form führen im Zusammenhang mit der helleren Farbe und den Veränderungen im Gesicht zur richtigen Diagnose. Die gleichsam typische makulöse Form sind große, scheibenartige, bronzefarbige Flecke mit ringförmiger Rückbildung, wobei die Größe der Ringe

oft 3—4 cm im Durchmesser zeigt. Diese in der gelbbraunen kranken Haut gelegenen, weißen, rückgebildeten Scheiben, häufig lokalisiert an der Nackenhaut, über dem Handgelenk, lassen meist auf den ersten Blick die Erkrankung erkennen. Daneben finden sich bei Lepra landkartenähnliche Figuren, fleckenförmige Herde mit dunkelbrauner bis violettbrauner Farbe, punkt- und streifenförmige, diffuse Herde, welch letztere sich wieder vorwiegend als dunkle Pigmentationen darstellen, in denen pigmentarme, weiße Punkte und Flecke auftreten. 2. Lepra tuberosa, knotige Form. Sie beginnt häufig als Fleckenform in der bereits beschriebenen Weise; indem das ursprünglich flach ausgebreitete Infiltrat mächtiger wird, tiefer geht, kommen die Knotenformen zu stande; so müssen die beschriebenen Flecke schon als tuberös angesehen werden, wenn sich das Infiltrat zwar flach ausbreitet, aber als Ganzes etwas über das Niveau erhebt, nach außen in der verschiedensten Weise konturiert ist, mit benachbarten Herden konfluiert und an anderen Stellen sich zurückbildet. Meist treten die Knotenformen erst im zweiten bis dritten Krankheitsjahre auf, wo sie auch in einer vorher gesunden Haut zur Entwicklung kommen. Sie zeigen Schrotkorn-, Erbsen-, Bohnen-, Haselnußgröße, sind flach oder halbkugelig vorgewölbt; in Farbe und Glanz typisch, sind sie je nach der Größe derb oder weich-elastisch. Sie sind disseminiert, zerstreut oder dicht zusammengedrängt, kurz, bilden jene vielen Kombinationen, welche der Lepra ein ebenso vielgestaltiges Bild verleihen wie der Syphilis.

Typisch sind außer den angeführten Grundeigenschaften vor allem die Lokalisation der Knoten und Infiltrate im Gesicht; die leprösen Veränderungen lokalisieren sich über den Augenbrauen, der Glabella, Nase, Wange und Kinn. Im Beginn zeigen diese Partien eine etwas aufgedunsene Beschaffenheit, sind plump, undeutlich glänzend, der Fingerdruck lehrt, daß die Schwellung kein Ödem, sondern Infiltrat ist. Allmählich gesellt sich zur Schwellung auch die charakteristische Farbe, die Stellen werden gelbbraun, bronzeartig, der Glanz wird deutlicher, die Haut wird höckerig und besetzt sich mit weichen, glänzenden, bronzefarbigen Tumoren; die Nase wird dick, zum Teil durch diffuse Massenvergrößerung, zum Teil durch aufsitzende größere und kleinere Geschwülste; Knoten auf den Augenlidern und den Lippen, diffuse und umschriebene Infiltrate der Wange und namentlich des Kinns geben dem Gesicht das für Lepra charakteristische, löwenartige Aussehen, Leontiasis faciei. In weiterer Lokalisation treten Knoten am Handrücken, über den Fingern, entsprechend dem Handgelenk, aber

auch am Stamm und an den unteren Extremitäten, ferner an der Konjunktiva auf, woselbst sie zu Ektropium und Verschwärung der Kornea führen. Innerhalb von Monaten können sich diese Knoten vollständig resorbieren, hinterlassen dann sepiabraune Pigmentation, atrophische Stellen, oder es erfolgt Resorption nur im Zentrum, das Infiltrat bekommt einen Nabel, wird ringförmig, tomateähnlich oder zerfällt zum Teile spontan, häufiger infolge von traumatischen Einwirkungen zu flachen, indolenten, leprösen Geschwüren, welche bei geringer Sekretion wiederholt überhäuten, auf sekundäre Einflüsse hin aber wieder von neuem zerfallen. In der Schleimhaut der Nase, am harten und weichen Gaumen, an den Gaumenbögen, an der hinteren Pharynxwand bildet die Lepra weißgraue Infiltrate, die an den Gaumenbögen schnurartig aneinander gereiht, aber nicht ulceriert sind. Ähnliche Infiltrate führen zur Verdickung der Zunge und des Kehldeckels. Endlich wäre als seltenere Äußerung der Lepra ein kleinpapulöses Exanthem zu erwähnen, welches, wie ich in einem Falle sah, den ganzen Körper einnehmen kann. Es stellt sich in Form kleiner konischer, meist den Follikeln entsprechenden Knötchen dar, die sich vom Lichen syphiliticus und scrophulosorum durch den gelbbraunen, Gummigutt-ähnlichen Farbenton, vom Lichen acuminatus durch die fehlende oder geringe Schuppung unterscheiden. An der Existenz dieses besonders von Kaposi hervorgehobenen Lichen leprosus wird heute nicht mehr gezweifelt, und man wird bei dem sonst bestehenden Parallelismus der Lepra mit Tuberkulose und Syphilis diese Form in eine Reihe mit Lichen scrophulosorum und Lichen syphiliticus zu stellen haben. 3. Lepra anaesthetica. Ihr wesentlichstes Symptom ist die Anästhesie. Sie bildet sich aus: 1. An Stellen, wo sogenannter Pemphigus leprosus lokalisiert war. Dieser tritt auf in Form langsam sich anbildender, talergroßer Blasenabhebungen mit Nekrose der Blasenbasis. Die nekrotische Basis wird durch Demarkation abgestoßen, und es tritt anatomisch Vernarbung, physiologisch Anästhesie auf. 2. An Stellen, welche lepröse Krankheitserscheinungen zeigen. 3. An scheinbar vollkommen normalen Hautstellen. 4. An Stellen, welche nach vorausgegangener Rötung und Hyperästhesie atrophisch werden. Die Anästhesie ist oft eine vollkommene und vorwiegend Analgesie, der zufolge man Hautpartien mit Nadeln durchstechen kann, ohne Schmerzen zu verursachen, lepröse Produkte ohne Anästhesie durch Exzision schmerzlos entfernen kann. Der Temperatursinn ist ebenfalls erloschen; durch Herabsetzung der Druckempfindlichkeit sind auch dekubitusartige Geschwüre an prominenten

Hautpartien erklärt. Die tieferen Gebilde behalten ihre Empfindung. Nicht selten sind einzelne Nervenstränge, z. B. der Ulnaris, infiltriert, wulstartig. Auch universelle Lymphdrüsenschwellung gehört zum typischen Bilde der Lepra. Der weitere Verlauf der Lepra anaesthetica oder Nerven-Lepra besteht in Steigerung der Hyperästhesie, Auftreten von Parästhesien, auf welche Anästhesie und Atrophie folgt. Infolge der Nervenveränderungen und der damit verbundenen herabgesetzten Innervation verliert das Gesicht sein Mienenspiel, wird stupid, das untere Augenlid hängt herab, es kommt zum Xerophthalmus, die herabhängende Unterlippe führt zum Speichelfluß, infolge ungleicher Funktion der Gesichtsmuskeln kommt es zu Verzerrungen im Gesicht, zur Beugestellung der Hände, durch Atrophie der Zwischenfingermuskeln zu gekrümmter Haltung der Finger, welche selbst kolbig sich verdicken, es tritt Alopecie auf, es kommt zur Ulceration und zum Absterben ganzer Extremitätenteile, wie Finger, Hand, Fuß, — Lepra mutilans. Die Kranken sitzen oder liegen stumpfsinnig, müssen künstlich ernährt werden, es treten Störungen in der Sekretion und Exkretion auf, und der Kranke stirbt an Marasmus oder an komplizierenden Erkrankungen.

Die Lepra anaesthetica ist auch der Ausgang der flecken- und knotenförmigen Lepra, wobei zu bemerken ist, daß auch die Knotenform schon durch intensive Ausbildung zahlreicher Infiltrate zum Exitus führen kann, ohne daß sie in das anästhetische Stadium tritt. Die Prognose der Erkrankung ist eine ungünstige, die Erkrankung ist unheilbar und führt in 10—20 Jahren zum Exitus. Die Diagnose der Anfangsformen ist oft schwierig, besonders wenn nicht durch vorausgehende anamnestische Ortsangaben von Seite des Kranken Verdacht geweckt wird. Ist dies der Fall, so wird die Farbe, der Glanz, die Weichheit, die zentrale Rückbildung, der Nachweis der empfindungslosen Zonen zur Diagnose führen, wobei das größte Augenmerk auf die gedunsene Beschaffenheit des Gesichtes, der Stirne, der Augenbrauengegend, des Kinns gerichtet werden muß.

Ätiologie, Pathogenese, Anatomie der Erkrankung. Die Lepraforschung weist die glänzendsten Namen auf, unter welchen wieder Boeck und Danielssen, Armauer-Hansen und Neisser besonders hervorzuheben sind. Lepra wird hervorgerufen durch den Leprabazillus. Trotzdem wir nicht im stande sind, denselben zu kultivieren, ist derselbe mit Rücksicht auf die große Zahl, mit der er sich in den Krankheitsprodukten findet, sicher als Erreger der Erkrankung (Armauer-Hansen und Neisser) anzusehen.

Nicht wunder darf es nehmen, wenn Bazillen nicht gefunden werden in Hautveränderungen, die zwar im Verlauf der Lepra auftreten, aber nicht direkt lepröse Produkte sind, so in atrophischen Pigmentationen, vielleicht auch im Pemphigus leprosus, kurz, in Erscheinungen, die wir als Störungen trophischer Natur in Beziehung zu erkrankten Nerven bringen. In erkrankten und infiltrierten Nerven selbst wurde der Bazillus gefunden. Lepra ist eine konstitutionelle Allgemeinerkrankung, an der eventuell sämtliche Organe partizipieren können. Noch unaufgeklärt ist die Frage, wie Lepra akquiriert wird. Tatsache ist, daß die Erkrankung endemisch vorkommt. Hiefür werden folgende Erklärungen gegeben: Entweder die Erkrankung ist (nach Boeck und Danielssen) hereditär übertragbar, eine bisher vielfach bestrittene Annahme, die im Verlaufe der Zeit durch den Nachweis des Bazillus in toten Früchten oder in Säuglingen Aufklärung finden muß, oder es wird wie bei Tuberkulose nur die Disposition übertragen. Die Disposition zur Infektion kann aber auch erst durch klimatische und tellurische Einflüsse gewonnen werden. Die Übertragung der Erkrankung von Mensch zu Mensch direkt oder indirekt (Inhalation) muß angenommen werden. Bevor aber noch alle diese Fragen ihre Beantwortung finden, muß schon die Hygiene Stellung zur Leprafrage nehmen. Sie hat dies getan, indem sie für die Unterbringung der Kranken in eigenen Asylen eintritt ohne Zwang und Beraubung der Freiheit des Erkrankten. Dieser Nachsatz wird wohl wegzufallen haben, wenn es sich um Vagabundierende, Reisende, Lepröse in Lepragegenden und um einzelne Fälle in leprafreien Gegenden handelt. Nur die zwangsweise Internierung in Anstalten wird es ermöglichen, Gegenden zu assanieren, wo relativ wenig Leprakranke vorhanden sind.

Therapie. Alle bisher vorgenommenen therapeutischen Maßnahmen und Versuche vermögen nicht die Krankheit zu heilen. Besserungen, ob wirkliche oder scheinbare, werden von vielen Medikamenten berichtet. Da etwas geschehen muß, so sind zunächst jene Versuche zu wiederholen, welche nach theoretischen Erwägungen einen Vorteil bringen können. Es wäre dies die Darreichung von Kreosot (0·25 auf 50 Pillen, täglich 3—5 Pillen) nach Langerhans, Natr. salicyl. 2—6 gr. pro die nach Danielssen und Köbner. Vielleicht bringt die Serumtherapie einige Hoffnungen in das trostlose Gebiet der bis jetzt rein symptomatischen Behandlung.

Aktinomykose.

Die Aktinomykose der Haut ist ein umschriebener lokaler Krankheitsprozeß, der sich gewöhnlich im Gesicht, über dem Ober-

kieferknochen, häufiger entsprechend dem Unterkiefer oder auf der dem Kiefer angrenzenden Halshaut, aber auch in der Mamma, über den Rippen, über dem Abdomen u. s. w. lokalisiert. Die Oberfläche zeigt ein vielgestaltiges, aber eben deshalb charakteristisches Bild. Die Haut erscheint entsprechend dem Herd etwas vorgewölbt, im Herd selbst aber wieder stellenweise eingesunken; selten ist bei langem Bestande die ganze Stelle nach Art einer Knochenfistel an die Unterlage herangezogen, dagegen ist in der Regel der Erkrankungsherd an irgend einer Stelle an den Knochen leicht fixiert. Bei dem Versuche, die Haut von der Unterlage zu verschieben, überzeugt man sich, daß der ganze Herd auch größer und breiter ist, als dies aus der äußeren Beobachtung hervorgeht. Man fühlt über die veränderte Oberfläche hinaus eine derbe, harte, dicke, plattenartige Infiltration, welche man mit dem Finger von unten oft bis zu jener Stelle umgreifen kann, wo die Fixation in die Tiefe geht. Da über dieser peripheren Infiltration die Haut entweder gar nicht verändert oder nur schwach rosenrot, eventuell bläulichrot gefärbt ist, so kann dieses Infiltrat ohne Palpation nur aus der Niveauerhebung erschlossen werden. Mehr gegen das Zentrum zu bedeckt sich die Oberfläche, welche jetzt auch deutlicher rot oder violettrot geworden ist, mit rundbuckeligen Knoten und Knötchen. Dieselben zeigen verschiedene Konsistenz, sind einmal weich, elastisch, scheinen dann durch frisch erkranktes Gewebe gebildet zu sein, oder derb, narbenartig, oder endlich erweicht und in der Mitte fluktuierend. Erstere sind mehr rötlich, letztere zeigen eine bläulichrote, verdünnte Decke. Sticht man diese Abszesse an, so entleert sich ein gelber Eiter, derselbe sickert auch in mehr seröser, flüssiger oder krümeliger Form aus den Fisteln, welche spontan entstanden sind und bei längerem Bestande eine solide Umgrenzung bekommen. Endlich finden sich zwischen diesen Knoten noch runde und streifenförmige Einziehungen, wobei alle diese Veränderungen auf einer derben, harten infiltrierten Platte aufsitzen und Differenzen im klinischen Bilde noch dadurch zu stande kommen, daß die eine oder die andere Form der knotenförmigen Erhebungen in größerer Zahl vertreten ist und daß Fisteln vorhanden sind oder fehlen.

Streicht man den aus dem Abszeß entleerten Eiter auf einen Objektträger, so sieht man in ihm stecknadelkopfgroße, schmutzigweiße Körner; unter dem Mikroskop stellen sie Drusen des Aktinomyzespilzes dar, die sich durch die grauschwarze Farbe und durch radiäre Streifung auch ungefärbt vom Eiter abheben.

Zur Färbung eignet sich am besten die Gram'sche Methode. Aktinomykose wird durch den Aktinomyzespilz hervorgerufen, der am häufigsten durch hohle Zähne, durch die Mundschleimhaut eindringt, zunächst den Knochen und das Periost infiziert und von hier sekundär auf die Haut übergreift, die dementsprechend dann an den Knochen fixiert wird. Dieser Infektionsmodus bedingt auch die häufige Lokalisation über dem Kieferknochen. Daß primäre Aktinomykose der Haut vorkommt, wird durch sichere Beobachtungen bestätigt. So sah sie E. Müller nach Verletzung durch einen Holzsplitter auftreten. Ähnlich wie W. Müller sahen auch wir primäre Aktinomykose der Brustdrüse und beobachteten eine Hautaktinomykose bei einem Strohhändler in der vorderen Halshaut an jener Stelle, wo der Hemdknopf des zu engen Kragens die Haut aufgerieben hatte. Nach Eppinger dringt der Pilz in die Haut ein, veranlaßt in seiner Umgebung eine reaktive Entzündung, die in der Nähe des Pilzes einen akuten, kleinzelligen Charakter und in der weiteren Umgebung eine produktiv-bindegewebige Form hat. Im ersteren Anteil des entzündlichen Produktes erfolgt Verfettung und Verkäsung. Die Diagnose ergibt sich aus obiger Beschreibung. Die Prognose ist günstig.

Therapie. Die Tatsache, daß wir mit Injektionen von 25%igem Jodipin (Jodfett) in einigen Fällen radikale Heilung erzielten, läßt diese konservative Methode einzig und allein indiziert erscheinen. Erst wenn, was nicht zu erwarten ist, diese Therapie wirkungslos wäre, käme die chirurgische Zerstörung des Herdes in Betracht. Man injiziert mittels der Pravaz'schen Spritze das stark erwärmte (40° R) 25%ige Jodipin in verschiedene Stellen des Herdes, und zwar 10 cm^3 in einer Sitzung, hierauf läßt man die reaktive Entzündung, die eintritt, unter Liquor Burowii-Verbänden abklingen und injiziert noch einmal 10 cm^3. Vorher werden die fluktuierenden Abszesse punktiert und der Eiter entleert. Nach einigen Wochen erfolgt Resorption des Krankheitsherdes, wobei sich mit zunehmender Heilung auch die Verbindung, welche die Haut an die Unterlage heranzieht, lockert und die Haut wieder vollständig beweglich wird. Gegen eventuell entstellende Hauteinsenkungen käme dann die Paraffinplastik nach Gersuny in Betracht.

Madurafuß.

Das Leiden lokalisiert sich hauptsächlich an den Füßen, seltener schon an den Händen, noch seltener an anderen Körperstellen. Die Erkrankung beginnt mit Schwellung, Rötung und mit der Bildung von Knoten, welche ursprünglich subkutan gelegen,

allmählich emporsteigen und dann nach außen durchbrechen. Der Fuß verdickt sich später, ähnlich wie bei Elephantiasis, und erscheint mit obigen Knoten und Knötchen besetzt, welche aus zentralen Fisteln eitrigseröse Flüssigkeit entleeren. Ähnlich wie bei Aktinomykose enthält der Eiter auch bei dieser Erkrankung gelblichweiße, hier oft auch braune bis schwarzbraune Körner, welche aus radiär und strahlig angeordneten Pilzmassen bestehen; der Pilz ist zwar dem Aktinomyzes-Erreger ähnlich, aber mit ihm nicht identisch. Auch der Parasit des Madurafußes scheint ein entzündliches Granulationsgewebe zu erzeugen, welches teils eitrig einschmilzt, teils in fibröses Gewebe sich umwandelt. Die Erkrankung kommt in Indien und Ägypten gehäuft, in Algier, Italien, Amerika sporadisch vor. Sich selbst überlassen, führt sie in 10 bis 15 Jahren zum Tode. Als Therapie wird Amputation empfohlen. — Wegen der Ähnlichkeit der Erkrankung mit Aktinomykose könnte man sich auch hier Erfolge von Jodipininjektionen (s. Aktinomykose) versprechen.

Impetigo herpetiformis (Hebra).

Nach einem Auszug, den Breier aus der noch immer grundlegenden Definition Hebras gibt, ist die Erkrankung eine Proruption von mit Eiter gefüllten, stecknadelkopfgroßen Bläschen, also Pusteln, welche sich sowohl durch ihren gleich bei deren Entstehen eitrigen Inhalt als durch ihre Anreihung, Gruppierung und periphere Ausbreitung besonders charakterisieren. Als fernere Kennzeichen beschreibt Hebra das Auftreten der ersten Effloreszenzen namentlich in der Genito-Cruralgegend, ihre kreisförmige Anordnung, den Eintritt von Schüttelfrösten vor jedem neuen Ausbruch von Pusteln, den fieberhaften Verlauf und das gänzliche Darniederliegen der Kräfte. Bei seinen fünf Fällen vermehrte sich binnen wenigen Tagen die Anzahl der Gruppen, erweiterten sich die Kreise, es kamen immer neue vereinzelte Pusteln zum Vorschein, so daß nach und nach der ganze Körper, selbst der behaarte Kopf mit solchen Pustelgruppen übersäet erschien.

Während die im Zentrum der einzelnen Gruppen gelegenen Pusteln zu flachen, dunkelbraunen Borken vertrockneten, entwickelten sich im Umkreise stets neue mit gelber, eitriger Flüssigkeit gefüllte Effloreszenzen und ahmten somit das Bild eines Herpes circinnatus nach. Da jedoch nicht Bläschen wie bei den Herpesformen, sondern sofort Pusteln den Beginn der Erkrankung kennzeichneten, desgleichen kein akuter Verlauf, sondern stets

neue Ausbrüche das in Rede stehende Übel charakterisierten, so konnte Hebra dasselbe trotz der sehr bestechenden Zeichnung nicht unter den Genus Herpes subsumieren, sondern er mußte demselben den Namen einer Proruption von Pusteln geben.

Es gehören nach Kaposi somit zum Symptomenkomplex der Erkrankung:

1. Miliare, primär als solche auftauchende, oberflächliche, d. i. Epidermoidalpustelchen;

2. dieselben erscheinen durchwegs, d. i. während des ganzen Verlaufes und an jeder Eruptionsstelle, in der gleichen Form und Weise;

3. sie sind stets in Gruppen und Haufen geordnet;

4. dieselben Effloreszenzen erscheinen in Nachschüben an der Randpartie eines älteren konfluierenden oder verkrustenden oder sich ablösenden Herdes in ein- und mehrfacher Reihe auf entzündlicher Basis, während im Zentrum sofort oder nach kurzer Zeit des Nässens Überhäutung stattfindet und niemals Ulceration und Narbenbildung.

Zu diesen Hautveränderungen kommen noch drei Momente, welche den Verlauf charakterisieren:

1. der Beginn der Pustelausbrüche unter Schüttelfrost oder vorherigem Ansteigen der Temperatur;

2. der Fieberverlauf, der ein remittierender mit Tagesdifferenzen von 2^0 ist;

3. das schwere und schlechte Allgemeinbefinden.

Während so das von Hebra gegebene klinische Bild durch die nachher beschriebenen 29—30 Fälle in keiner Weise verändert wurde, modifizierte schon Kaposi die Anschauung Hebras, daß die Erkrankung nur bei Schwangeren auftritt. Er beobachtete Impetigo herpetiformis bei einem Knaben. Aus den weiteren Beobachtungen von Pataky, Neumann, Dubreuilh, Whitehouse, Rille und Gunsett geht hervor, daß in den bisher beschriebenen 29 Fällen die Erkrankung bei 20 schwangeren Frauen, bei acht Männern und bei einer nicht schwangeren Frau auftrat. Obwohl sich durch diese neueren Beobachtungen die Prognose im Vergleich zu der von Hebra gegebenen etwas gebessert hat, so ist dieselbe doch noch als eine sehr ungünstige zu bezeichnen, denn nach der günstigsten Zusammenstellung von Dubreuilh verliefen von 17 Fällen 13 letal und von den gesamten 29 Fällen 19 letal, die Mortalität beträgt somit 50% bei Frauen und 60% bei Männern.

Wesen, Ätiologie und Diagnose. Vergleicht man die Beschreibung Hebra-Kaposis und die der übrigen Autoren mit

den klassischen Abbildungen Elffingers, berücksichtigt man das vorwiegende Auftreten bei Wöchnerinnen, so kann an der selbständigen Existenz einer Impetigo herpetiformis nicht gezweifelt werden. Aber schon bei der Beurteilung der Primäreffloreszenz beginnt die Schwierigkeit ihrer Deutung. Da sämtliche Beobachter dieselbe als eine Pustel, welche sofort als solche in Erscheinung tritt, beschreiben, ist wohl ein Irrtum ausgeschlossen. An diesem primärpustulösen Charakter der Effloreszenzen festzuhalten, ist unbedingt notwendig, will man die Erkrankung differenzieren von Pemphigus miliaris, der Dermatitis herpetiformis, Pyodermite végétante. Bei allen diesen Erkrankungen geht der Pustel eine Blase voraus, welche sich umso rascher zur Pustel umwandelt, je kleiner sie ist. Diese Tatsache führte Hallopeau dazu, nach längerer Beobachtung seine Fälle dem Pemphigus vegetans zuzuzählen, und veranlaßte uns, zwei Erkrankungen bei vierjährigen Kindern, bei welchen gruppierte Bläschen aufschossen, die sich wegen ihrer Kleinheit rasch in Pusteln umwandelten, als Pemphigus benignus miliaris aufzufassen. Auf der Richtigkeit der Beobachtung, daß die Primäreffloreszenz eine Pustel ist, basiert das ganze Wesen der Erkrankung. Denn ist dies der Fall, dann ist die Pustel auch bakteritischen Ursprunges, geht ihr aber ein noch so kurzes Blasenstadium voraus, dann kann sie zwar noch immer bakteritischen Ursprunges sein, aber auch anderen Momenten (z. B. toxischen) ihre Entstehung verdanken. Der Eiter kann steril sein, da nach unseren Untersuchungen die ganze Umwandlung von Bläschen zu Pusteln ohne Mitwirkung von Bakterien erfolgen kann. Ist die Pustel infektiös, so entsteht die Frage: Erfolgt die Infektion von außen oder auf dem Wege der Blutbahn? Der letzeren Auffassung scheint das häufige Vorkommen bei Schwangeren, das Vorkommen von Effloreszenzen an der Schleimhaut des Mundes, am Ösophagus, das Auftreten unter Schüttelfrösten, der schwere Allgemeinzustand günstiger zu sein. Somit müßte man, wenn alle Voraussetzungen richtig sind, zu dem Schlusse kommen, daß die Impetigo herpetiformis die Folge einer hämatogenen bakteriellen Infektion, somit eine metastatische Pustulosis ist, eine Ansicht, die Neumann vertritt.

Die Momente, welche für die hämatogene Infektion sprechen, widersprechen zwar nicht unbedingt, aber mit großer Wahrscheinlichkeit der äußeren Infektion, welche uns sonst für das Zustandekommen gruppierter Pusteln näherliegend und geläufiger wäre. Die Pusteln wurden bisher meist steril getroffen oder ergaben Bakterien, welche in keiner Weise für die Ätiologie der Erkrankung verantwortlich gemacht werden konnten.

Therapie. Die Tatsache, daß nach der Entbindung in zwei Fällen die Erkrankung zur Heilung kam, ließe in allen Fällen, wo die Erkrankung während der Gravidität auftritt, die Einleitung der Frühgeburt als indiziert erscheinen, trotzdem in anderen Fällen die Entbindung ohne Einfluß auf den weiteren Verlauf der Erkrankung blieb. Alle übrige Therapie ist nur eine symptomatische Behandlung der Lokal- und Allgemeinsymptome.

Aleppo-Beule.

Die Aleppo-Beule ist eine am Euphrat und Tigris endemische, aber auch in Ostindien und Nordafrika anzutreffende Erkrankung. Sie tritt bei den meisten Eingeborenen dieser Gegenden, aber auch bei Eingewanderten zwischen dem zweiten bis siebenten Lebensjahre auf, lokalisiert sich mit Vorliebe an den unbedeckt getragenen Hautstellen, an den Händen, Füßen und Gesicht. Sie beginnt als ein roter, Urticaria-ähnlicher Fleck; binnen Wochen oder nach zwei bis drei Monaten bildet sich der Fleck zu einem erbsen- bis wallnußgroßen, rotbraunen, Furunkel-ähnlichen Knoten heran, dessen Mitte von Schuppen, gelben Krusten bedeckt oder exkoriiert ist. Nach vier bis sechs Monaten tritt rascher Zerfall des zentralen Anteiles ein, es bildet sich ein kraterförmig ausgehöhltes Geschwür, endlich erfolgt Demarkation der offenbar infektiösen Masse, erhöhte Sukkulenz, Granulationsbildung und Vernarbung. Dies ist der Verlauf, wenn sich nur ein Knoten (männlicher Bouton) ausgebildet hat. Bilden sich in der Nähe mehrere neue (weiblicher Bouton), so wird das Infiltrat oft bis 10 cm groß, und kleine, subepidermoidale, gelbe Punkte, welche konzentrisch die Ulceration umgeben, deuten die Progression an. Die anatomischen Veränderungen bestehen in einem entzündlichen Granulationsgewebe mit vorherrschender Rundzelleninfiltration, nach Riehl auch mit Einlagerungen von epitheloiden Zellen und Riesenzellen. Der Erreger der Erkrankung ist noch nicht bekannt; gleichwohl ist die Erkrankung als eine infektiöse zu betrachten, dafür spricht ihr endemisches Auftreten, die Übertragung von Mensch zu Mensch, ihre Überimpfbarkeit, die durch zahlreiche Experimente erwiesen ist; die Inkubation schwankt zwischen einigen Tagen und einem Monat. Die Infektion erfolgt aller Wahrscheinlichkeit nach von außen durch kleine Hautläsionen und Pusteln. Die Prognose der Erkrankung ist günstig, da in der Regel (narbige) Ausheilung erfolgt.

II. Erkrankungen, hervorgerufen durch Fadenpilze.

Trichophytien.

Unter dieser Bezeichnung fassen wir mehrere Erkrankungen zusammen, bei welchen es zur Hyperämie und Schuppung, zur Bläschenbildung, zur phlegmonösen Entzündung, zur Erkrankung des behaarten Kopfes sowie der Nägel kommt, wobei wir in den Krankheitsprodukten einen Fadenpilz nachweisen, der in der Regel skutulumartige Körper nicht bildet.

Der in den Krankheitsprodukten Schuppen, Krusten, Bläschen am besten nach Aufhellung mit 20%iger Kalilauge nachzuweisende Pilz ist äußerst polymorph, bildet bald lange, ausgezogene Fäden mit dünnen und schmächtigen Gliedern, bald kurze Geflechte mit dicken und breiten, abgeschrägten Elementen, daneben erzeugt er runde, stark lichtbrechende, kugelartige Sporen, wobei je nach dem Fundorte bald Sporen (Kopf), bald mehr fadenartige Elemente (unbehaarte Haut) vorherrschen. In Kulturen (Agar bei Zimmertemperatur) treten nicht sofort am ersten, wohl aber schon am zweiten bis dritten Tage entsprechend den Strichen äußerst zarte Kolonien auf, die mikroskopisch bei durchfallendem Lichte aus grauschwarz erscheinenden Sporenhaufen oder Fadengeflechten bestehen, die sich in den nächsten Tagen über das Niveau erheben; bei auffallendem Lichte und makroskopisch betrachtet, bildet der Pilz äußerst zarte, weiße Geflechte, die ursprünglich flaumartig den Strich überziehen, mit zunehmendem Alter aber den Nährboden in Form eines weißen, lockeren Rasens bedecken. Bei Übertragung von Reinkulturen des Pilzes auf scarifizierte Menschenhaut bilden sich kleinste Knötchen und Bläschen, welche oft unter intensivem Jucken zusammenhängende, lebhaft rote Herde bilden. Ein einziges Mal sahen wir nach Übertragung vom Tier den Pilz durch lebhafte Wucherung auf der Körperhaut graubröckelige bis 3 mm hohe skutulumartige Massen bilden, die aus Reinkulturen des Pilzes bestanden. Die gleichsam mehr botanische Frage, ob die bei den später zu beschreibenden Erkrankungen gefundenen Pilze einer einzigen Pilzart, dem von Gruby entdeckten Trichophyton tonsurans, oder verschiedenen Pilzformen angehören, ist umso schwerer zu beantworten, als nach der von Bodins gefundenen Pleomorphie der Hyphomyceten ein Pilz in verschiedener Form erscheinen kann. Zur Trennung des Trichophyton tonsurans und des Achorion Schönleini reichen die klinischen Symptome der hervorgerufenen Erkrankungen und die biologischen Differenzen der Pilze aus. Den Kliniker interessiert vor allem der anatomische Effekt, welchen der oder die Pilze hervorbringen. In dieser Richtung kann mit Sicherheit behauptet werden, daß die Pilzvegetation nicht als bloßer mechanischer Reiz wirkt, denn sonst müßten bei Pityriasis versicolor, wo die Pilzvegetation viel üppiger ist, die Entzündungserscheinungen größer als bei den Trichophytien sein, während sie in der Tat vollkommen fehlen. Sonach muß der Pilz eine reizende Substanz erzeugen, ein Toxin produzieren. Die Reizwirkung desselben wird abhängen einerseits von seiner Menge, Giftigkeit, somit von der Varietät des Erregers (so wissen wir,

daß die Übertragung von Tieren auf den Menschen meist schwere Formen gibt), andererseits aber auch die Disposition der infizierten Haut, die z. B. bei Kindern eine größere ist als bei Erwachsenen und im Greisenalter fast vollkommen fehlt. Da der Pilz von außen her in die Haut eindringt und auch von oben her auf den Papillarkörper einwirkt, so wird der durch ihn erzeugte Entzündungsprozeß am besten mit den traumatischen Entzündungen zu vergleichen sein, dementsprechend finden wir auch bei den Trichophytien anatomische Veränderungen wie bei letzteren (Bläschen und Knötchen im Epithel). Für die Erscheinungen, die sich in der Fläche ausbilden, müssen wir biologische Verhältnisse des Pilzes verantwortlich machen. In der mildesten Einwirkung erzeugt der Pilz ein superfizielles Erythem, Ausdehnung der Gefäße, seröse und zellige Exsudation, Durchfeuchtung der Epidermis mit nachfolgender parakeratotischer Schuppung (makulöse Form). Viel häufiger ist die Reizwirkung stärker, das seröse Exsudat reichlicher, die Folge davon die Bildung kleiner, abortiv verlaufender, rasch vertrocknender oder größerer, deutlicher Bläschen (vesikulöse Form). Auf die seröse Exsudation folgt die zellige und Umwandlung der Bläschen zu Pusteln als weitere Folge der Pilzwirkung. Beide Formen können phlegmonösen Charakter annehmen, wenn der Pilz hochvirulent ist und in die Kutis eindringt (Trichophytia profunda, Sykosis parasitaria). Die entzündlichen Veränderungen, die Hyperämie, die seröse und zellige Exsudation erreichen hohe Grade, das Bindegewebsgerüst wird durch die Exsudation weit auseinander gedrängt, scheint aber selbst nicht, wie z. B. beim Furunkel, durch die Toxinwirkung zu leiden, wenigstens spricht dafür die manchmal spurlose Resorption solcher tiefer Infiltrate; auch die Haarpapille wird nur vorübergehend schädlich beeinflußt, die Haare fallen aus, wachsen aber wieder — im Gegensatz zum Favus, wo Narbenbildung und bleibender Haarverlust erfolgt.

Viel seltener, als gewöhnlich angenommen wird, gibt die Rasierstube Gelegenheit zur Übertragung der Trichophytie auf die unbehaarte Haut, häufiger ist dieselbe schon Folge der Übertragung des Pilzes von Tieren, Hunden, Katzen auf den Menschen in Form des Herpes tonsurans vesiculosus oder in Form der tiefen Trichophytie bei Übertragung des Pilzes von Rindern und Pferden auf Personen, welche mit diesen Tieren beschäftigt sind. Herpes tonsurans der behaarten Kopfhaut wird wohl vorwiegend von Individuum auf Individuum übertragen, und Gebrauchsgegenstände mögen das häufigste Vehikel bilden. Die Erkrankung wird zum

Ereignis, wenn sie endemisch in Anstalten, Schulen, Waisenhäusern auftritt. Experimentell kann man erheben, daß feuchte Wärme dem Pilze sehr zusagt; so sehen wir z. B. Trichophytien nach feuchtwarmen Umschlägen auftreten, und ich möchte es nicht als einen bloßen Zufall deuten, daß in einem Waisenhause gerade jene Kinder erkrankten, welche in einem Schlafsaale lagen, der über einer geräumigen Waschküche gelegen war.

1. Herpes tonsurans maculosus ist in der reinen Form des entzündlichen, erythematösen, schuppenden Fleckes selten. Die Erkrankung beginnt mit hellroten oder gelblichroten Flecken, die bald Kreuzer-, Taler- oder eventuell Kindhandtellergröße erreichen. Noch bevor diese Größe erreicht wird, heilt das Zentrum der Herde ab und bleibt noch eine Zeitlang gelblich pigmentiert. Mittlerweile rückt der rote, nach außen feinzackige Rand peripher weiter und bedeckt sich mit einer ziemlich festhaftenden Schuppe, die, zentral abgelöst, peripher anhaftend, meist schöne Ringformen bildet. Durch Konfluenz mehrerer Kreise und durch dazwischen geschobene primäre Flecke entsteht ein regionär lokalisiertes Krankheitsgebiet, das relativ häufig die Halshaut, Achselhöhle, mehr aber noch die untere Bauchgegend, die Gegend um das Genitale, über dem Mons Veneris betrifft. In den manchmal breiten Schuppenlamellen findet man relativ leicht ein weit verzweigtes Pilzgeflecht. Erkrankungen, bei welchen trotz der verläßlichsten Untersuchung keine Pilze gefunden werden, müssen, wenn sie auch alle oben beschriebenen Charakteristika besitzen, eher der Pityriasis rosea oder einer anderen pilzwahrscheinlichen Erkrankung zugerechnet werden. Man gewinnt durch das Postulat des positiven Pilzbefundes wenigstens einen bakteriologisch reinen Krankheitsbegriff. Einmal sahen wir tiefe Trichophytie als Herpes tonsurans maculosus beginnen. Viel häufiger als die Fleckenform ist

2. die vesikulöse Trichophytie, der Herpes tonsurans vesiculosus. Der Typus ist ein kreisrunder Erkrankungsherd, der aus einem peripheren Bläschenkranz und einem mehr minder in Abheilung begriffenen Zentrum besteht. Die Bläschen sind bald klein und trocknen rasch zu entsprechenden Börkchen ein oder sie sind größer, zeigen einen anfangs klaren Inhalt, der sich bald trübt und die Blase zur Pustel umwandelt. Auch der Pusteleiter trocknet zur gelbbraunen Borke ein, welche endlich unter Hinterlassung von Hyperämie und etwas Pigmentation abfällt. Diese letzteren Symptome sind bereits im Zentrum vorhanden, welches manchmal nur noch gelbrot pigmentiert ist

oder bläulichrote entzündliche Farbe zeigt, aber auch nicht so selten von eingestreuten Pusteln durchsetzt ist und schuppt. Der ganze Herd sitzt auf einer nicht ödematösen Haut auf; manchmal sieht man aber auch den ganzen Herd sich stärker röten, anschwellen, heiß werden, und einige tiefgehende Pusteln markieren dann den Übergang zur tiefen Trichophytie.

Herpes tonsurans vesiculosus lokalisiert sich mit Vorliebe an unbedeckten Körperstellen, im Gesicht, an Stirne, Wange, Hals, Hand, Finger, wobei auch trotz des Zwischenfingerraumes immer die Kreisform eingehalten wird. Handtellergroße Herde sind relativ selten, noch seltener zwei bis drei konzentrische Ringe. Als Herpes tonsurans vesiculosus miliaris müßte man jene Formen der Trychophytie bezeichnen, welche sich von dem soeben beschriebenen Typus, abgesehen von der Kleinheit der Bläschen, dadurch unterscheidet, daß im Erkrankungsherd die Trennung in peripheren Bläschenkranz und abgeheiltes Zentrum nicht oder nur undeutlich durchgeführt ist. Wegen der Kleinheit der rasch vertrocknenden Bläschen können diese Herde leicht für makulöse Formen gehalten werden, ihrem Wesen nach sind sie Gruppen kleinster Bläschen, eventuell Knötchen, die dementsprechend auch einen äußerst feinzackigen, eben durch diese einzelnen Effloreszenzen bedingten Rand zeigen. Lichtbilder geben deutlich diesen Aufbau wieder. Die Herde, mit kleinsten Effloreszenzengruppen beginnend, erreichen bald Kreuzergröße, gehen aber selten über dieselbe hinaus, ihre Farbe ist lebhaft rot, vielleicht bei längerem Bestande etwas bläulichrot. Das zwischen Schuppe und Borke stehende Krankheitsprodukt setzt sich, entsprechend dem Aufbau des Herdes, aus zahlreichen kleinen, einzelnen Anteilen zusammen und haftet an der Unterlage relativ fest. Dadurch erscheint diese Schuppenauflagerung in relativ frischen Herden im Zentrum höher als in der Peripherie. Erst wenn in älteren Herden im Zentrum die Entzündungs-Erscheinungen geringer werden, fallen die zentralen Börkchen ab, und die an ihre Stelle tretende, mehr breite, weißliche Schuppe liegt dann in einer scheinbaren Vertiefung. Jetzt ist eine Verwechslung mit Lupus erythematosus disseminatus leicht möglich, weil die Vertiefung Atrophie vertäuscht und die Schuppe sehr fest haftet. Wird der Herd noch älter, so fällt auch diese Schuppe ab, das Zentrum ist pigmentiert, und der Herd nimmt nun entfernt die Form des typischen Herpes tonsurans an, bleibt aber immer noch kleiner, zeigt einen feinzackigen Rand und einen undeutlichen, vielfach verzogenen Kreis. In dieser Form findet man die Trichophytie am häufigsten bei bestehender

Erkrankung des behaarten Kopfes in der angrenzenden Hals- und Nackenhaut. Sie findet sich aber auch ohne Beteiligung des Kopfes idiopathisch auf der unbehaarten Haut, manchmal in ziemlich zahlreichen Herden; in dieser Form erscheint auch die experimentell übertragene Trichophytie. Ist der Pilz virulent, wie z. B. bei sicherer Übertragung von Tieren, oder die Haut reizbar, wie z. B. bei Kindern, dann sind die exsudativen Erscheinungen etwas stärker, die Durchfeuchtung der Epidermis größer und als Folge davon die Schuppe mehr feucht, borkig, manchmal sogar impetiginös. Wir sahen letztere Form bei zwei Kindern (die Pilze stammten von einer Katze) durch Vegetation zu den oben erwähnten skutulumartigen, bröckeligen Auflagerungen führen und die Erkrankung derart an Impetigo contagiosa faciei erinnern, daß zweifellos Kaposi bei jenen Fällen der Impetigo contagiosa, wo er reiche Pilzfäden fand, eine solche Erkrankung vor sich hatte. Ganz ähnlich waren die Erscheinungen bei einem Falle, in welchem der Pilz von erkrankten Gazellen stammte und bei einem Wärter Erkrankungen an den Vorderarmen schuf, die anämischem Ekzem nicht unähnlich waren.

3. Trichophytia profunda. Sykosis parasitaria. Schließt sich die tiefe Trichophytie an Herpes tonsurans vesiculosus an, so besteht oberflächlich das Bild desselben, aber an dem Herde treten phlegmonöse Erscheinungen auf, die Temperatur wird höher, die Farbe intensiv dunkelrot, der Herd schwillt an und entleert bei Druck aus den Pusteln Eiter, wobei die Pusteln schon oft in die Kutis hineinreichen. Das oberflächliche Bild kann sich sogar bessern, die Zahl der Pusteln geringer werden, dabei aber die Schwellung und die entzündlichen Erscheinungen fortbestehen. Man findet diese Form der Sykosis parasitaria am häufigsten am Handrücken bei Kutschern, Pferdewärtern, und es ist auch die Sykosis parasitaria des behaarten Kopfes, das »Kerion celsi« hieher zu rechnen. Dasselbe stellt meist einen scharfen, runden, bis handtellergroßen, weichen, polsterartig sich anfühlenden Erkrankungsherd dar, welcher über den behaarten Kopf 1—2 cm hoch emporragt, oberflächlich mit Pusteln, Krusten bedeckt ist und bei seitlicher Kompression aus zahlreichen Punkten Eiter entleert.

In einer zweiten Entstehungsart sieht man Trichophytia profunda sich an Herpes tonsurans maculosus anschließen. Es entstehen lebhaft rote, manchmal stark juckende, gegen irgendeine Körperstelle zusammengedrängte Flecke; dieselben vergrößern sich nach der Peripherie, konfluieren mit benachbarten zu taler- bis kindhandtellergroßen Scheiben; ohne daß die Oberfläche außer

Rötung besondere Erscheinungen zeigen würde, wird der Herd langsam ödematös, dunkelrot, erhebt sich als weicher Tumor über die Oberfläche, fühlt sich bei der Palpation polsterartig an und bildet wulstartige, manchmal zentral eingesunkene Geschwülste. Ist der Herd durch Konfluenz mit benachbarten einheitlich geworden, dann treten an der höher temperierten Oberfläche Pusteln auf oder es entleert sich aus den weichen, polsterartigen Erhebungen der Eiter, ergießt sich auf die Oberfläche und trocknet daselbst zu Borken ein. Da aus der Tiefe fortgesetzt Eiter nachrückt, so können sich die Pustelöffnungen nicht schließen, sondern werden größer, fistelartig, die Oberfläche bekommt dadurch das Aussehen eines Schwammes, der bei seitlichem Druck aus seinen Poren Eiter entleert. Die untersuchende Sonde dringt tief in ein weiches, matsches Gewebe ein, und der scharfe Löffel entfernt leicht ein oft mehrere Zentimeter hohes, zunderartiges, weiches, hämorrhagisch durchsetztes Gewebe, das auf einer festeren Bindegewebslage aufliegt; die Haare lassen sich beim leisesten Zug entfernen, ihre Wurzel ist ödematös gequollen und eitrig imbibiert. Unter Abnahme der entzündlichen Erscheinungen kehrt die Haut, oft allerdings erst nach Wochen und Monaten, fast zur Norm zurück, vorausgesetzt allerdings, daß nicht zu eingreifende Manipulationen vorgenommen wurden.

4. Herpes tonsurans capillitii. Der typische Krankheitsherd zeigt das Bild einer schlechten Tonsur, die Begrenzung desselben ist rund, aber nicht kreisrund, Alopecie ist vorhanden, aber keine vollständige, die Stelle zeigt zwar eine bedeutende Verminderung der Haare, aber noch zahlreiche glanzlose, trockene kleinere und größere Haarstümpfe. Die Hautfläche selbst ist mit weißgrauen oder weißen, kleinen Schüppchen bedeckt, die nur selten durch Börkchen oder aus kleinsten Bläschen herrührende Krusten ersetzt sind, dabei ist der ganze Herd von einem zarten, roten Hof umgeben. Läßt man die Haare des Kopfes kurz schneiden, so überzeugt man sich, daß nicht bloß der eine oder andere Herd besteht, sondern daß über den ganzen behaarten Kopf kleine, schuppende Stellen mit leichtem Haarverlust ausgestreut sind oder daß der Herd viel größere Ausdehnung hat, als man ursprünglich vermutet. Sich selbst überlassen, bleibt die Trichophytie des behaarten Kopfes meist viele Monate lang bestehen, später zeigen die Haare wieder besseres Wachstum, so daß die erkrankte Stelle sich von der normalen Haut nur noch durch eine vermehrte Schuppung unterscheidet, wobei aber das Haar noch reichliche Pilze enthalten kann. Die Pilze durchsetzen in

großer Menge mit zahlreichen langen Fäden und Sporen den Haarschaft und sind nach Aufhellung desselben mit Kalilauge leicht nachweisbar. Nach sehr langem Bestande heilt dann endlich der Herpes tonsurans capillitii vollständig ab, in der Regel ohne Spuren seines früheren Bestandes.

Die Erkrankung der Nägel, die sich in einer Abhebung, Verdickung, Splitterung des vorderen Nagelanteiles manifestiert, wird wohl nur durch den Nachweis von Fadenpilzen als eine mykotische, dann wieder nur mit Rücksicht auf andere charakteristische Herde als Trychophytie zu erkennen sein.

5. Tinea imbricata. Die von Manson durch den Nachweis von Fadenpilzen als parasitär erkannte, auf den Südseeinseln endemische Hautkrankheit beginnt nach Nienwenhuis gewöhnlich mit einem an der Brust lokalisierten Knötchen oder Bläschen, das zentral schuppt und unter Hinzutritt neuer Effloreszenzen dachziegelartige Schuppenringe bildet, welche in runden oder bogenförmigen Linien sich über die ganze Körperhaut, Hand- und Fußteller ausbreiten, gewöhnlich an der Haargrenze haltmachen, ohne das Haar selbst zu ergreifen. Letzterer Autor hat nach der Kral'schen Methode den Pilz rein gezüchtet und auf Pepton ein an Lichen Islandicus erinnerndes Mycel gewonnen, von welchem aus ihm Übertragungen auf den Menschen gelungen sind. Antiparasitäre Behandlung führt in kurzer Zeit zur Heilung, spontan scheint dieselbe nicht einzutreten.

Diagnose. Da in obige Gruppen nur solche Erkrankungen zusammengefaßt wurden, bei denen Pilze nachweisbar sind, so kann, soll und muß die klinische Diagnose in dem Pilznachweis ihre Ergänzung finden. Dieses Muß tritt vor allem ein bei Herpes tonsurans capillitii, wenn die klinischen Symptome zur strikten Diagnose nicht ausreichen. Durch das positive Untersuchungsergebnis lassen sich dann Ekzeme, Seborrhoe leicht ausschließen. Oft genügen natürlich schon die klinischen Symptome und lassen sich Lupus erythematosus, Favus wegen der narbigen Depression, Alopecia areata wegen der runden Form der absolut kahlen Stelle leicht ausschließen. Natürlich können Herde der unbehaarten Haut, wenn sie mit nachgewiesenen Pilzerkrankungen des Kopfes im Zusammenhang stehen, auch dann als Trichophytie diagnostiziert werden, wenn der Pilznachweis nicht ohneweiters gelingt. Anämische Ekzeme können manchmal dem Herpes tonsurans vesiculosus sehr ähnlich werden, allerdings ist bei ihnen die Trennung in peripheren Bläschenkranz und abgeheiltes Zentrum nie so deutlich.

Diagnostische Schwierigkeiten kann der Herpes tonsurans maculosus machen, so lange die erythematösen Flecke nicht schuppen, und muß hier die regionäre Lokalisation für die Einwirkung einer äußeren parasitären Schädlichkeit sprechen. Auf Schwierigkeiten, die durch die noch unbekannte Ätiologie bedingt sind, stoßt die Abgrenzung des Herpes tonsurans gegen die Pityriasis rosea. Hält man sich an das Postulat des positiven Pilznachweises, so wird durch die vielleicht gewaltsame Trennung möglicherweise der Begriff Pityriasis rosea leiden, insoferne vielleicht neben disseminierten auch lokalisierte Formen dieser oder neuer ähnlicher Erkrankungen bestehen, jedenfalls aber bekommt man den Begriff Trichophytie rein und verfällt nicht in den Fehler, eine Krankheit so zu nennen, bei welcher man keinen Pilz nachzuweisen im stande ist.

Therapie. Die Therapie zerfällt in die Behandlung der unbehaarten und behaarten Haut. Die Mittel zur Behandlung der makulösen und vesikulösen Form an der unbehaarten Haut sind, nach der Schnelligkeit, mit der sie zum Ziele führen, geordnet, etwa folgende: 1. 10%iges Chrysarobin, Traumaticin (*Rp.:* Chrysarobini 1·0, Traumaticini 10·0). Es genügt oft, das Mittel ein- bis zweimal mittels eines Charpiepinsels in die erkrankte Stelle einzureiben und die gelbe Borke dann sich selbst zu überlassen. Das Mittel ist wegen eventuell entstehender Conjunctivitis in der Nähe des Auges nicht anzuwenden, im Gesicht bewirkt dasselbe zwar Gelbfärbung, aber bei zweimaliger Anwendung noch keine Dermatitis. Ähnlich, aber schwächer wirksam ist 2. der Anthrarobinlak (*Rp.:* Anthrarobini 3·0, Tinctura Benzoes 10·0): vier- bis sechsmal auf die Stelle einzupinseln; kann wegen Schwarzfärbung der Haut im Gesicht nicht angewendet werden. 3. Für das Gesicht eignet sich am besten die wohl etwas langsam wirkende 3—5%ige weiße Präzipitatsalbe (*Rp.:* Mercurii praecipitati albi 1·0, Ung. spl. 20·0), welche jeden Abend eingerieben und früh mit Seife abgewaschen wird. Ähnlich wirkt 4. Unguentum sulfuratum Wilkinsonii, welches in kleinen Mengen in den Herd eingerieben und früh mit Seife abgewaschen wird. Die Heilung nimmt selten länger als sechs bis acht Tage in Anspruch.

Der Indikation, die intensiv entzündlichen Erscheinungen, die Schwellung und Tumorbildung bei der Trichophytia profunda herabzusetzen, wird man am besten gerecht durch sehr warme Breiumschläge. Zu diesem Zwecke wird Semen lini oder Farina seminis lini gekocht, mit heißem Wasser zu einem dicken Brei vermengt, in Leinwandsäckchen gefüllt, auf die kranke Stelle ge-

legt und vor dem Erkalten gewechselt. Unter dieser Behandlung wird die Schwellung geringer, das polsterartige Infiltrat sinkt in das Niveau der Umgebung zurück. Ist dies eingetreten, so legt man eine aus Flores sulfuris und Hühnereiweiß hergestellte dicke Pasta über Nacht auf, wäscht dieselbe eventuell früh ab und deckt die Stelle bei Tag durch Pasta Lassari. In ähnlicher Weise wie diese teils austrocknende, teils desinfizierende Schwefeltherapie wirken Verbände mit Unguentum Diachylon in der Kombination mit Oleum rusci oder Verbände mit Emlpastrum saponatum salicylicum und Unguentum sulfuratum Wilkinsonii. Behaarte Stellen werden vorher mit der Cilien-Pinzette epiliert, doch sei bemerkt, daß wir auch ohne Epilation Sykosis parasitaria heilen sahen. Tritt bei Kerion celsi trotz Epilation und heißer Kompressen keine Besserung auf, so sind der Reihe nach feuchte Sublimatverbände, Burowverbände mit aufgelegtem Termophor, Scarifikationen mit nachfolgenden Jodoformverbänden, Röntgenstrahlen, Gipsteer mit hypermangansauren Kaliverbänden anzuwenden. Kontraindiziert erscheint am behaarten Kopf auch bei langer Dauer des Leidens Exkochleation, die zwar in kurzer Zeit zum Ziele führt, aber haarlose Narben hinterläßt. Da Herpes tonsurans capillitii in seltenen Fällen in einem einzigen Herde, häufig in mehreren, gewöhnlich aber auf dem ganzen behaarten Kopf auftritt, so bedeutet jedes Verfahren, welches nicht mit einer vollständigen Epilation des gesamten Kopfes einsetzt, Zeitverlust. Die Haare werden durch Röntgenstrahlen entfernt, und schon während sie ausfallen, mehr noch aber während der Zeit, wo die neuen Haare nachwachsen, wird die Kopfhaut antiparasitär behandelt. Hiezu dienen wieder Präzipitatsalbe, Schwefelteervaselin und fleißiges Waschen mit Spirit. saponat. Kalinus, dem 5% Schwefel und Oleum rusci zugesetzt sind. Die jetzt nachwachsenden Haare sind gesund und der Fall ist geheilt. Weniger energische Methoden bestehen in der Epilation der Herde mit der Cilien-Pinzette und in der versuchten Desinfektion der Stelle durch die eben genannten Mittel. Die Resultate, die man damit erzielt, sind schlechte. Der kranke Nagel wird soweit als möglich abgeschnitten und der Rest mit 5%iger Präzipitatsalbe eingerieben.

Eczema marginatum (Hebra).

Das Eczema marginatum ist eine Fadenpilzaffektion von äußerst chronischer Dauer und ekzemähnlichem Charakter. Die Anfangserscheinung ist ein leicht erhabener, roter, schuppender Fleck, welcher in 14 Tagen die Größe eines Kreuzers oder Talers annimmt, sich

peripher scharf begrenzt und zentral einsinkt. Die peripheren Partien bedecken sich mit einer geringen Schuppenmenge oder es treten in ihnen kleine Bläschen auf, die rasch zu Krusten vertrocknen oder sich in Pusteln umwandeln. In dem eingesunkenen Zentrum tritt, sobald sich Schuppung und sonstige Krankheitserscheinungen verloren haben, dunkelbraune Pigmentation auf. So weit würde sich die Affektion nicht viel von einem Herpes tonsurans vesiculosus unterscheiden, wenn nicht jetzt ein intensives Jucken auftreten würde und nicht ein langsames, aber stetiges Vorrücken der Erkrankung, das Fehlen jeder Spontanheilung, das Auftreten neuer Knötchen in den bereits geheilten Bezirken einen Unterschied bedingen würden. Gerade aber durch die letzteren Symptome wird erst das Bild des Eczema marginatum geschaffen. Die Innenfläche der Oberschenkel, die Achselhöhle in weiten Bogen umkreisend, umgrenzt in unregelmäßiger, landkartenartiger Zeichnung der peripher progrediente Wall mit einem feinzackigen oder durch Bläschenbildung polycyklischen Kontur das pigmentierte Zentrum. Auf ihm gelagert sind kleine Schüppchen, blutige Börkchen, und nach innen angrenzend folgt dann eine große, schmutzigpigmentierte, zerkratzte, von Exkoriationen bedeckte Fläche. Die Erkrankung, welche, sich selbst überlassen, niemals spontane Heilung zu zeigen scheint, lokalisiert sich vorwiegend dort, wo Pilze häufiger vorkommen, durch Feuchtigkeit, Wärme besser gedeihen und eine mazerierte Haut antreffen. Dies ist der Fall in der Genito-Cruralgegend, in der Mammafalte, in der Achselhöhle und eventuell am Hals. Die anatomischen Veränderungen bestehen nach Spiegler in einer Entzündung der oberflächlichsten Kutis, die als direkte Wirkung der Pilze aufzufassen ist und die Bildung kleinster Knötchen in der Hornschichte hervorruft, die aus pathologischer Hornschichte und Leukozyten bestehen. In der Diagnose wird die ekzemähnliche Erkrankung vom echten nicht mykotischen Ekzem auseinander zu halten sein, was mit Rücksicht auf den scharfen, in sich geschlossenen Rand, und die zentrale Pigmentation, sowie durch den Nachweis der Pilze immer gelingen wird. Von Herpes tonsurans unterscheidet sich die Erkrankung durch den äußerst chronischen Verlauf, durch den Juckreiz und durch die Pigmentation im Zentrum. Anlangend das Wesen der Erkrankung, wird man nicht fehlgehen, in derselben eine Pilzaffektion zu erblicken, die infolge der biologischen Verhältnisse oder durch die Art des Erregers bestimmte Symptome annimmt. Wir sind heute nicht in der Lage, zu sagen, ob der gefundene Pilz vollkommen identisch mit Trichophyton tonsurans

ist; der parasitäre Charakter des Eczema marginatum beweist natürlich nichts für die parasitäre Natur des Ekzems überhaupt. Der Verlauf der Erkrankung ist ein äußerst chronischer und erstreckt sich meist auf Jahre.

Therapie. Ein rasches Verfahren ist folgendes: Die erkrankte Stelle, besonders der knötchenförmige Rand wird mit 10% Chrysarobin — Traumaticin energisch eingerieben und diese Pinselung drei- bis viermal wiederholt, ein bis zwei Tage Pause, Entfernung des noch anhaftenden Chrysarobins mit Ung. simpl., Seifenwaschung und Wiederholung derselben Prozedur. Nach zweimaligem Turnus ist der Zustand gewöhnlich geheilt. Hebra verwendet Einreibungen mit Ung. sulf. Wilkinsonii, Jarisch 10%ige Pyrogallussalbe.

Pityriasis rosea (Gibert).

Neben echtem Herpes tonsurans maculosus, der sich nur selten disseminiert über den ganzen Körper ausbreitet, gibt es eine häufige Erkrankung, die Gibert »Pityriasis rosé« nennt und die sich nach Ausschaltung der Trichophytien vollkommen mit dem von Hebra und Kaposi beschriebenen H. tonsurans maculosus universalis deckt. Da bis jetzt Pilze bei dieser Erkrankung nicht gefunden wurden, so ist zweifellos die Bezeichnung Pityriasis rosea die richtigere. Es bestehen alle Anzeichen dafür, aber auch in dieser Affektion eine Pilzerkrankung zu erblicken.

Die primäre Krankheitserscheinung ist ein ganz leicht erhabener, nicht sehr scharf feinzackig begrenzter Fleck oder ein ähnliches Knötchen, das sich rasch zur Linsengröße heranbildet. Die Farbe ist ein zartes Blaßrot mit Beimischung einer Nuance von Gelb. Die rote Farbe rührt von der entzündlichen Hyperämie, der gelbe Farbenton wahrscheinlich von der Anbildung einer parakeratotischen Hornschichte her. Es ist leicht einzusehen, daß die von der Ausdehnung der Papillargefäße stammende rote Komponente deutlicher ist, wenn die Erkrankung durch äußere Momente, wie Seifenwaschung, Schweißsekretion, Medikamente gereizt wird, daß sie bei anämischen Personen schwächer und wieder stärker an der Kinderhaut ist. In diesem Stadium entspricht der Effloreszenz ein umschriebener Entzündungsprozeß in der Kutis mit Ausdehnung der Gefäße, leukozytärer Exsudation in die Kutis und Epidermis und Durchfeuchtung des Epithels mit konsekutiver Ausbildung einer kernhaltigen Hornschichte. In seltenen Fällen erreichen die entzündlichen Erscheinungen etwas höhere Grade, es kommt dann anatomisch zur Bildung subkornealer Bläschen, und die zu gleicher Zeit auf dem Körper aufschießenden Effloreszenzen sind zarte, stecknadelkopfgroße Bläschen und

Bläschengruppen. Während der Fleck sich peripher vergrößert, bilden sich die entzündlichen Erscheinungen dort zuerst zurück, wo sie begannen; dies ist im Zentrum. Hier wird die parakeratotische und jetzt immer mehr vertrocknende Hornschichte als Schuppe in Erscheinung treten. Das Zentrum des Fleckes wird weiß, zart schuppenförmig exfoliiert, wobei die Schuppe peripher anhaftet und vom Zentrum aus abgehoben erscheint. Indem die Abnahme der entzündlichen Erscheinungen vom Zentrum gegen die Peripherie fortschreitet, rückt auch die schuppende Zone in die Peripherie, das Zentrum hat mitterweile schon seine Schuppe verloren, ist leicht gelblich pigmentiert. Auf dasselbe nach außen folgt dann jene Zone, welche die peripher festhaftende und zentral abgelöste Schuppe trägt. Diese Zone ist endlich nach außen von dem progredienten, zart rosenroten, feinzackigen, entzündlichen Saum begrenzt. Die ganze Effloreszenz ist rund oder, entsprechend der Spaltungsrichtung der Haut, elliptisch; die gleiche Form besitzt der Schuppenring. Da bei der Erkrankung die Herde nacheinander entstehen, so werden sich alle diese Stadien zu gleicher Zeit finden. Gewöhnlich ist ein Herd darunter bedeutend größer und zeigt alle soeben beschriebenen Symptome (Plaque primitive Brocq). Aber auch der Fall ist nicht so selten, daß die Erkrankung über dem ganzen Körper zugleich, gleichsam wie ein akutes Exanthem auftritt. Solche Fälle können diagnostische Schwierigkeiten machen, weil die Flecke erythemartig sind und möglicherweise noch nirgends Schuppung vorhanden ist. Ein einziger Schuppenring und die ungleiche Größe der einzelnen Flecke genügt zur Diagnose. Nicht so selten wird auch das Gesicht befallen und die Schuppe nimmt einen seborrhoischen, fettigen Charakter an. Die Affektion macht an der Haargrenze halt; aber auch in jenen Fällen, wo sie in den behaarten Kopf hineingeht, führt sie nicht zur Erkrankung der Haare. Von subjektiven Erscheinungen wird Jucken in verschiedenen Intensitätsgraden angegeben, manchmal fehlt dasselbe vollständig. Sich selbst überlassen, heilt die Erkrankung spontan, allerdings oft erst in zwei bis drei Monaten, doch verrät sich bei manchen Personen durch häufige Rezidiven eine gesteigerte Disposition für diese Erkrankung. Eine Übertragung von von Person zu Person ist bis jetzt noch nicht konstatiert.

Diagnose. 1. Pityriasis rosea ist von Lues maculosa, abgesehen von der lebhafter roten Lachsfarbe der Effloreszenzen, auch durch die Schuppung leicht zu unterscheiden. Sollten bei ersterer Erkrankung z. B. die Schuppen erntfernt sein, so reicht noch immer der feine zackige Rand und die ungleichmäßige Größe der

Flecke, der stärkere Glanz und wieder die Farbe zur strikten Unterscheidung aus. 2. Eczema seborrhoicum, bei Beteiligung des Kopfes leicht, ohne dieselbe nur schwer zu differenzieren, zeigt Effloreszenzen an den Fingerrücken, am Penis, am Scrotum, somit an Stellen, wo Pityriasis rosea sich gewöhnlich nicht findet. Es zeigt niemals so deutliche ringförmige Schuppung und den oben beschriebenen Effloreszenzenablauf, an welchen man sich bei der Differentialdiagnose auch gegenüber anderen Krankheiten genau halten muß. Dies gilt 3. vom anämisch-schuppenden Ekzem des Gesichtes, z. B. bei Kindern und Frauen, welches allerdings gewöhnlich an diesen Körperstellen lokalisiert bleibt, während Pityriasis rosea sich rasch mit neuen Effloreszenzen über den ganzen Körper verbreitet. 4. Bei Pityriasis versicolor fehlt das entzündliche Rot und ist nur vorhanden, wenn z. B. durch Hyperidrosis Reizung erfolgt; es fehlt die weiße Schuppe und die Herde sind abkratzbar.

Therapie. Als raschestes Behandlungsverfahren erweist es sich, die Hornschichte durch systematisch-energische Schmierseifenkur zur Mortifikation und Abstoßung zu bringen. Hiezu wird am besten reine Schmierseife, 200—300 g Saponis viridis ohne weiteren Zusatz verwendet. Die Seife wird von kundiger Hand fest in die gesamte Körperhaut, mit Ausnahme des Gesichtes eingerieben, dann mit der naßgemachten Hand zum Schäumen gebracht und der Schaum ohne Puder eintrocknen gelassen. Die Anzahl der notwendigen Einreibungen hängt von dem individuellen Zustand der Haut ab. Manchmal sieht man schon nach einer, gewöhnlich nach vier, oft aber erst nach sechs bis sieben Einreibungen die Haut jene Beschaffenheit annehmen, welche eine rasche Heilung garantiert. Die Haut wird leicht gerötet, die Oberfläche glänzend, glasig gespannt, bei seitlichem Zusammenschieben scheinbar runzelig, zigarettenpapierähnlich; es bilden sich an den Gelenkslinien zarte Risse und können solche auch durch Zug leicht erzeugt werden. Ist dieser Zustand durch die täglich einmal vorgenommenen Einreibungen erreicht, so wird nach einer Pause von ein bis zwei Tagen die Haut mit Pasta Lassari eingerieben, worauf rasch Schuppung erfolgt. Die bleibenden hyperämischen Stellen werden dann noch weiter mit Pasta Lassari behandelt. Erst bis die Schuppung vollkommen im Gange oder größtenteils vollendet ist, wird ein Bad verordnet; der Fall kann jetzt als geheilt betrachtet werden. Nur sehr selten ist ein zweiter Cyklus dann notwendig, wenn der erste schlecht gemacht wurde. Der Hals beansprucht gewöhnlich eine geringere Anzahl von

Einreibungen, wie z. B. der Rücken, der schwer in den gewünschten Zustand zu versetzen ist. Letzterer verhält sich ähnlich wie die Haut seborrhoischer Personen, bei welcher man selten mit weniger als sechs bis sieben Einreibungen auskommt. Die rascheste Heilung erfolgt bei trockener, zarter Haut blonder Individuen, und ist hier der Behandlungseffekt vorsichtigerweise schon nach der ersten oder zweiten Einreibung zu kontrollieren. Weiter ist zu beobachten, daß das Medikament nicht weiße Konkremente enthält, weil dieselben, aus Ätzkali bestehend, in die Haut eingerieben, zu kleinen Verschorfungen führen. Diese Kur, die wegen der auftretenden Spannung oft zu unangenehmen Empfindungen Veranlassung gibt, führt ungleich rascher zum Ziele als die Behandlung mit bloßer Pasta Lassari, die von vielen Autoren gepflegt wird. Pasta Lassari, welcher zweckmäßig 5% Flores sulfur. zugesetzt werden, wird fest in die gesamte Körperhaut eingerieben und hierauf Puder gestaubt; die Einreibungen werden täglich wiederholt. Diese Therapie, die durch Austrocknung der obersten Schichten wirkt, hat zwar den Vorteil, daß keine lästige Spannung auftritt, andererseits aber den Nachteil, daß das bestehende Jucken nicht weicht, daß die Behandlung lange fortgesetzt werden muß und daß unter dieser langen Behandlungsdauer Kleider und Wäsche leiden. Versuche, Pityriasis rosea mit Anthrarobinlack zu behandeln, mißlangen in der Regel.

Favus.

Der Erreger der Erkrankung, das nach seinem Entdecker benannte Achorion Schönleini, dringt zwischen Haar und Haartasche in die Haut ein und beginnt hier zu wuchern. Als Effekt dieses üppigen Wachstums erscheint die Primäreffloreszenz des Favus, das Skutulum. Dasselbe ist ein schwefelgelbes, rundes Schildchen, welches meist das Haar umgibt, somit in der Mitte vom Haar perforiert ist und längs dessen Schaft emporgeschoben werden kann. Der unteren konvexen Fläche des Skutulums entspricht eine konkave Einsenkung des Rete Malpighi, die sich in Form eines rötlich-feuchten Grübchens darstellt. An der Oberfläche ist das Skutulum anfangs von Epidermis überzogen; während sich nun dasselbe nach der Fläche ausbreitet und zu einem linsen- bis hellergroßen, sattgelben Gebilde wird, liegt dasselbe immer noch an seiner unteren Fläche den Retezellen auf, während über ihm die Epidermis bald verloren geht, wodurch das Skutulum seinen Glanz verliert, trocken gelb, pulverig aussieht, die Beschaffenheit eines gelben Pastellstiftes annimmt und sich zu

gleicher Zeit in der Mitte schüsselartig vertieft. Hebt man ein Skutulum heraus, zerdrückt mit Wasser einen Teil desselben auf dem Objektträger, so überzeugt man sich, daß es aus der Reinkultur eines Fadenpilzes besteht. So lange der Pilz umgeben von der Epidermis fortwuchert, wäre das Leiden von geringerer Bedeutung, doch schon durch die Größe des Skutulums wird ein schädlicher Einfluß auf die Haut ausgeübt, indem die gewucherten Pilzmassen durch mechanischen Druck die darunter gelegene Kutis zur Atrophie bringen und der Druck sich in seltenen Fällen so steigern kann, daß Dellenbildung an Knochen beschrieben wird. Daß hiedurch schon manche Haarpapille zu Grunde geht, ist leicht einzusehen; in viel höherem Maße geschieht dies dadurch, daß der Pilz, während er oben in der Epidermis follikuläre und nicht follikuläre Skutula bildet, zwischen Haar und Haarbalg hinabwandert, das Haar vom Bulbus aus oder direkt von der Seite her durchwuchert, in die Papille selbst eindringt und dieses empfindliche Gebilde, sei es durch Toxinbildung oder durch chronische reaktive Entzündung zur Verödung bringt. Die entzündliche Bindegewebsproliferation, welche bald jedes Haar umgibt, verwandelt nun die befallene Haut in eine atrophische Narbe. Gleichsam als ob die jetzt veränderten Verhältnisse nicht mehr die genügenden Lebensbedingungen abgeben würden, sieht man den Pilz sich zurückziehen, das kranke Haar wird trocken, glanzlos, fällt aus, das Skutulum bröckelt in Form gelber oder kreidigweißer Massen ab, das komprimierte Rete erhebt sich wieder und eliminiert durch Produktion neuer Haarschichte das Skutulum vollständig — eine glatte, glänzende, atrophische Narbe, aus welcher da und dort äußerst fest haftende borstenartige Haare hervorragen, ist der Endeffekt des Prozesses.

Der Pilz läßt die abgejätete Fläche zurück und geht in die behaarte Umgebung; wieder bilden sich kleine Skutula, welche den skizzierten Verlauf nehmen. In dieser Weise erstreckt sich die Erkrankung, sich selbst überlassen, im jahrelangen Verlaufe eventuell über den ganzen Kopf oder sie nimmt trotz langen Bestandes nur umschriebene Partien ein. Im ersteren Falle zeigt der Kopf folgendes Aussehen: Die mit spärlichen Haaren besetzte Kopfhaut ist über und über mit gelben, weißkreidigen Massen bedeckt. Riecht man zu diesem Kopfe, so verspürt man einen Geruch, der am besten zu vergleichen ist mit dem weißer Mäuse; zu den reinen Symptomen des Favus gesellen sich in solchen Fällen noch Symptome der Entzündung in Form von nässenden, krustösen Partien, welche mit gelbeitrigen oder blutigen Borken bedeckt

sind oder es zeigen andere Stellen mehr minder reichliche Schuppenbildung oder Schilferung. Zum Teile sind diese Entzündungserscheinungen durch sekundäre Einflüsse (Eitererreger) bedingt, zum Teile aber mögen sie auf Wirkung des Pilzes zurückzuführen sein. Dies kann man aus der Tatsache erschließen, daß der Pilz ab und zu Erscheinungen auf der Haut hervorbringt, die am besten mit Herpes tonsurans maculosus et vesiculosus zu vergleichen sind. Diese als herpetisches Stadium des Favus beschriebene Erscheinung müßte durch eine energische Wirkung des Pilzes und durch eine andere Form der reaktiven Entzündung, welche zur Rötung, Schuppen- und Bläschenbildung führt, erklärt werden. Diese Erscheinungen treten dann ein, wenn der Favus sich auf der unbehaarten Haut entwickelt, doch finden sich Favus-Skutula am Körper auch ohne besondere reaktive Entzündung. Hier zeigt sich das Skutulum in seiner reinsten Form als gelbes, von einem stärkeren Lanugohaar perforiertes Schildchen.

Bei bestehender Kopferkrankung, manchmal ohne dieselbe, sieht man vereinzelte Skutula auch an den Augenlidern, an den Extremitäten, am Penis, und jeder dermatologische Atlas enthält Bilder, wo der Favus corporis insoferne seinen Namen verdient, als der ganze Körper, mit gelben Skutulis- und Favusmassen über und über bedeckt, einem mit Schwämmen besetzten Baumstamm vergleichbar erscheint.

Daß in solchen Fällen durch Verschlucken von Pilzmassen Favus in der Speiseröhre, im Magen und im Darm auftreten kann ist eine durch Sektionen konstatierte Tatsache. Nicht so selten findet sich neben Erkrankung des Kopfes, offenbar durch Kratzen entstandener Favus im Nagelbett. Derselbe erscheint in Form eines gelben durch den Nagel durchscheinenden Skutulums und ist für die Behandlung äußerst schwer zugänglich.

Die Prognose des sich selbst überlassenen Favus ist ungünstig, obwohl es genugsam Fälle gibt, wo die Erkrankung auch ohne Behandlung über einen kleinen Herd nicht hinausgeht. In der Regel wird der Kopf entweder vollständig oder teilweise haarlos, wobei sich behaarte und erkrankte Stellen scharf voneinander abgrenzen.

Die Diagnose ist in allen Fällen, wo ein deutliches Skutulum zu sehen ist, leicht, und es ist daher notwendig, in dieser Richtung die erkrankte Stelle genau, eventuell mit Zuhilfenahme von Alkoholtupfungen nach Neisser zu durchsuchen. Da schon das kleinste Skutulum sämtliche charakteristische Eigenschaften besitzt, so kann man dasselbe durch seine konvexe Basalfläche, durch seine

Beziehung zum Haar leicht von Pusteln unterscheiden, auf den Objektträger bringen und mit etwas Wasser verreiben. Man sieht dann im Präparat die dichten Gruppen von schwärzlichgrauen Sporen und Pilzfäden. Der charakteristische Geruch, vor allem aber der narbenartige Haarausfall ermöglichen in vielen Fällen die Differentialdiagnose gegenüber dem Herpes tonsurans capillitii, bei welchem die Haare zwar schütter, wie gerupft erscheinen, aber sich keine Narbenbildung einstellt. Am schwierigsten ist die Differentialdiagnose zwischen diesen beiden Erkrankungen, aber auch gegen Ekzem dann, wenn der Favus kein Skulutum bildet, sondern bloß eine schuppende Fläche darstellt. Die mikroskopische Untersuchung stellt hier eine Pilzaffektion fest, die sich oft nur mit Rücksicht auf die Provenienz des Falles (charakterisiert durch Geruch, schüttere, lange Haare) als Favus wird erkennen lassen.

Die Therapie der Erkrankung hat sich gegen die früheren Jahre bedeutend vereinfacht. Als die Behandlung des Favus ist die Epilation der erkrankten Stelle mittels Röntgenstrahlen zu betrachten. Von dem Moment an, wo die Haare ausfallen, wird die Kopfhaut antiparasitär behandelt, und zwar täglich mit 3%iger weißer Präzipitatsalbe eingerieben, einmal in der Woche mit Schmierseife gewaschen, nachdem die Nacht vorher der Kopf mit Ung. sulfuratum Wilkinsonii eingefettet wurde.

Pityriasis versicolor.

Unter Pityriasis versicolor verstehen wir Vegetationsherde eines avirulenten Fadenpilzes auf der Haut. Während ein noch so spärliches Fadengeflecht des Trichophyton tonsurans, das wir kaum aufzufinden im stande sind, exsudative Entzündungserscheinungen hervorbringt, liegt das äußerst dichte Geflecht des Mikrosporon furfur, der von Eichstedt gefundene Erreger der Pityriasis versicolor in der Hornschichte, ohne die geringste Tiefenwirkung auf Papillargefäße auszuüben. Infolgedessen fehlt den Effloreszenzen auch vollständig jede rote, entzündliche Farbe, und die Flecke erscheinen je nach dem Alter der Vegetation schmutziggelb, bräunlichgelb bis braun. Nur während der heißen Jahreszeit und bei stärker schwitzenden Personen bewirkt der Pilz zusammen mit der stärkeren Schweißsekretion einen Reiz, der zu einer leichten Entzündung führt, infolge welcher die Flecke auch eine leicht rötliche Farbe annehmen. Die Größe, das Aussehen, die Begrenzung der Flecke ist eine verschiedene. So sieht man z. B. linsengroße Stellen um die Follikel angeordnet, kreuzer-, guldenstückgroße, einzeln gruppierte,

landkartenartige, handtellergroße Herde und endlich ausgebreitete diffuse Pityriasis, welche den Stamm wie ein Tricot überzieht. Die Oberfläche ist glatt oder bei alten Herden leicht schilfernd, die Stellen selbst lassen sich mit dem Finger oder mit dem Instrument abkratzen. Die Erkrankung lokalisiert sich am häufigsten über dem Sternum, an der Vorderfläche des Stammes, zwischen den Schulterblättern, am Hals, seltener an anderen Körperstellen. Der Nachweis des in der Hornschichte gelegenen Pilzes gelingt sehr leicht, Spitschka und Matzenauer haben den Pilz kultiviert; eine Übertragung der Erkrankung von Individuum zu Individuum scheint nicht vorzukommen. Hingegen zeigt manche Haut eine hohe Disposition, immer wieder sich mit dem Pilz zu bedecken. Daraus ergibt sich auch, daß die Prognose für die Dauerheilung keine besonders günstige ist.

Die Diagnose ist leicht aus den klinischen Symptomen zu stellen und kann in zweifelhaften Fällen in dem Nachweis des Pilzes ihre Ergänzung finden. Naevus und Roseola syphilitica lassen sich nicht abkratzen, was bei Pityriasis versicolor immer möglich ist. Bezüglich der Behandlung verweisen wir auf das bei Pityriasis rosea und Herpes tonsurans vesiculosus Gesagte.

Erythrasma.

Wie das Mikrosporon furfur bei Pityriasis versicolor, so bildet das von Burchhardt entdeckte Mikrosporon minutissimum äußerst zarte Pilzvegetationen, die das von Bärensprung als Erythrasma bezeichnete Krankheitsbild hervorrufen. Auch diese Vegetationen, die flache, handtellergroße, bräunliche Herde darstellen, lassen jede Entzündungserscheinung vermissen. Da aber die Herde sich vorwiegend an den sich berührenden Körperstellen lokalisieren, so tritt jene Rotfärbung, die wir bei Pityriasis versicolor als Schweißwirkung kennen gelernt haben, viel öfters auf; sonst ist die Farbe der Herde schmutziggelb, gelbbraun, kakaoartig, etwas dünkler und intensiver als bei der Pityriasis versicolor. Die Herde sind meist zusammenhängend, flachhandgroß, bei Männern viel häufiger als bei Frauen, bilden, von der Genito-Cruralfalte nach abwärts auf den Oberschenkel reichend, halbkreisförmige Herde, die sich relativ selten auf das Perineum erstrecken; ebenso häufig findet man beide Achselhöhlen gewöhnlich mit ungleich großen Flecken besetzt. Frische Herde zeigen eine glatte, ältere eine mehr schilfernde Oberfläche, und bei letzteren ist auch der Rand mehr aufgelockert, fleckenförmig. Das Erythrasma ist weniger gut abkratzbar als die Pityriasis versicolor; sehr selten geht

die Erkrankung aus den Gelenksfalten auf die übrige Körperhaut heraus, so nach Riehl auf die Haut des Mons Veneris, auf die Bauch- und Rückenhaut. Das mikroskopische Präparat der abgekratzten Schuppen zeigt ein Geflecht von äußerst dünnen Fäden und Gonidien, welche wegen ihrer Kleinheit sich nur wenig von Kokken unterscheiden.

Die Diagnose der typischen Pilzaffektion ist leicht, die sorgfältige Pilzuntersuchung wird durch negative Ergebnisse scharf umschriebene, intertriginöse Ekzeme als nicht parasitäre Erkrankungen von gereiztem Erythrasma, bei welchem man den zarten Pilz nachweisen wird, unterscheiden lassen.

Die spezielle Therapie des Erythrasmas ist der Anthrarobinlack (Anthrarobini 3·0, Tincturae Benzoes 10·0), welcher nach fünf- bis sechsmaligem Einpinseln gewöhnlich in einem Turnus die Affektion zur Heilung bringt.

Trichomykosis palmellina (Pick).

Die Erkrankung tritt bei stark schwitzenden, rotblonden Personen an den Haaren der Achselhöhle, seltener des Genitales auf. Die Haare erscheinen mit roten, klebrigen Massen bedeckt. Bei genauerer Untersuchung sieht man, daß diese gelben Massen teils das Haar einscheiden, teils höckerige Auflagerungen bilden. Diese Auflagerungen entstehen nach Pick durch Zoogleamassen eines Kokkus, der in die Kutikula des Haares eindringt, von dort aus zunächst Auflagerungen und später scheidenartige Umhüllungen des Haares bildet. Ab und zu leidet darunter der Boden des Haares, für gewöhnlich fallen die Haare nicht aus und werden nicht brüchig. Zur Behandlung kann wieder am besten der Anthrarobinlak verwendet werden.

Piedra.

Piedra ist eine in England und Kolumbien endemische Affektion, bei welcher die Haare im Bereich des Schaftes mit weißen, harten Knötchen in größerer Zahl besetzt sind, welche Vegetationen eines großsporigen Fadenpilzes, des Trichosporon giganteum Unna, darstellen.

Blastomykose.

Die Beobachtungen, auf Grund welcher heute von manchen Autoren die Existenz einer Haut-Blastomykose angenommen wird, sind folgende: Buschke beschreibt in mehrfachen Publikationen eine Kranke, an deren Stirne linsengroße Geschwüre auftraten, welche rundliche Form, scharfen, un-

regelmäßig gestalteten, etwas gewellten, aber nur wenig infiltrierten Rand aufwiesen. Die Geschwüre waren flach und sonderten ein rötliches, glasiges, mit Krümeln vermengtes Sekret ab. Dicht neben diesen Geschwüren fanden sich Akne-ähnliche Stellen, deren Kuppe mit einem Schorf bedeckt war, nach dessen Abhebung sich graues glasiges, Sekret entleerte und kleine Geschwüre zu Tage traten. Zu beiden Seiten des Nackens, dicht an der Haargrenze fanden sich ähnliche Geschwüre. Das Sekret enthielt viele Hefezellen von verschiedener Größe, teils innerhalb, teils außerhalb der Zellen. Im weiteren Verlaufe bildete sich bei der Patientin an der linken Tibia eine Schwellung aus, die inzidiert eine rötliche, glasige Flüssigkeit entleerte, in welcher ebenfalls Hefe nachgewiesen wurde, ebenso wie in später aufgetretenen Herden an der Ulna, an der Rippe und in Herden der Lunge, Niere, Milz, die Busse bei der Sektion konstatierte; die Hautgeschwüre gingen dem Tibiatumor voraus. Die histologische Untersuchung der Geschwüre ließ drei Zonen unterscheiden: Die erste bestand ausschließlich aus Hefe, in der zweiten fanden sich neben Hefe und zahlreichen zelligen Zerfallsprodukten schon Wucherungsherde aus epitheloiden und Riesenzellen, in der letzten Zone die gleichen Zellbildungen, aber ohne Hefe. Die im Epithel vorgefundenen Veränderungen ließen schließen, daß die Hefe zuerst in der Kutis wächst, daß das Epithel erst sekundär infolge der entzündlichen Kutisveränderung sich auflockert und etwas verbreitert. Rixford und Gilchrist beschrieben (1897) zwei Krankheitsfälle, bei welchen sich multiple Knoten allmählich in papillärdrusige, ulcerierte Herde in der Halsregion und im Gesicht umwandelten, zu denen sich später am Stamm ähnliche zentral erweichte, der Mykosis fungoides ähnliche Tumoren gesellten und in welchen Fällen die Sektion analoge Erkrankungen innerer Organe nachwies. In den Krankheitsherden, im Epithel und im Stroma wurden Zellgebilde gefunden, die ursprünglich von den Autoren für Protozoen gehalten, später richtig als Hefe erkannt und kultiviert wurden. Nachher wurden fast durchwegs von amerikanischen Beobachtern noch gegen 20 ähnliche Beobachtungen beschrieben, die leider nur zum Teile durch Kultur und Impfung verifiziert erscheinen und in welchen bald die Tumorform mit einem an Tuberculosis verrucosa cutis erinnernden Bild, bald Geschwüre mit Skrophuloderma-ähnlicher oder papillärer Beschaffenheit vorherrschten.

Auf Grund dieses kurz skizzierten Materiales wurde unter Hinzuziehung ähnlicher Beobachtungen an inneren Organen die Frage: Sind Hefepilze für den Menschen pathogen? von Busse, Buschke, Gilchrist u. a. bejaht, von Ricker und Baumgarten indirekt verneint. Ricker stützt seine Negation auf eine eingehende Kritik der gewiß nicht in allen Stücken einwandfrei wiedergegebenen Beobachtung Busse's (Buschkes Fall). Baumgarten negiert auf Grund seiner subjektiven Fußnoten in seinem Jahresbericht, Ricker deutet den Fall Busses als chronische Pyämie, da sich in dem eröffneten Tibiaabszesse neben Hefe auch noch Staphylokokken fanden. Mit dieser Auffassung sind vom klinischen Standpunkte die Geschwüre im Gesicht nur schwer in Einklang zu bringen, da sie nach den Angaben Buschkes vor dem Abszesse bestanden und wir bei Pyämie ähnliche Hautveränderungen nicht kennen. Gegen die rein nebensächliche Bedeutung der Hefen scheint mir neben den klinischen Erwägungen die große Menge derselben in den Geschwüren, das Vorkommen im geschlossenen Abszesse, die histologischen Veränderungen, welche epitheloide und Riesenzellen, also nicht bloß Leukozyten

ergeben, ferner die Übertragungsversuche Buschkes, welcher ähnliche Knötchen und Geschwüre erzielte, zu sprechen. Auch Sternbergs zahlreiche Tierexperimente sprechen nicht gegen die Möglichkeit, daß die »pathogenen« Hefen entzündliche Erscheinungen bewirken, wenigstens konnte er durch manche Hefearten umfangreiche zellige Infiltrate, Granulationsgeschwulst-ähnliche Veränderungen mit epitheloiden und Riesenzellen hervorrufen. Die klinischen und experimentellen Tatsachen sind somit der Annahme einer Blastomykosis cutis günstiger als deren Negation. Darin, daß der Effekt dieser pathogenen Hefen nicht über Entzündung hinausgeht und nicht zu echten Geschwülsten, sei es Sarkomen oder Epitheliomen führt, sind sowohl Buschke als auch Sternberg einig.

III. Tierische Parasiten.

Von den tierischen Parasiten bewohnt ein Teil zeitweilig die Haut, Dermatozoën, und bezeichnet man die durch sie hervorgerufenen Veränderungen als Dermatozoonosen, der andere Teil sucht die Haut nur vorübergehend zur Nahrungsaufnahme auf, Epizoën, und die dadurch hervorgerufenen Erkrankungen wären als Epizoonosen zu benennen.

Dermatozoonosen.

Scabies, Krätze.

Der Urheber der Erkrankung ist die Krätzmilbe, Acarus scabiei, Sarcoptes hominis. Das Weibchen, der vorwiegende Erreger der Krankheitserscheinungen, ist ein 0·3—0·5 mm breites, flaches Tierchen mit konischem Rüssel, acht fünfgliedrigen Beinen, von welchen das erste Paar Haftscheiben trägt. Das Männchen, nur 0·2—0·3 mm breit, trägt an vier Füssen Haftscheiben und zwischen dem hinteren Fußpaar ein Chitingerüst, in welches ein gabelförmiger Penis eingelenkt ist, während das Weibchen am hinteren Ende eine Scheide und an der Bauchfläche eine Legescheide aufweist. Nur das Weibchen bohrt den typischen Milbengang, und zwar nach Schischa vorwiegend in die Hornschichte. An Hautstellen, welche nur von einer sehr dünnen Hornschichte überkleidet sind, dringt die Milbe zwar bis zum Rete vor, es bildet sich aber unter ihr sofort atypische Verhornung aus, so daß die Milbe wieder in die Hornschichte zu liegen kommt. Die in einer gewissen Dicke der Hornschichte gelegenen günstigen Lebensbedingungen scheinen auch bestimmend für die Lokalisation der Krankheitserscheinungen zu sein.

An jener Stelle, wo die Milbe in die Haut eindringt, werden die Hornzellen aufgewühlt, infolgedessen erscheint diese als Kopf-

ende des Milbenganges bezeichnete Stelle aufgelockert. Da die Milbe anscheinend nur während der Nacht weiterbohrt, so bildet sich während des Tages unter ihr jene atypische Hornzellenlage aus, welche als Reaktion gegen Fremdkörper aufgefaßt werden kann. Diese Gewebsverdichtung verhindert die Milbe, senkrecht nach abwärts zu dringen, und zwingt sie, um wieder die Grenze zwischen Hornschichte und Rete zu erreichen, seitlich auszuweichen, wobei immer wieder dort, wo sie längere Zeit liegen bleibt, reaktive Zellvermehrung auftritt. Endlich gelangt sie an das sogenannte Schwanzende des Ganges, den tiefsten Punkt desselben, an eine Stelle, wo sie liegen bleibt, eine geringe Flüssigkeitsmenge um sich sammelt und so in ein Bläschen zu liegen kommt, in welchem sie als weißer Punkt deutlich zu erkennen ist. Der ganze Weg wird nicht gerade, sondern in korkzieherartigen Touren zurückgelegt, so daß der Milbengang die Form eines oder zweier übereinander gestellter S aufweist; bei mehr geradem Verlauf bekommt er das Aussehen einer Retorte, bei welcher das Bläschen den Kolben markiert. Die Länge der Milbengänge ist äußerst verschieden und durch die Hautbeschaffenheit bedingt; so sieht man bei Kindern und zarter Haut Milbengänge oft von 1 cm Länge und darüber, während er sonst nur einige Millimeter lang ist.

Der frische Milbengang ist von Hornschichte bedeckt und etwas über das Niveau hervortretend, der alte Gang ist trocken, eingesunken, zerklüftet. Auf dem beschriebenen Wege läßt die Milbe Eier zurück, die sich gegen das Kopfende zu bereits zu Larven umgewandelt haben, ferner Fäces, die im Mikroskop als schwarzgrüne, ovoide Körperchen erscheinen.

Will man die Milbe zur Darstellung bringen, so kann man in zweierlei Weise verfahren. Man sucht das tief gelegene bläschenförmige Schwanzende des Ganges auf und sticht mit einer feinen Nadel auf den weißen Punkt, welcher eben die Milbe ist, ein. Diese Methode setzt allerdings voraus, daß man die Milbe vorher ganz deutlich gesehen hat, da man nach Eröffnung des Bläschens in dem austretenden Flüssigkeitstropfen sie nur sehr schwer auffindet; im günstigsten Falle hat man die Milbe auf der Spitze der Nadel. Bei geringerer Übung unterfährt man mit einer kanülierten Impfnadel den Milbengang, indem man vor dem sicher konstatierten Bläschen einsticht und am Kopfende aussticht. Man schneidet mit der Nadel gegen eine Seite zu aus und trägt die zweite Brücke mit der Scheere ab. Zwischen zwei Objektträger eingeklemmt sieht man dann Milbe, Eier, Fäces ganz deutlich;

bei Zusatz von Kanadabalsam tritt das Gewebe zurück und die Milbe wird deutlicher, dabei allerdings stark aufgehellt.

Während die Ausbildung des Milbenganges oft ohne Reaktion, (Rötung, Schwellung) verläuft, tritt bei Kindern, aber auch bei Erwachsenen, an manchen Körperstellen, so an Handgelenk, Achselfalten, Nabel, Penis, Glutäalgegend, reaktive Entzündung auf. Die eindringende Milbe und sekundäre infektiöse Einflüsse bewirken hier nicht bloß Parakeratose, sondern führen zu stärkerer Ausdehnung der Kutisgefäße, zur Anlockung von Leukozyten, welche unter dem Milbengange kleinere und größere Pusteln bilden, über welche dann der Milbengang hinwegzieht. Durch reiche Pustelbildung charakterisiert sich das bei Kindern so häufige Bild der Scabies pustulosa.

Am Penis, wo die Hornschichte dünn ist und die Milbe bis in das Rete eindringt, bildet sich ein roter entzündlicher Knoten, der auf seiner Höhe den zerkratzten, mit kleinen Krusten bedeckten oder ausgetrockneten Milbengang trägt. Ähnliche Effloreszenzen finden sich in geringer Zahl unter die übrigen Krankheitserscheinungen eingestreut, auch an den Achselfalten, am Nabel und wieder reichlich in der Glutäalgegend, besonders bei Personen, welche eine sitzende Lebensweise führen (Schuster, Schneider). Es ist leicht einzusehen, daß bei schlechter Reinigung der Körperhaut auch reichlich Schmutz in den Milbengang gelangt.

Neben diesen frischen, ausgetrockneten, mit Schmutz imbibierten, pustulösen oder entzündlich-knötchenförmigen Milbengängen, bei welchen man als Ausdruck der Milbentätigkeit den Gang sieht, finden sich bei Scabies noch zahlreiche Effloreszenzen, die nach ihrem Aussehen nicht ohneweiters in Zusammenhang mit der Milbe gebracht werden können. Sie sind der Mehrzahl nach follikuläre oder nicht follikuläre stecknadelkopfgroße Knötchen, die an ihrer Kuppe zerkratzt und mit einem Blutbörkchen bedeckt sind. Sie nehmen nach ihrem Aussehen eine Stellung zwischen Urticaria papulosa und Eczema papulatum ein und rekrutieren sich aus abortiven Milbengängen, aus jenen Stellen, wo die Anwesenheit des Männchens zur Reaktion führt, und endlich aus jenen Effloreszenzen, die wir dem sogenannten Kratzekzem zurechnen. Je länger die Scabies besteht, desto zahlreicher sind die Knötchen, desto mehr rücken sie aneinander und führen unter Eintritt stärkerer, entzündlicher Erscheinungen zu schuppenden, nässenden, krustösen Herden mit oder ohne entzündliche Verdickung der Haut. Da Török

durch Kratzen bei disponierter Haut leichter als auf gesunder Haut Knötchen erzielte, die ihrem Wesen nach ebenfalls zwischen Urticaria und Ekzem stehen, da auch bei Scabies nur bei disponierten Personen die Erscheinungen zum nässenden Ekzem fortschreiten, so ist nichts dagegen einzuwenden, wenn wir in einem Teil der erwähnten Effloreszenzen die Folgen des Kratzens erblicken, die Veränderungen als Kratzekzem bezeichnen und mit dieser Bezeichnung dieser Form des Ekzems eine besondere Stellung zuweisen, die sich insbesondere durch die leichte Heilbarkeit charakterisiert. Die bei Scabies vorhandenen Bläschen gehören wohl höchstens bei Kindern dem Ekzem an, bei Erwachsenen hängen sie mit der Milbe und mit kokkogenen Infektionen zusammen, wie man denn auch ab und zu unter den Effloreszenzen der Scabies Blasen der Impetigo contagiosa beobachtet.

Neben dem Kratzekzem ist die Ausbildung der Pigmentation ein Symptom langer Dauer der Scabies; sie entsteht zum Teil wahrscheinlich, wie nach zerkratzten Effloreszenzen überhaupt, durch Imbibition der Kutis mit Blutfarbstoff, doch spricht die intensivere Ausbildung derselben bei brünetten Personen und das Fehlen der Pigmentation bei blonden Individuen möglicherweise auch für eine gesteigerte Tätigkeit des Pigmentorganes.

Zum Wesen der Scabies gehört ferner eine charakteristische Lokalisation der Krankheitserscheinungen. Die typischen Stellen sind die Zwischenfingerräume bis zum ersten Fingergelenk, die Beugeflächen des Handgelenkes mit quergestellten Milbengängen, Pusteln, und zerkratzten, knötchenförmigen Milbengängen, die Gegend um das Olekranon mit Rötung, Schuppung und eventueller Verdickung der Haut, die vorderen Achselfalten mit radiär zur Achselhöhle gestellten, wulstförmigen Milbengängen und deutlicher Pigmentation, die Brustwarze bei Frauen mit krustösem, borkigem, schuppendem Ekzem der Areola; der Nabel mit der Nabelfalte parallel gestellten Milbengängen; der Penis mit pustulös gewulsteten Milbengängen auf der Glans penis und Penishaut; die Glutäalgegend mit von den Sitzknorren radiär aufsteigenden Krankheitserscheinungen; die Kniegegend; der äußere Fußrand mit besonders bei Kindern deutlichen Milbengängen. Daneben finden sich ferner an den Beugeflächen der Vorderarme, an den seitlichen Bauchgegenden, an den Streckseiten der unteren Extremitäten papulöse, zerkratzte Knötchen; bei sehr alten, vernachlässigten Formen ist endlich die gesamte Körperfläche zerkratzt, mit Knötchen, Krusten, Kratzeffekten und Pigmentationen besetzt. Die exzessivste Form bildet die Scabies

norvegica (Boeck) oder Schwielenkrätze (Riehl). Sie zeigt an den Lokalisationen der Scabies schwielige Epidermisverdickungen, in deren Poren und Lücken geschlechtsreife Milbenlarven eingelagert sind.

Scabies wird gewöhnlich von Mensch zu Mensch übertragen, doch bedarf es dazu meist innigen Kontaktes in der Bettwärme; bei Tag führt selbst die längste und unachtsamste Beschäftigung mit Scabieskranken nicht zur Infektion. Als erstes Symptom der eingetretenen Erkrankung tritt intensives Jucken in der Bettwärme auf. Die ersten Effloreszenzen kommen an den Zwischenfingerräumen, am Vorderarm, bei Männern aber oft auch am Penis und in der Glutäalgegend zum Vorschein. Bei Kindern und zarter Haut finden sich auch Milbengänge in der Hohlhand und Planta pedis. Bei fieberhaften Erkrankungen verschwindet das Jucken, die Milbengänge trocknen ein, die Ekzemerscheinungen bessern sich, die Scabies scheint abzuheilen, erneuert sich aber nach einer gewissen Zeit. Zwischen Infektion und Auftreten der ersten Erscheinungen vergeht ein Zeitraum von einigen Wochen.

Diagnose. Oft überzeugt man sich durch den ersten Anblick, daß die Erkrankung eine juckende und wegen ihrer Lokalisation Scabies ist. Sämtliche Lokalisationen sind eingehalten, und schon eine oberflächliche Beobachtung konstatiert zwischen den Effloreszenzen deutliche Milbengänge. In Fällen, bei welchen irgend eine typische Stelle nicht erkrankt ist, z. B. die Hand bei Personen, welche mit scharfen Chemikalien hantieren oder eine sehr verdickte Hornschichte besitzen, wird eine genaue Kontrolle an den übrigen typischen Körperstellen Effloreszenzen irgendwelcher Art ergeben. Die jetzt bereits wahrscheinliche Diagnose kann dann noch durch Aufsuchen der Milbengänge vervollständigt werden. Die Fälle, in welchen überhaupt kein deutlicher Milbengang zu finden ist, sind ungemein selten. Da die Scabies bei einiger Übung zwar aus der Lokalisation erschlossen, durch Nachweis des Milbenganges aber erst strikte diagnostiziert ist, so ist die genaue Kenntnis desselben von der größten Wichtigkeit. Dies gilt insbesondere auch von den Milbengängen des Penis, welche in den meisten Fällen die Diagnose Scabies ungemein erleichtern. Hier ist der Milbengang gewöhnlich ein längliches, rotes, gewulstetes, entzündliches Knötchen, das auf seiner Höhe eine aufgeschilferte Linie oder eine längliche Kruste trägt. Die Wichtigkeit der Differentialdiagnose des Milbenganges gegenüber Sklerose oder syphilitischer Papel ist leicht einzusehen. Bei mangelhafter Übung tut man gut daran, juckende Erkrankungen,

die wegen der Lokalisation wahrscheinlich Scabies sind, die man aber nicht sicher als solche diagnostizieren kann, als Scabies zu behandeln. Eine Verwechslung der Scabies mit Urticaria papulosa, Prurigo incipiens der Kinder ist leicht zu vermeiden, wenn man sich erinnert, daß die papulösen Knötchen, z. B. der Hohlhand, in dem einen Falle Urticaria-Quaddeln, in dem anderen Falle aber zum Teile Milbengänge sein müssen.

Therapie. Man reicht in der Behandlung der Scabies vollkommen mit zwei Salben aus, mit dem Ung. sulf. Wilkinsonii (*Rp.:* Flores sulfur. und Olei fagi āā 50·0, Saponis viridis und Axungiae porci āā 100·0, Cretae albae 10·0. D. S. Salbe) und dem Unguentum naphtholi compositum. *Rp.:* Axungiae porci 100·0, Saponis viridis 50·0, β Naphtholi 15·0, Cretae albae 10·0, zu welcher Verschreibung man noch in sehr zweckentsprechender Weise 10·0 g flores sulfuris zusetzen soll, i. e.: *Rp.:* Unguent. naphtholi composit. 100·0, flores sulfuris 10·0. D. S. Salbe.

Unguentum naphtholi compositum wird bei Erwachsenen in ambulatorischer Behandlung angewendet; der Anwendung hat in jedem Falle eine Urinuntersuchung vorauszugehen. Die Salbe ist kondraindiziert: wenn Spuren von Eiweiß vorhanden sind, bei Kindern unter fünf Jahren wegen Gefahr der Resorption und bei vorhandenem reichlichen Ekzem wegen Steigerung seiner Symptome. In diesen letzteren Fällen wird Unguentum sulfuratum Wilkinsonii verwendet, welches somit bei Fällen mit reichlichem Ekzem, bei Scabies pustulosa, bei Kindern, indiziert erscheint, und zwar gibt man es bei letzteren im ersten Jahre als 10%, im zweiten Jahre als 20%, im dritten Jahre als 30% Zusatz zu Unguentum simplex. Unguentum sulfuratum Wilkinsonii ist das beste Scabiesmittel, weil neben der verläßlichen Tötung der Milben auch das Ekzem günstig beeinflußt wird, was bei allen übrigen nicht der Fall ist. Für die ambulatorische Praxis eignet es sich wegen des intensiven Geruches weniger gut.

Die sogenannte Scabieskur wird folgendermaßen vorgenommen: Der Patient reibt sich mit einer der beiden Salben, welche in einer Menge von 100—200 g verschrieben werden, an den oben angeführten Lokalisationen, d. i. in den Zwischenfingerräumen, Handgelenk, Ellbogen, Achsel, Schulter, Brust, Nabel, seitliche Bauchgegend, Penis, Glutäalgegend, Knie und äußerem Fußrand, ein. Ist dies geschehen, so wird die auf dem Körper befindliche Salbe oder der noch nicht verbrauchte Rest über dem übrigen Körper mit Ausnahme des Halses und des Gesichtes verrieben, so daß man

in einfacherer Ordination dem Patienten auch einschärfen kann, sich mit der verschriebenen Salbe den ganzen Körper mit Ausnahme des Halses und des Gesichtes und jener Stellen des Rückens, wo er nur schwer hingelangen kann, einzureiben. Im Spital unter fachkundiger Aufsicht genügt eine einmalige Einreibung, ambulatorisch werden zwei in aufeinanderfolgenden Tagen vorgeschrieben. Erst eine Stunde nach der Einreibung wird mit Puder gestaubt. Das durch die Milbentätigkeit bewirkte Jucken schwindet sofort, hingegen stellt sich am zweiten, dritten oder vierten Tag wieder Jucken ein und rührt dann von Ekzem, von Salbenirritation etc. her. Aus diesem Grunde und zur rascheren Verheilung der Ekzemerscheinungen lassen wir häufig am dritten Tage den Kranken mit Teerzinkpasta oder einer Salbe einreiben, welche zu gleichen Teilen aus Vaselin und Talcum Venetum besteht. Diese Salbe bleibt weitere drei Tage auf dem Körper, und jetzt erst, d. i. am sechsten bis siebenten Tage nach der eigentlichen Kur, wird ein Reinigungsbad verordnet. Nicht selten erfordert Jucken, welches nach dem Bad entsteht, eine nochmalige Anwendung der Zinkpasta oder der Teerzinkpasta. Dieses Jucken richtig zu deuten, ist dann schwer, wenn die Einreibung contra scabiem vom Patienten selbst, also vielleicht in ungenügender Form gemacht wurde. Es ist deshalb in allen Fällen auf sachgemäße Durchführung der Kur durch geschulte Wartepersonen zu dringen. Das schwer zu diagnostizierende Scabiesrezidiv verrät sich außer durch frische Milbengänge durch kleine, frisch zerkratzte, mit Blutbörkchen bedeckte Knötchen, welche sich nicht so sehr an den Prädilektionsstellen, als vielmehr daneben, z. B. an den Beugeflächen der Vorderarme, an der Bauchhaut u. s. w. lokalisieren. Vor dem Einschlafen besteht wieder intensives Jucken. Zur Behandlung des Rezidivs wäre wohl immer Unguentum sulfuratum Wilkinsonii zu empfehlen. Glücklicherweise nur selten ist Scabies die Ursache eines auf zwei bis drei Wochen sich erstreckenden intensiven Juckens, für welches keine objektiven ursächlichen Symptome vorhanden sind. Für die Behandlung dieser Fälle kommt das bei Eczema papulatum, Urticaria, Pruritus Gesagte in Anwendung.

Als eine weitere Behandlungsart empfiehlt Jarisch die sogenannte französische Schnellkur. Der entkleidete Kranke reibt die Haut des ganzen Körpers vom Hals bis zur Fußsohle mittels Flanell oder mit einer Bürste durch 10—12 Min. mit Schmierseife ein, hauptsächlich jene Stellen, energischer frottierend, welche Sitz von Milbengängen sind. Hierauf steigt er in ein

warmes Bad, in welchem die Frottierung durch eine weitere halbe Stunde fortgesetzt wird. Ist der Patient nach dem Bad abgetrocknet, so wird die Hardy'sche Salbe eingerieben, mit Puder gestaubt und am nächsten Tag ein Reinigungsbad genommen. Die Hardy'sche Salbe besteht aus: *Rp.:* Flores sulfur. 20·0, Kalii carbonici 10·0, Axungiae porci 120·0.

Die durch andere Hautparasiten hervorgerufenen Dermatozoonosen sind meist für dieselbe Parasitenart typisch, untereinander aber vollständig verschieden.

Nur die Haarsackmilbe, Demodex folliculorum, bewohnt den Haarbalg des Gesichtes, ohne krankhafte Veränderungen hervorzubringen.

Dagegen verursacht schon die kleine Ernte- oder Grasmilbe, Leptus autumnalis, bei ihrer meist im Juli und August erfolgenden Übertragung auf den Menschen diffuse Rötungen mit stark juckenden, papulösen Quaddeln, in deren Mitte die blaßrote Milbe mit ihrem Kopf in die Haut eingebohrt zu erkennen ist.

Ähnlich sind die Veränderungen, die eine in der Gerste häufig vorkommende Milbenlarve, Acarus hordei, erzeugt; auch die Veränderungen, welche die Vogelmilbe, Dermanyssus avium, hervorbringt, liegen ihrer Form nach zwischen papulöser Urticaria und Ekzem. Die Gelegenheit zur Infektion mit letzterer ist bei Reinigung der Hühnerställe leicht gegeben.

Im Unterschied zu den genannten drei Parasiten, welche gleich in großer Menge die Haut befallen und dementsprechend auch ausgebreitete Erkrankungen setzen, verursacht ein Leiden lokaler Art der Sandfloh, Sarcopsilla penetrans, der sich in den unbedeckten Fuß einbohrt und zu akuten Entzündungserscheinungen, Schwellung, eventuell bei sekundärer Infektion zu Phlegmone, Lymphangiotis führt.

Ähnlich wirkt der Holzbock, Ixodes ricinus, die Zecke, die sich mit ihrem Kopf tief in die Haut einbohrt, mit Blut vollsaugt, dann eine Länge bis zu einem Zentimeter erreicht.

Einen lokalisierten Prozeß stellt auch die als Creeping disease, „Hautmaulwurf", Hyponamoderma bezeichnete Erkrankung dar.

Eine noch nicht weiter bestimmte Tiergattung, nach Csokor möglicherweise eine Filaria- oder Dipterenart, bohrt sich in die Haut, und zwar nach Rille vorwiegend in die Glutäalhaut der Kinder, welche nackt am Erdboden herumrutschen, ein, wandert in der Haut weiter und bewirkt auf dem zurückgelegten Wege als Fremdkörper Entzündung. Die Haut rötet sich, wird ödematös, und endlich tritt aus dieser diffusen, quaddelartigen Rötung der rote Streifen hervor, welcher den Weg, den das Tier zurücklegt, markiert. Dieser rote Streifen ist 1 mm breit, äußerst scharf konturiert, bildet bald gerade, bald abenteuerlich figurierte, zickzackförmige Linien, die oft 1—2 dcm Länge erreichen und sich über große Körperpartien erstrecken. In einem Falle unserer Beobachtung sahen wir ähnlich wie Neumann und Rille den Gang in der Stunde $^1/_2$—1 cm größer werden. Hat der Parasit eine Stelle bereits längere Zeit verlassen, so blaßt die Rötung unter Schilferung ab. Der Nachweis der Larve ist bis jetzt nicht gelungen. Ein Autor will die Milbe einen halben Zentimeter vor dem Ende des Ganges entfernt unter Glasdruck gesehen haben; warum er sie nicht gefangen hat, wird nicht angegeben.

Filaria medinensis, der Peitschenwurm. Fast im ganzen südlichen Asien einheimisch, erzeugt dieser Parasit schmerzhafte, knotige Infiltrate der Haut, welche sich akut entzündlich röten, das Aussehen eines Furunkels bekommen, unter Bildung einer zentralen Pustel nach außen perforieren und in der Tiefe dann den Wurm erkennen lassen. Diese Furunkel, meist in der Einzahl seltener, in größerer Zahl auftretend, lokalisieren sich vorwiegend an den unteren Extremitäten, besonders um das Sprunggelenk herum, doch auch am Oberschenkel, in der Nase und an der Zunge. Der in der Tiefe des Abszesses gelegene Wurm, $^1/_2$—2 m lang, ist fadenförmig, einer Darmsaite ähnlich. Verläßt der Wurm spontan den Abszess oder wird er entfernt, so heilt der Krankheitsherd ab; Zerdrücken des Wurmes im Abszess steigert die Entzündungserscheinungen. Die Art der Infektion ist noch nicht vollkommen aufgeklärt. Nach der einen Ansicht dringt der Embryo selbst in die Gegend des Sprunggelenkes ein oder wird durch Insektenstiche in dieselbe getragen; nach der plausibleren Vorstellung wird die Larve in einer kleinen Krebsart eingeschlossen, durch das Trinkwasser in den Magen gebracht, gelangt von dort in die Blutbahn und setzt, zum Wurm entwickelt, etwa im zehnten Monat nach der Infektion die oben angegebenen Krankheitserscheinungen. Für den ersten Infektionsmodus spricht das Befallensein des Sprungelenkes und das Freibleiben jener Personen, welche mit Lederstiefel bekleidet, nicht auf der ebenen Erde schlafen. Die Lokalisation des Wurmes in der Zungenkopfgegend, die lange Inkubation sind der zweiten Ansicht günstiger. Die Therapie hat in Eröffnung des Abszesses und Desinfektion der Höhle mit Sublimat, Jodoform etc. zu bestehen.

Cysticercus cellulosae. Die Finne von Taenia solium bildet, in die Haut gelangt, eine von einer bindegewebigen Kapsel umschlossene, linsengroße Cyste mit gelbem oder blutigrötlichem Inhalt. Die Cyste selbst liegt im subkutanen Bindegewebe und bildet haselnußgroße, verschiebliche Tumoren von runder Form und derb-elastischer, knorpelharter Konsistenz, die nur äußerst wenig über das Niveau emporragen und einzeln oder zu hunderten in der Haut vorkommen können. Die Diagnose der Erkrankung, welche durch Punktion der Cysten und durch Nachweis der Haken mit aller Sicherheit zu stellen ist, muß allerdings durch irgendwelche Verdachtsmomente provoziert werden.

Echinokokkus, die Finne der Taenia Echinococcus bildet im Unterhautzellgewebe einen haselnußgroßen, langsam wachsenden, elastischen, verschieblichen Tumor. Dieser Tumor führt zur Abszeßbildung und perforiert nach außen oder verfettet, verkalkt, nachdem der Parasit abgestorben ist.

Myasis externa. Ab und zu sieht man bei Personen, welche im Freien übernachten, ein Ulcus cruris über und über mit Fliegenmaden bedeckt; werden dieselben im Sublimatbad entfernt, so verrät der Geschwürsprozeß keine Beeinflußung durch den Parasiten; in anderen Fällen sieht man bei lange bestehendem Kopfekzem große Fliegenmaden in grubigen Vertiefungen liegen, deren Entstehen auf die Tätigkeit der Made zurückgeführt werden muß. (Freund.) Aus Beschreibungen geht hervor, daß besonders die Larven zweier Fliegenarten bald phlegmonöse Entzündung

und Jauchung, bald elastische, verschiebliche, überhaselnußgroße Anschwellungen verursachen, welche in einem Bindegewebssack die Larve enthalten.

Epizoonosen.

Pediculus capitis, Kopflaus.

Zu der so häufigen Diagnose »Pediculi capitis« genügt in unbehandelten Fällen schon der Nachweis der Nisse (Eier), welche mittels einer Chitinscheide an dem Haare befestigte, ovoide, glänzende Körperchen darstellen. Sie verbleiben noch lange Zeit an den Haaren, wenn die Erkrankung bereits der entsprechenden Therapie zugeführt wurde, und sind in größerer Zahl immer an den Haaren über der Ohrmuschel zu treffen. Erst bei genauerem Zusehen, sofort bei lange bestehenden Fällen, sieht man zwischen den Haaren, mehr gegen die Kopfhaut zu, die Kopflaus selbst als 1—2 mm langes, schmutziggelbgraues Tierchen. Die durch die Kopflaus hervorgerufenen Krankheitserscheinungen sind folgende:

1. Jucken der Kopfhaut. Dasselbe wird durch die Bisse der Kopflaus selbst erzeugt, führt konsekutiv zum Kratzen und konsensuell zur Juckempfindung an der Nasenspitze und an den Naseneingängen. Die soziale Stellung der Patientin spricht nicht gegen diese Ätiologie der Juckempfindung, indem die üble Gewohnheit der Dienstboten, ab und zu die Kämme der Herrin zu benützen, zu scheinbar parodoxer Infektion führt.

2. Urticaria. Man kommt bei Pediculosis nur selten dazu, Urticaria papulosa rubra der Halshaut in jener Deutlichkeit, wie sie z. B. durch Raupenhaare hervorgerufen wird, zu sehen, viel häufiger findet man die durch die Bisse der Kopflaus hervorgerufenen urticariellen Effloreszenzen zerkratzt, mit kleinen Blutbörkchen bedeckt, an Zahl von der Haargrenze gegen die umgebende Haut zu abnehmend. Zerkratzte Effloreszenzen an den Händen und Armen, müssen, wenn die Haare nicht lang sind, durch auf die Körperhaut verirrte Kopfläuse oder während des Schlafes, wo die Arme unter den Kopf geschoben werden, entstanden erklärt werden.

3. Das Kratzen verursacht Ekzem an der behaarten Kopfhaut und in der nächsten Umgebung. Dasselbe tritt als sogenanntes Kratzekzem meist in der Nackenhaargrenze in Erscheinung, kann aber auch innerhalb des behaarten Kopfes als nässendes, krustöses, impetiginöses Ekzem auftreten, welches rasch von der Haargrenze nach abwärts an Intensität abnimmt. Die

letzten Ausläufer dieses Ekzems mischen sich als papulöse Knötchen unter obige zerkratzte Urticariaquaddeln, von diesen nicht mehr unterscheidbar. Typisch ist für Pediculi auch ein nässendes, krustöses Ekzem hinter der Ohrmuschel und das rhagadiforme Ekzem des Naseneinganges. Zweifellos ist letzteres Ekzem durch die Kopflaus in der Art bedingt, daß dieselbe konsensuelles Jucken an der Nase erzeugt, dieses Kratzen auslöst, das fortgesetzte Kratzen zu Kratzekzem führt. Rhagaden führen zum Erysipel, Erysipel zur Elephantiasis der Nase, Oberlippe und Wangen — kleine Ursachen — große Wirkungen.

4. Impetigo contagiosa. Es ist ein entschiedenes Verdienst Unnas, auf die Häufigkeit dieser Erkrankung auf der behaarten Kopfhaut und auf ihre Unterschiede gegenüber dem Ekzem hingewiesen zu haben. Gegen seine Annahme aber, daß die Pediculi dabei nur eine untergeordnete Rolle spielen, spricht die klinische Erfahrung, welche mit großer Wahrscheinlichkeit in der Kopflaus eine veranlassende Ursache der Impetigo erblicken läßt. Sie bildet im Unterschied zu dem mehr diffusen Ekzem in einer sonst nicht krankhaft veränderten Kopfhaut scharf umschriebene, mit gelbeitrigen Borken bedeckte Herde, die sich in gleicher Form, vereinzelt auch im Gesicht, eventuell auch an den Händen, bei Kindern häufiger als bei Erwachsenen finden. Sie kommen vollkommen rein und allein, aber auch kombiniert mit schuppendem und krustösem Ekzem vor. Auf dem behaarten Kopfe kommt es zur Infektion mit dem hier nicht mehr gelben, sondern mehr gelbweißen Staphylococcus p. albus durch Kratzen. Die Herde im Gesicht können in gleicher Weise durch Kratzen und Infektion oder durch Abklatsch der in das Gesicht fallenden infizierten Haare, eventuell durch die Kopflaus, welcher der Erreger anhaftet, selbst hervorgerufen, erklärt werden. Die Effloreszenzen an den Händen entstehen wohl meist durch Abklatsch während des Schlafes.

5. Impetigo simplex und Furunkel. Sowohl an der behaarten Kopf- als auch auf der Halshaut mit und ohne Ekzem auftretend, entstehen dieselben durch kokkogene Infektion durch den kratzenden Finger, durch das Sekret des Ekzems, der Impetigo contagiosa und führen zur Schwellung der regionären Halslymphdrüsen.

6. Kann die Pediculosis capitis einen solchen Grad erreichen, daß sie zum gesellschaftlich unmöglichen Zustand wird. Sämtliche Haare werden zu einer Masse verklebt, die einen äußerst üblen Geruch verbreitet. Die über und über mit Nissen bedeckten und

mit Kopfläusen durchsetzten, zu einem Knoten verfilzten Haare haften nur noch an der Peripherie fest und lassen sich mit einigen Scherenschlägen nach Art einer Haube entfernen. Je nach der Disposition der betreffenden Haut ist die Umgebung bald reichlich, bald nur wenig mit den oben beschriebenen Veränderungen bedeckt.

Die Diagnose der Pediculi setzt ein genaues Erkennen der Nisse voraus. Dies gelingt, wenn man bedenkt, daß die Nisse ovoide, eiförmige Gebilde sind, welche am Haar festhaften, mittels der Chitinscheide an demselben hin und her geschoben werden können und beim Beklopfen nicht abfallen, wie z. B. eine seborrhoische, ekzematöse oder psoriatische Schuppe. Pediculi capitis sind bei Kindern und Frauen viel häufiger als beim Mann und werden mit zunehmendem Alter immer seltener. Pediculi capitis finden sich bei Frauen auch in lange getragenen Perücken.

Die Therapie besteht in folgendem: Man verschreibt (*Rp.*: Olei petrae, Olei olivarum $\overline{aa}$ 100·0, Balsami Peruviani 5·0. D. S. Äußerlich). Mit diesem Medikament wird abends der ganze Kopf fest eingerieben, dann mittels eines Tuches eingebunden und früh energisch mit warmem Wasser und Seife gewaschen. Nach 10 bis 14 Tagen wird die Prozedur wiederholt. Zur Entfernung der Nisse dient fleißiges Kämmen mit einem engen Staubkamm, der in erwärmten Essig eingetaucht wird. Zur Entfernung der ekzematösen Erscheinungen verwendet man bei Frauen mit langen Haaren Oleum oliv., dem steigende Mengen von Teeröl zugesetzt werden. In der Armenpraxis läßt man den Patienten Petroleum und Olivenöl in der oben angegebenen Menge selbst mischen. Nur in ganz schweren Fällen, wo die Entfernung der Nisse Monate beanspruchen würde, sollen die Haare geschnitten werden.

Pediculus pubis, Phthirius inguinalis, Filzlaus.

Das 0·8 mm lange Männchen und das 1·1 mm lange Weibchen des Phthirius inguinalis hält sich vorwiegend an den Schamhaaren auf, findet sich aber auch auf dem Abdomen, Brust, Achselhöhlen, eventuell im Bart, in den Augenbrauen und bei Kindern hie und da in den Haaren der Lider. Bei längerer Dauer des Zustandes trifft man sie auch an den Ober- und Unterschenkeln stärker behaarter Männer, und diese vorgeschobenen und bei der Therapie oft vergessenen Posten sind der Grund häufiger Rezidive. Das erste Symptom des akquirierten Zustandes ist Jucken in der Genitalgegend, vorwiegend um die Peniswurzel herum. Es ist bei manchen intensiv, trotz geringer Anzahl der Parasiten, bei anderen

fehlend, trotzdem die ganze Bauchhaut förmlich übersäet ist. Die Untersuchung des Kranken weist leicht die Filzlaus in Form eines plattgedrückten, schwarzpunktierten Parasiten nach, der ziemlich fest anhaftet und mit der Nadel erst von seiner Unterlage abgehoben werden muß. Auffallend ist, daß trotz des hochgradigen Juckens nur selten objektive Zeichen des Kratzens gefunden werden. Vor allem fehlen gewöhnlich umschriebene und streifenförmige Exkoriationen. Schon etwas häufiger findet sich Ekzem, besonders in der Nähe der Peniswurzel, und Eczema papulatum in der Unterbauchgegend oder in der besser disponierten Achselhöhle. Ein weiteres Symptom der Anwesenheit von Filzläusen sind die als »Taches bleues«, Maculae ceruleae beschriebenen Veränderungen; sie sind blaurot, violettrot oder graphitbläuliche Flecke von Linsen- bis Fingernagelgröße, welche sich vorwiegend in der seitlichen Bauch- und Thoraxgegend lokalisieren. Daß sie durch eine der Filzlaus angehörige Substanz hervorgerufen werden, konnte Duguet durch Erzeugung ähnlicher Flecke nach Injektion des durch Zerreiben von Filzläusen gewonnenen Breies nachweisen. Das Aussehen der Flecke läßt nicht deutlich erkennen, ob dieselbe nur Pigmentationen durch diese Stoffe sind oder Erscheinungen im Sinne eines toxischen Erythems mit Gefäßbeteiligung darstellen.

Maßgebend für die Differentialdiagnose gegenüber der Syphilis ist die Farbe. Die Therapie besteht in Einreibung der befallenen Stellen (Genitale, innere Flächen der Oberschenkel, Brusthaare, Achselhaare) mit Unguentum cinereum. Dasselbe wird in geringer Menge in die Haut eingerieben und mit Puder bestaubt; am nächsten Tage Seifenbad; nach 14 Tagen Wiederholung der Kur. Mit gleich gutem Erfolge kann die 5%ige weiße Präzipitatsalbe verwendet werden, welche den Vorteil hat, nicht auf die Wäsche abzufärben. Bei sehr ausgebreiteten Fällen, die fast eine universelle Einreibung notwendig machen, und bei schlechten Zähnen kann mit gutem Erfolge auch Unguentum naphtholi compositum verwendet werden.

Pediculus vestimenti, Kleiderlaus.

Die Kleiderlaus, 2—4 mm lang, also bedeutend größer als die Kopflaus, geht nur zum Zwecke der Nahrungsaufnahme von den Kleidern auf die Körperhaut. Sie hält sich dementsprechend an jenen Kleiderstellen auf, welche der Körperhaut am nächsten sind, das sind die rückwärtige Halskrause und der Kleiderbund in der Taille. Hier findet man sie, die Farbe der schmutzigen Wäsche

nachahmend, in den Falten des Hemdes oder, wo dieses fehlt, in der Weste. Ist sie in großer Menge vorhanden, dann gelangt sie durch Löcher und Defekte an die Außenfläche der Beinkleider, bleibt dann auch in einzelnen Exemplaren auf der Körperhaut zurück, wenn sich das befallene Individuum etwas rascher entkleidet; in Kopf-, Bart- und Schamhaaren findet man sie nicht.

Sie hackt sich mit ihren Freßwerkzeugen in die Haut ein und verursacht durch diesen Reiz eine große papulöse Urticariaquaddel. Da der durch den Biß entstehende Juckreiz viel intensiver ist als z. B. beim Wanzenbiß, so wird viel energischer gekratzt; da weiters die Quaddel viel größer, also das Gewebe auf größere Strecken ödematös gelockert ist, so erreicht die durch das Zerkratzen gesetzte Exkoriation eine bedeutende Größe und wird durch eine entsprechend große Blutborke gedeckt. Außer dieser umschriebenen, der Urticariaquaddel selbst entsprechenden blutigen Exkoriation bewirkt ferner der energisch kratzende Finger auch noch eine streifenförmige, einfache oder durch zwei Finger verursachte, doppelte parallele Exkoriation, die nicht selten in der Quaddel endigt und zu Notenkopf-ähnlichem Kratzeffekt führt. Die Blutborken fallen nach einer gewissen Zeit ab, hinterlassen umschriebene, streifenförmige, den Exkoriationen gleichgestaltete Pigmentationen, welche, bei brünetten Individuen intensiver als bei blonden, die zerkratzten Stellen umgeben, während an diesen Stellen selbst der Papillarkörper manchmal gelitten hat und durch eine zarte Narbe ersetzt wird. Mittlerweile sind an anderen und benachbarten Stellen neue Quaddeln und Exkoriationen entstanden, die in gleicher Weise zur Pigmentation führen, und es kommt weiters durch ein fortgesetztes, mehr oberflächliches Kratzen, Scheuern, Reiben, welches nicht direkt zur Exkoriation führt, ein Zustand kontinuierlicher Hyperämie zu stande, welcher zu den als »Lichenifikation« oder als Kratzekzem zu bezeichnenden Hautveränderungen, Hautverdickung, Pigmentation führt. Besonders letztere erreicht bei langer Dauer des Leidens und bei brünetten Personen zwischen den Schulterblättern, um die Vertebra prominens, in der Lendengegend, über dem Kreuzbein derart hohe Grade, daß die Haut dunkelsepiabraun, schiefergrau bis schwarzbraun wird. Parallel mit der Pigmentationsveränderung geht die Verdickung der Haut.

Zu diesen Veränderungen kommt noch eine zweite Erscheinung. Besonders bei Personen mit zarter Haut, welche noch nicht lange diesem Zustande ausgesetzt sind, sieht man nicht so selten ein deutliches Eczema papulatum in den vorderen Achsel-

falten, an der seitlichen Bauchgegend, aber auch auf dem Rücken auftreten. Das Entstehen dieses Ekzems ist schwer zu verstehen, wenn man nicht weiß, daß die Massenquartiere enorm überheizt sind, also im vollsten Sinne des Wortes Brutöfen der Kleiderlaus darstellen. So sind diese Ekzeme als Schweißekzeme auf einer durch das Kratzen bereits disponierten Haut aufzufassen und werden wieder zur Quelle neuen Juckens und konsekutiven Kratzens. Ist der kratzende Finger infiziert oder gelangen Eitererreger in die Exkoriation, so verheilt dieselbe nicht unter dem trockenen Schorf, sondern wird eitrig, impetiginös, es entstehen Pusteln und bei tiefer Infektion Furunkel.

Die Diagnose ist in ausgebildeten Fällen leicht; auch relativ frische Fälle verraten sich durch die Lokalisation, hingegen muß es immer als diagnostische Leistung bezeichnet werden, aus nicht typisch lokalisierten Exkoriationen die erst vor kurzer Zeit erfolgte Infektion der Kleider zu erkennen. Sie wird nicht selten gelingen, wenn man es sich zur Regel macht, bei juckenden Affektionen die Ursache immer erst in äußeren Momenten zu suchen.

Die Behandlung besteht in folgendem: Der Kranke wird auf ein neben der Badewanne ausgebreitetes Leintuch gestellt, entkleidet sich langsam und vollständig und wäscht sich im Bade gründlich mit Schmierseife, welcher die gleiche Menge Ung. sulf. Wilkinsonii zugesetzt ist, ab. Besteht Ekzem und zahlreiche Exkoriationen, so wird die Haut nach dem Bade mit Pasta Lassari eingerieben. Die in das Leintuch eingeschlagenen Kleider kommen zur Desinfektion in einen Doppelkessel, von welchem der innere verschließbar, die Kleider aufnimmt, während der äußere von heißem Wasserdampf (90° R) durch mehrere Stunden durchströmt wird. In primitiverer Weise wird man die Wäsche waschen und die Kleider, mit einer 10%igen Formalinlösung bespritzt, durch 10 Stunden in einem geschlossenen Gefäß aufbewahren.

Hypertrophie.

Hyperkeratosen.

Im Unterschied zu den Parakeratosen zeigt in dieser Gruppe von Erkrankungen die Hornschichte zwar Verdickung, aber keine pathologische Beschaffenheit.

Ichthyosis.

Unter Ichthyosis verstehen wir eine angeborene Hornschichtsanomalie, die ähnlich wie der Naevus nicht sofort bei der Geburt, sondern gewöhnlich im ersten, manchmal auch erst im zweiten Lebensjahre deutlich in Erscheinung tritt. Das wichtigste Symptom der Erkrankung, die Vermehrung der Hornschichte, kann eine zweifache Deutung finden. Entweder es handelt sich um Vermehrung oder nur um abnormal feste Verbindung der Hornschichte mit der unterliegenden Zellreihe, also mangelhafte Abstoßung. Man wird gut tun, beides anzunehmen, so lange man den Grund der abnorm festen Verbindung nicht kennt und nicht weiß, ob die Hyperkeratose einzig und allein eine Veränderung der Epidermis ist oder nicht auch durch primäre Veränderung des Koriums bedingt ist. Kromayer stützt letztere Vermutung auf die derbsklerotische Beschaffenheit des papillaren Bindegewebes, die er als stabile Hypertrophie deutet, wobei er Bindegewebsveränderung und Hyperkeratose als Vegetationsstörung seiner Gefäß- oder parenchymatösen Haut auffaßt.

Die niedersten Grade der Erkrankung, die man häufig als Ichthyosis simplex bezeichnet, grenzen an die physiologische Desquamation. Schon diese besitzt verschiedene Grade, insoferne die eine Haut mehr trocken schilfert, die andere eine fettige Beschaffenheit aufweist. Erreicht die Trockenheit hohe Grade, so geht die physiologische Beschaffenheit unmerklich in unser Krankheitsbild über. Wir nennen eine Haut, die abnorm trocken ist, unmittelbar nach dem Waschen stark glänzt, aber bald wieder rauh wird, eine »leicht ichthyotische Haut«. Gewöhnlich finden sich auch in solchen Fällen schon charakteristische Erscheinungen der Erkrankung an den Streckseiten der Extremitäten. Diese fühlen sich rauh und trocken an, zeigen über dem Olekranon und über der Patella eine deutlich verdickte, häufig auch schon

schuppende oder warzenartig-verdickte Hornschichte. In anderen Fällen sind die ichthyotischen Veränderungen nicht diffus, sondern nur um die Follikel ausgeprägt; die Haut an den Streckseiten der Oberarme oder Oberschenkel ist mit senfkorngroßen, schmutzig-weißen, oft auch geröteten, also anscheinend entzündlichen Knötchen besetzt, die häufig ein eingerolltes Lanugohaar einschließen. Auf diese entzündeten Knötchen folgen manchmal kleine, follikuläre Narben; der Zustand tritt zur Pubertätszeit auf. Diese von Bazin als Lichen pilaris beschriebene Veränderung wird von Brocq als Keratosis pilaris rubra et alba bezeichnet und als eigenes Krankheitsbild von der Ichthyosis losgetrennt. Weder die klinischen Beschreibungen noch die zahlreichen anatomischen Untersuchungen dieser Affektion (Unna, Mibelli, Giovannini) können die ältere Ansicht widerlegen, daß es sich bei diesem Zustand um nichts anderes als um eine ichthyotische Hautbeschaffenheit handelt, die allerdings erst später in Erscheinung tritt, wobei die Haut, durch sekundäre Momente gereizt, ein scheinbar selbständiges Krankheitsbild produziert. Als weitere Zeichen bestehender Ichthyosis zeigen solche Fälle häufig am Handrücken ausgeprägte Hautfelderung (insbesondere über dem Daumen) und in der Vola manus und Planta pedis schwielige Hyperkeratose. Jedenfalls ist die Annahme eines leichten Grades von Ichthyosis eine bessere Erklärung für diese schwielige Beschaffenheit der Hohlhand als die Hyperidrosis, welche zwar allein ebenfalls, häufiger aber mit obigen Veränderungen des Lichen pilaris, der ichthyotischen Hautbeschaffenheit am Olekranon und Patella zur diffusen Hohlhandschwiele führt.

Indem sich zu den beschriebenen Erscheinungen der Hornschichtsverdickung über dem Ellbogen- und Kniegelenk auch diffuse Veränderungen an der Unterschenkelhaut gesellen, bilden diese Fälle einen allmählichen Übergang zur universellen Ichthyosis. In solchen Fällen zeigt das auffallend trockene Gesicht nach dem Waschen einen deutlichen Glanz und die gesamte Körperhaut eine Oberflächenbeschaffenheit, die in folgender Weise zu analysieren ist: Denkt man sich über die Oberfläche Hornmasse ausgegossen, so wird dieselbe die kleinsten Furchen ausgießen, überbrücken und mit der Unterlage auch bei Bewegung, Zerrung in Verbindung bleiben. Über tieferen Furchen aber wird sie einreißen und sich etwas von der Unterlage abheben. Entsprechend dieser abgehobenen Partie erscheint die Hornschichte weiß, da Luft eingedrungen ist. An den übrigen Stellen, wo die Hornschichte in Verbindung mit der Unterlage bleibt, erscheint sie schmutzig-

weiß, marienglasartig. Je nach dem Verlaufe der tieferen Hautfurchen nun kommen rhombische, dreieckige und vielkantige Schildchen zu stande, in deren Zentrum häufig ein hyperkeratotischer Follikel sitzt. Am deutlichsten ist dieses Bild am Unterschenkel, wo die Haut der geringsten Spannung ausgesetzt ist. Im Gesicht verlaufen die Furchen, welche die Schuppen voneinander trennen, entsprechend den Spaltrichtungen radiär zur Mundspalte und bilden am Kinn und über der Wange konzentrische Kreise. Dort, wo die Hautfurchen, z. B. über einem Gelenk, dicht zusammenrücken, werden aus den Schildchen parallele Leisten, in welchen die Hornschichte mächtig aufgetürmt ist, abbröckelt und in ihrer oberflächlichsten Schichte bereits eine graue oder graugrüne Farbe annimmt, zu den Bildern der Ichthyosis serpentina hinleitend, unter welcher man jene Fälle versteht, die sich durch Grünfärbung der Hornschuppe auszeichnen. Eine solche Haut erscheint dann ähnlich wie die Krokodilhaut mit mächtigen hornartigen, grüngrauen Auflagerungen bedeckt, die durch tiefe Furchen in verschiedener Weise geteilt und segmentiert sind.

Das Gesicht kann mit mörtelweißen Hornmassen bedeckt sein, das untere Augenlid ist scheinbar ektropioniert, das Haar schütter, die Hand- und Fußteller manchmal frei, in anderen Fällen aber ebenfalls mit dicken, blättrigen Hornmassen bedeckt. Die schwersten Veränderungen findet man wieder an den Streckseiten der Extremitäten und eventuell in der Kreuzbeingegend, welche in diffuser Weise mit schmutziggrauen, graugrünen, panzerartigen Hornmassen bedeckt sind.

Bei Ichthyosis hystrix fehlen die diffusen Veränderungen, die Hyperkeratose ist umschrieben und bildet Hornkegel, die länger oder kürzer, in größerer oder geringerer Anzahl die Haut bedecken, eventuell an der konkaven Seite zerschlissen erscheinen und so das Bild flügelartiger Ansätze geben – Ichthyosis pterigoidea. Im Gegensatz zu den Streckseiten ist bei den meisten Ichthyosisfällen die Ellenbeuge, die Achselhöhle, das Inguinaldreieck und die Kniekehle normal beschaffen, glatt; Ausnahmen kommen natürlich auch hier vor, indem bei sonst leichten Graden gerade diese Regionen befallen sind und wegen der fortgesetzten Zerrung, eventuell Mazeration und Reibung an Ekzem erkranken. Die Neigung zum Ekzem ist überhaupt der ichthyotischen Haut eigentümlich und ähnlich wie bei der Müller- oder Bäckerhaut auf die abnorme Trockenheit zurückzuführen. Dieses schuppende, nässende, krustöse Ekzem gibt mit Rücksicht auf das Grundleiden eine sehr schlechte Prognose.

Ichthyosis ist unheilbar, doch lassen sich leichte Grade durch entsprechende Hygiene der Haut in einem befriedigenden Zustande erhalten.

Diagnose. Ausgeprägte Formen sind immer leicht zu diagnostizieren, da der Mangel an Rötung sowie das Festhaften der Schuppe die Erkrankung genügend von entzündlichen Parakeratosen unterscheidet. Auch leichte Grade wird man bei einiger darauf gerichteter Aufmerksamkeit erkennen und darin oft erst die Ursache für Ekzem, Tylosis gelegen finden. Oberarm, Hohlhand, Olekranon, Patella, Planta pedis sind jene Stellen, an welchen man viel häufiger, als allgemein angenommen wird, Zeichen von Ichthyosis findet. Die Wichtigkeit, eine bestehende Ichthyosis zu erkennen, erhellt auch hauptsächlich aus dem Umstande, dass die Ichthyosis anderen Erkrankungen, wie Psoriasis, Ekzem, Lues, ein spezifisches, am häufigsten »folliculäres« Gepräge gibt.

Die anatomischen Veränderungen werden als eine Verbreiterung der Hornschichte auf Kosten der Retezellen mit unvermitteltem Übergang der beiden Zellagen beschrieben. An der Kutis treten eher atrophische als hypertrophische Vorgänge auf.

Therapie. Die aufgelagerten Hornmassen, das wichtigste Symptom der Ichthyosis, können leicht durch warme Bäder entfernt werden, wodurch die Haut wenigstens für Augenblicke ein normales Aussehen bekommt. Diesen Effekt erreichte z. B. an unserer Klinik ein Heiratskandidat, der täglich vier bis sechs Stunden im warmen Wasserbad verblieb. Die Behandlung besteht somit erstens in Entfernung der Hornmassen und zweitens in Zuführung von indifferentem Fett zur Haut.

Zur Entfernung der Hornmassen dienen alle Maßnahmen, die beim tylotischen Ekzem erwähnt wurden. Es sind dies vor allem Bäder, täglich oder jeden zweiten Tag, feuchtwarme mazerierende Verbände an den Extremitäten, Verbände mit Gummileinwand, Kautschukgewänder, endlich Schmierseife auf Flanell gestrichen. Nach dem Bade oder nach der Mazeration werden der Haut Fette oder ähnlich wirkende Substanzen zugeführt. Z. B. *Rp.:* Acidi borici 2·0, Glyzerin. 20·0, Ung. spl. 200·0 oder das offizielle Ung. glycerini. Natürlich kann auch Vaselin, Lanolin, Schweinefett, Speckschwarte etc. angewendet werden; man darf nur von der Salbe keine Heilung des Zustandes verlangen.

Ichthyosis congenita, Keratosis diffusa congenita.

Während bei Ichthyosis die Kinder mit scheinbar normaler Haut zur Welt kommen und die Hornschichtsanomalie erst nach einigen Monaten in Erscheinung tritt, entwickelt sich der als Ichthyosis congenita bezeichnete Zustand schon intrauterin im zweiten bis dritten Lebensmonate. Die Erkrankung besteht darin, daß das Kind mit einer panzerartig verdickten Hornschichte bedeckt ist. So lange der Fötus noch von Amnion-Flüssigkeit umspült ist, behält diese Hornschichte noch eine gewisse Geschmeidigkeit, Elastizität und kann dem sich vergrößernden Körper noch etwas nachgeben. Sobald aber an der freien Luft die Hornschichte von oben her vertrocknet, wird die Haut gelb, später braungelb, trocken, hart, glänzend, gibt beim Beklopfen einen Ton und verliert jede Biegsamkeit, Geschmeidigkeit und Elastizität. So besitzt die Haut die größte Ähnlichkeit mit der Kruste eines gebratenen Milchschweines, welche Ähnlichkeit noch größer wird durch die zahlreichen Sprünge, welche infolge der mangelhaften Nachgiebigkeit bei Bewegung entstehen. Schon intraepithelial ist die wenig nachgiebige Haut durch das Wachstum der inneren Organe an manchen Stellen teilweise zum Bersten gebracht worden. An der Stelle, an welcher die beiden Rißflächen unter einem stumpfen Winkel gegen das Korium zusammentreten, sieht man deutlich das Relief der verdickten Epidermis und kann nach dem Grade der Verhornung dieser Rißstelle auf das Alter des Risses schließen. Die mangelhafte Nachgiebigkeit der Haut ist auch Grund für einige weitere Veränderungen. Der Kopf ist klein; die Ohren sind rudimentär, an die Kopfhaut angepreßt oder überhaupt nicht deutlich zur Entwicklung gelangt, der äußere Gehörgang verlegt, die Lider vollständig ektropioniert und die Konjunktiva zeigt Hautbeschaffenheit, die Bulbi sind tief eingesunken, die Nase ist flach, angepreßt, die Nasenflügel fehlen; der harte und der weiche Gaumen ist gespalten und geht in eine doppelte Hasenscharte über; die Extremitäten werden in vollkommener Ruhelage gehalten, die Ellbogen befinden sich in halber Beugestellung, die mit dicker Hornschichte bedeckten Finger sind gekrümmt, oft untereinander verwachsen; an den Extremitäten und am Stamm finden sich überall Risse; wo Bewegung ausgeführt wurde, zeigt die Halshaut, die Achselhöhle und vor allem die Inguinalgegend zahlreiche den Gelenkslinien entsprechende parallele größere und kleinere Einrisse; durch diese Hautrisse werden wieder Schilder nicht zerrissener Haut abgegrenzt von verschiedener Größe und

Form, groß und breit am Stamm, klein und winkelig an den Gelenksflächen.

Die Kinder sterben gewöhnlich nach einigen Stunden, manchmal aber erst nach ein bis zwei Tagen. Hebra beobachtete ein Kind, das durch sorgfältige Pflege am Leben erhalten wurde. Die histologischen Beschreibungen geben ziemlich gleichmäßig als wichtigste Veränderung die Verdickung der Hornschichte an, die bis zu 5 mm dick sein kann. Das Rete Malpighi ist verschmälert, der Papillarkörper flach, die Kapillaren ausgedehnt, Schweißdrüsen normal, die Verhornung setzt sich in die Haartrichter fort, Talgdrüsen scheinen normal, Fett normal. In ätiologischer und pathogenetischer Richtung kennen wir keinen Grund für diese auffallende Anomalie der Epidermis.

Das Verhältnis der Erkrankung zur Ichthyosis wird sich erst dann schärfer präzisieren lassen, wenn Untersuchuugen der Ichthyosis entschieden haben, ob stärkere Bildung oder herabgesetzte Abstoßung der Hornzellen der vorwiegende Grund ihres Kardinalsymptoms sind. Ist die Ichthyosis eine echte Hyperkeratose, dann besteht Kaposis weite Auffassung, in der Ichthyosis congenita eine bereits früher einsetzende Ichthyosis anzunehmen, zu Recht. Bis jetzt sprechen sich die meisten Autoren für die Lostrennung der Erkrankung von der Ichthyosis aus.

Keratosis follicularis.

Unter Keratosis follicularis contagiosa beschreibt Brooke eine Keratose, die sich neben mäßiger Verdickung der gesamten Hornschichte insbesondere um die Follikel lokalisiert. Innerhalb der ichthyotisch beschaffenen Hautfelder treten mehrere schwarze Punkte auf, von welchen sich einer zu einem dunklen, aus der Follikelmündung hervorragenden Stachel oder Zapfen entwickelt, während die anderen stationär bleiben und abfallen. Später kommt es zur Erhebung der Follikelgegenden, die auf der Kuppe den beschriebenen Hornpfropf tragen, und zur Bildung von größeren, schmutzigbraun gefärbten entzündlichen Knötchen, die zu Plaques zusammenfließen. Die Hornmassen sind sehr hart und gleichen beim Auffallen Metallstückchen. Die Erkrankung lokalisiert sich symmetrisch an den Streckseiten, im Nacken, im Gesicht, in schweren Fällen auch an den Beugeseiten der Gelenke. Nach Brooke tritt die Affektion vorwiegend im Kindesalter in den Achselfalten und am Hals auf, greift rasch um sich, heilt aber in sechs Monaten vollständig ab. Die Anatomie ergibt eine follikuläre Keratose.

Wie weit sich zwei Beobachtungen unserer Klinik mit dem eben beschriebene Krankheitsbilde vereinigen lassen, werden weitere Fälle lehren. In einem Falle handelte es sich um ein sechsjähriges Mädchen, welches am rechten Vorderarm eine handtellergroße Stelle darbot, innerhalb welcher die Follikel zu spitzen, harten, keratotischen Kegeln umgewandelt waren. Die Fläche fühlte sich derb, rauh, reibeisenartig an, die Hornkegel waren von annähernd gleicher Größe und klangen beim Ausfallen wie Metallstücke. Entzündliche Erscheinungen fehlten vollkommen, desgleichen war die übrige Haut normal. Die zweite Beobachtung betrifft einen Knaben, der ähnliche follikuläre Hornkegel, über den ganzen Körper ausgestreut, in nicht sehr großer Zahl zeigte; die Kegel waren zart, auf nicht entzündlicher Basis entstanden und ohne sonstige Zeichen einer ichthyotischen Haut, z. B. Lichen pilaris etc., aufgetreten. Ein Fall Ehrmanns war insoferne komplizierter, als entzündliche Erscheinungen sich nicht vollständig ausschließen ließen, und der Patient eine Beschäftigung besaß, die ihn zu Acne artificialis disponierte. So sieht man nicht so selten bei Tischlerlehrlingen, wenn sie an Lichen pilaris leiden, infolge Beschäftigung mit Politur neben scheinbar reiner Keratosis follicularis auch entzündliche follikuläre Knötchen auftreten, und diese entzündlichen Erscheinungen komplizieren auch das von Brooke gegebene Bild der Keratosis follicularis in einer schwer zu verstehenden Weise.

Da in unseren beiden Fällen entzündliche Erscheinungen vollkommen fehlten, so erscheint zunächst die Bezeichnung Keratosis berechtigt; da sonst keine Symptome einer bestehenden Ichthyosis vorhanden waren, die Erkrankung in beiden Fällen erst jahrelang nach der Geburt auftrat, sich in einem Falle plaqueartig an den Beugeflächen des Vorderarmes, in den anderen in vereinzelten Knötchen an Stellen lokalisierte, an welchen nur bei schwerer Ichthyosis sich Veränderungen finden, so wäre einstweilen obigem Krankheitsbild als »Keratosis follicularis« ein Platz neben der Ichthyosis einzuräumen.

Keratoma palmare et plantare hereditarium.

An der Hohlhand lassen sich ihrem Wesen nach verschiedene angeborene Hyperkeratosen unterscheiden:

1. Ist die Hyperkeratose ein Symptom einer bestehenden Ichthyosis, wobei diese entweder universell ist oder sich nur in Form der Tylosis an Hohlhand und Fußsohlen, in ichthyotischen Erscheinungen über dem Olekranon und

der Patella, in Lichen pilaris, in Verstärkung des Hautreliefs am Handrücken und an der Nackenhaut äußert.

2. Ist die Hyperkeratose sich ebenfalls auf die Hohlhand und Fußsohle erstreckend, aber streifenförmige, mächtige Hornschichtsverdickung und streifenförmige Beteiligung der Vorderarmhaut geben diesem Zustand einen Naevus-artigen Charakter.

3. Stellt sie den als Keratoma palmare hereditarium zu beschreibenden Zustand dar, bei welchem die übrige Körperhaut keine Spur einer ichthyotischen Erkrankung aufweist. Das Leiden, dessen exquisite Erblichkeit aus zahlreichen Beobachtungen hervorgeht, besteht in einer mächtigen Verdickung der Hornschichte, wobei aber die Beweglichkeit und Geschmeidigkeit der Haut nicht beeinträchtigt ist. Die Erkrankung, welche die gesamte Hohlhand betrifft, setzt scharf am Handgelenk, an den Rändern der Hand und an den Innenflächen der Finger ab, steigt in den Zwischenfingerräumen etwas gegen den Handrücken hinauf und ist überall gegen die gesunde Haut durch einen schmalen, roten Injektionshof begrenzt. Die Verdickung der Hornschichte kann oft $^1/_2$ cm und darüber betragen und ist an den tiefen Hautlinien etwas geringer, dabei ist die Oberfläche intakt, gewöhnlich nicht schuppend, selten von sichtbaren Sprüngen durchzogen. Die Schweißsekretion ist etwas gesteigert, die Patienten leiden durch die Erkrankung keine Beschwerden und ihre Hände sind vollkommen gebrauchsfähig. Die Erkrankung tritt nicht sofort nach der Geburt, sondern erst im Verlaufe der zweiten bis vierten Lebenswoche auf.

Die histologischen Veränderungen bestehen in Verdickung nicht bloß der Hornschichte, sondern auch des Rete Malpighii, das 25—30 Zellreihen enthalten kann. Außer Veränderungen um die Schweißdrüsen-Ausführungsgänge, welche auf Imbibition mit Schweiß zurückzuführen sind, bestehen in der Epidermis keinerlei pathologische Veränderungen, vor allem keine abnorme Verhornung (Vörner). Die von J. Neumann beschriebenen, auf der Insel Meletta beobachteten, vererbten Keratomaformen, welche durch Übergreifen auf Handrücken, Achselhöhle, Unterschenkel und durch Befallen eines Kniegelenkes, des Olekranon vom obigen typischen Bild abweichen, sind mit großer Wahrscheinlichkeit den Naevus-artigen Hyperkeratosen zuzurechnen. Neumann bezeichnet die Erkrankung kurzweg als Keratoma hereditarium.

Verruca, Warze.

Warzen sind umschriebene Wucherungen der Parenchymhaut mit bedeutender Hyperkeratose. Man unterscheidet Verrucae vulgares, Verrucae planae, Verrucae seniles.

A. Die Verruca vulgaris entwickelt sich langsam als flachkugelige Vorwölbung. Die anfangs rosenrote Haut wird mit Zunahme der Hornschichte blässer, gelblich; die Warze wird härter, trockener und zeigt in der Mitte ein deutlich hervortretendes Relief, während der periphere Saum mehr glatt, glänzend ist. Wird die Warze älter, so wird die Oberfläche bräunlich, schwarzgrau und bekommt durch vertikale Zerklüftung eine feindrusige, papilläre Beschaffenheit. Letztere papilläre, oft nur aus wenigen fadenförmigen Auswüchsen bestehenden Warzen finden sich vorwiegend im Gesicht, an der Nase, in der Nasolabialfurche, am Kinn, am behaarten Kopf, woselbst sie die Form kleiner Stechäpfel annehmen und beim Entfernen scheinbar nur aus ganz wenigen Gefäßschlingen, aber ziemlich stark bluten. Papillomatös aufgelockerte Warzen finden sich auch nicht selten am Handrücken und in der Hohlhand, sind aber daselbst an ihrer Peripherie von der dicken Hornschichte der Palma manus umgeben und tragen nur in der Mitte kurze, stachelartige Fortsätze. Da die dicke Hornschichte ihr stärkeres Hervortreten verhindert, so sind die Warzen der Hohlhand gleichsam in dieselbe tief eingesenkt, und die Exkochleation legt tiefe Gruben bloß, aus welchen die Warzen in toto herauszuheben sind und in deren Tiefe die die Warzenbildung eingehenden Papillarschlingen bluten (Brunnenwarzen).

Die Warzen finden sich einzeln, viel häufiger aber gehäuft, indem nicht selten zu einer Warze eine dichte Eruption in der Umgebung hinzutritt, so daß innerhalb kurzer Zeit Finger, Handrücken, Vorderarm mit ihnen bedeckt sind. Bei paretischen Händen mit Hyperidrosis kommt es scheinbar öfter und leichter zur Entwicklung von Warzen, auch sieht man sie viel häufiger zwischen dem 10. und 20. Lebensjahr als später auftreten.

B. Verrucae planae. Wohl nicht so sehr in ihrem Wesen als in ihren klinischen Erscheinungen von den gewöhnlichen Warzen zu unterscheiden sind die planen Warzen. Sie treten multipel auf und bilden hanfkorn- bis linsengroße, der Haut breit und flächenhaft aufsitzende Erhebungen von runder oder eckiger, polygonaler Gestalt. Die Farbe derselben weicht wenig von der der normalen Haut ab, manchmal sind sie etwas mehr blaßrot oder lichtgelb oder bräunlichgelb gefärbt. Sie lokalisieren sich am häufig-

sten über dem Handrücken, im Gesicht, bedecken daselbst die Stirne, die Wange, die Schläfengegend, das Kinn oft in so großer Anzahl, daß dadurch andere knötchenartige Erkrankungen vorgetäuscht werden können. Das Fehlen jeder Entzündungserscheinung, namentlich aber die leichte Entfernbarkeit durch den scharfen Löffel und das Zurückbleiben einer stärker blutenden Stelle sichern stets die richtige Diagnose. Die planen Warzen haben die Eigentümlichkeit, lange Zeit in derselben Form bestehen zu bleiben, doch kommen auch spontane Rückbildungen vor.

Der Histologie nach handelt es sich bei beiden Warzen um eine zirkumskripte Wucherung der Stachelschichte, auf welche unmittelbar Hyperkeratose folgt, während nach der Beschreibung der meisten Autoren die Veränderungen des Papillarkörpers mehr sekundärer Natur sind. Die Papillen sind mächtig verlängert, reichen hoch in die verdickte Epidermis hinauf und zeigen über sich kleine Hämorrhagien, welche in den Warzen als schwärzliche Punkte auch klinisch in Erscheinung treten. Die Stachelschichte ist verbreitert, die Saftspalten anfangs erweitert, die Hornschichte an den Spitzen der Papillen oft kernhaltig, an den übrigen Stellen, wo die Körnerschichte sehr verbreitert ist, von normalem Aufbau. Indem an den interpapillären Einsenkungen die Hornschichte zuerst abbröckelt, während sie an den Erhebungen noch erhalten bleibt, kommt das papilläre, pinselartige Aussehen der Warzen zu stande.

Die 74 Inokulationsversuche Jadassohns, die 31mal positives Resultat gaben, haben die Überimpfbarkeit der Warzen mit aller Deutlichkeit bewiesen. Die lange Inkubation, die ein bis acht Monate dauern kann, ist der Grund vieler scheinbar negativer Resultate. Die so wichtige Frage, ob ein Parasit die Ursache der Wucherung ist, oder ob die Epithelzelle selbst zu wuchern im stande ist, ist noch unbeantwortet.

C. Verrucae seniles. Man versteht darunter nach den Fünfzigerjahren auftretende, warzenähnliche Gebilde, die sich an der Rücken- und Brusthaut und vor allem im Gesicht lokalisieren. Sie sind flache oder leicht erhabene, rundliche, längliche oder unregelmäßig begrenzte Erhebungen mit einer unebenen warzenähnlichen Oberfläche, welche durch Auflagerung gelblich-grünlicher oder schwärzlicher, zerklüfteter Hornmassen bedingt ist.

Diese Hornmassen sind bröckelig, fettig, weshalb die Warzen auch gerne als »seborrhoisch« bezeichnet werden. — Die Umwandlung dieser grünlichen, bröckeligen Borke in eine hämorrhagische oder in eine mehr weiße Schuppe ist oft der Ausdruck

für den Übergang der Warze in das Epitheliom. Das anatomische Bild, in der verschiedensten Weise beschrieben, setzt sich zusammen aus zelliger Infiltration der Kutis, Akanthose und mäßiger Hyperkeratose.

Die Diagnose ist leicht, indem nur die Unterscheidung von echten Pigment-Naevi, welche beiläufig zur gleichen Zeit stärker pigmentiert über das Niveau hervortreten, Schwierigkeiten bereitet. In dieser Richtung bedarf der Befund Unnas, welcher in allen senilen Warzen die Struktur des Naevus fand, der Nachprüfung. Senile Warzen werden in der Regel nicht behandelt. Ist aus irgend einem Grunde eine Behandlung indiziert, so besteht sie in Exkochlation mittels des scharfen Löffels mit nachträglicher Verschorfung der Basis mit dem Lapisstift. Besser ist es, an diesen Gebilden nicht zu rühren.

Condyloma acuminatum, spitzes Kondylom.

Die vorwiegenden Lokalisationen dieser Erkrankung sind die Corona glandis, die kleinen und großen Labien, die Analgegend, das Perineum; in sehr seltener Lokalisation sah sie Löwenbach an der Lippe. Sie beginnen als kleine, stecknadelkopfgroße, rötliche oder weißrötlich durchscheinende Knötchen, deren Oberfläche sehr bald zarte Punkte aufweist, die sich mit zunehmendem Alter der Effloreszenz zu Grübchen vertiefen, so daß durch Wucherung der dazwischen gelegenen Erhebungen drusige, blumenkohlartige Geschwülste zu stande kommen.

Einzelne Anteile der Druse sitzen nicht so selten auf einem einfachen oder verzweigten mittleren Stiel auf oder die einzelnen Wärzchen haben nach oben eine mehr abgerundete, knopfförmige Beschaffenheit, sind so dicht aneinander gedrängt, daß sie sich gegenseitig abplatten, während sie mit ihrem Stiel gleichwertig auf einer breiten Basis aufsitzen. So kommen breite, gulden- bis talergroße Gebilde zu stande, welche wieder durch Hautfalten des Genitale oder des Anus seitlich abgeflacht sein können und dadurch von kleinen und größeren ähnlichen Herden getrennt werden. Peripher umgrenzen dann kleinere Geschwülste die zusammenhängenden Plaques, welche auch faustgroß werden und das Foramen, das sie umgeben, fast vollständig verdecken können. Die Oberfläche der Geschwülste ist anfangs feucht, mazeriert, mit schmierigem und übelriechendem Sekret und Detritus belegt, hauptsächlich dort, wo infolge der Lokalisation fortwährend Mazeration erfolgt und für Feuchtigkeit durch Berührung mit der Gegenfläche, Stuhl, Schweiß, vor allem aber durch gonor-

rhoisches Sekret gesorgt ist. Die Oberfläche wird erst mehr trocken, warzenartig, wenn die Kondylome älter werden, aus dem Mazerationsbereich herauswachsen oder wenn durch Austrocknung der betreffenden Gegend die Feuchtigkeit entzogen wird.

Anatomisch entspricht den Kondylomen eine exzessive Wucherung der Papillen; das bis in die äußerste Spitze der Papille reichende, erweiterte Blut- und Lymphgefäß ist von einem gelockerten Bindegewebe umgeben, in welchem reichlich Leukozyten, Mastzellen und junge Spindelzellen sich finden. Auf diesen Papillen sitzt eine bedeutend verbreiterte Stachelschichte auf, deren Saftlücken erweitert sind. Auf sie folgt dann nach außen eine aus zwei bis drei kernhaltigen Hornzellreihen bestehende Hornschichte, die ihre Kerne dort verliert, wo das Kondylom älter ist oder austrocknet. Einen für das Zustandekommen des spitzen Kondyloms wichtigen Befund hat Juliusberg erhoben, indem er nachwies, daß äußere Schädlichkeiten in der Mitte und an der Spitze des Kondyloms einen Defekt des Epithels verursachen und denselben kontinuierlich erhalten. Daraus nun, daß sich das Epithel vergeblich bemüht, diesen Defekt zu überhäuten, ist die Akanthose und dadurch, daß die Papillarschlinge gerade an ihrer Umbiegungsstelle den geringsten Widerstand findet, das Herauswachsen des Kondyloms zu erklären.

Wir wissen nun aus der Klinik, daß sich die Erkrankung am häufigsten dort findet, wo gonorrhoisches Sekret vielfach mit der Haut in Berührung kommt und durch mangelhafte Reinlichkeit durch längere Zeit in Berührung bleibt. Der ätiologische Zusammenhang, der bei der häufigen Kombination dieser beiden Zustände angenommen werden muß, kann nur so gedacht werden, daß gonorrhoisches Sekret auf die Haut jenen Reiz ausübt, welcher zur Erzeugung papillärer Wucherungen notwendig ist, ohne daß z. B. der Gonokokkus in das Gewebe eindringen müßte; allerdings wird wieder nur eine disponierte Haut in dieser Weise reagieren.

Daß der durch das gonorrhoische Sekret ausgeübte Reiz nicht spezifisch ist, beweisen Erkrankungen bei nicht tripperkranken Personen, ferner Erkrankungen an der Schleimhaut des Mundes, der Lippe und am Finger. Man nimmt allgemein an, daß die Erkrankung nicht übertragbar ist, obwohl Rasch eine ähnliche Ätiologie wie bei den Warzen vermutet.

Therapie. Die rascheste Entfernung erfolgt mittels des scharfen Löffels; kleinere Kondylome werden in toto mittels Äthylchlorid vereist, größere Geschwülste durch Schleich'sche

Infiltration anästhesiert, hierauf mittels scharfen Löffels exkochleiert und die Blutung durch Kompression gestillt. Die exkochleierte Fläche kann bei nicht zu empfindlichen Personen mittels Lapis verschorft oder aber mit Eisenchloridwatte bedeckt werden. Ist der Patient sehr empfindlich, so genügt der Jodoformverband. Sind die Kondylome geheilt, so müssen jene Schädlichkeiten, welche zur Bildung von Rezidiven führen können, nach Möglichkeit abgehalten werden. Dies gelingt oft schon durch Seifenwaschung, Einpudern mit Tannoformamylum oder mit *Rp.:* Zinci oxydati, Terrae siliciae $\overline{aa}$ 10·0, Hydrargyri praecip. albi 2·0. D. S. Streupulver. Es ist selbstverständlich, daß die bestehende Gonorrhoe zu behandeln ist. Zeigt sich schon während der Abheilung der exkochleierten Fläche die Tendenz zur Rezidive, so genügt austrocknende Behandlung nicht, und man verwendet nach dem Vorschlage von Jarisch am besten Pasta Lassari mit einem 2%igen Resorzinzusatz. Mit 10% Resorzinzusatz dient eine Zinkamylumpasta dazu, die Kondylome von vorneherein durch Abtrocknung zu verkleinern und eventuell ganz zu entfernen. Kleinere Warzen, durch die Pasta trocken gemacht, können dann leicht abgerieben werden; größere Geschwülste werden ebenfalls durch die Pasta verkleinert und dann operativ leicht entfernt. Dieses Verfahren ist namentlich indiziert bei Graviden, bei welchen die operative Entfernung der Kondylome zu einer äußerst blutigen Operation wird und nicht durch Exkochleation vorgenommen werden darf. Will man hier operieren, so müssen die Kondylome durch Exzision und rasch folgende Naht entfernt werden.

Cornu cutaneum.

Sich ebenfalls aus Papillarhypertrophie, Retewucherung und mächtiger Hyperkeratose zusammensetzend, bildet das Hauthorn ein tierhornähnliches Gebilde, das in seiner Masse aus gelbem oder bei langem Bestande aus grüngelbem bis schwarzbraunem Horn besteht. Seine Länge schwankt von $^1/_2$—10 cm, doch sind auch Hauthörner von 25—30 cm beschrieben; es verschmächtigt sich von der Basis gegen die Spitze zu, ist rund, häufig dreieckig, hakenförmig gebogen und in seiner Achse ein- bis zweimal gedreht, also ähnlich dem Horn eines Widders. An der Oberfläche finden sich reihenförmige Riffe, die an der Spitze in pinselförmig zerklüftete Enden auslaufen. Die Konsistenz des Hauthornes ist hart. Die Erkrankung lokalisiert sich am behaarten Kopf, Stirne, Augenlidern, Nase, Glans penis und Präputium. Es löst sich oft von der Basis, auf welcher es falzartig aufsitzt, voll-

ständig ab, um sich dann wieder rasch zu erneuern. Übergang in Epitheliom kommt vor, wie sich auch andererseits das Hauthorn wieder auf bereits erkrankter Haut entwickelt. Da man im Zentrum des Hauthornes einen deutlich verzweigten und gewucherten Papillaranteil sieht und dieser nach Ablösung des hornigen Anteiles als flache Erhebung erhalten bleibt, so geht man nicht fehl, in dem Hauthorne ein warzenähnliches Gebilde zu erblicken, in welchem die aufgetürmten Hornmassen fest miteinander verkittet sind. Das Hauthorn entfernt man am besten durch Exkochleation und Ätzung der Basis.

Tylosis, Schwiele, Callositas.

Man versteht unter Schwielenbildung die Verdickung der Hornschichte über gedrückten oder chemischen Reizen ausgesetzten Stellen. Sie entsteht bei sonst vollkommen gesunder Haut an Stellen, welche durch einige Zeit stärker gedrückt werden, so beim Rudern, Fechten etc. Fällt nach kurzer Zeit der Druck weg, so wird die Hornschichte braun, wird nach einiger Zeit abgehoben und es kommt unter ihr eine rosenrote Epidermis zum Vorschein. Manchmal erfolgt diese Abhebung durch Flüssigkeitsansammlung, in Form einer Druckblase. Solide ist die Verdickung dann, wenn jemand infolge seiner Beschäftigung eine bestimmte Hautstelle dauernd demselben Druck aussetzt. Solche Schwielen findet man in Form gelber, durchscheinender, empfindungsloser Hornschichtsauflagerungen bei Schlossern, Schmieden, Schneidern, bei welchen die Tylosis an jener Stelle auftritt, wo das professionell gebrauchte Instrument der Haut anliegt. Freilich spielen beim Zustandekommen dieser Schwielen noch zwei unterstützende Momente mit. Das eine ist ein leichter Grad von Ichthyosis (siehe Ichthyosis), das zweite eine bestehende Hyperidrosis. Der Einfluß der letzteren zeigt sich namentlich deutlich bei der Schwielenbildung an den Füßen von Personen, die an Hyperidrosis der Füße leiden, deren Beruf langes Stehen mit sich bringt und deren Fußsohlenhaut mächtig verdickt ist.

Obwohl hier zwar Hyperidrosis die Ursache und Tylosis die Wirkung ist, kann diese Form doch als idiopathische jener symptomatischen Tylosis gegenübergestellt werden, welche sich über entzündlichen Prozessen so häufig ausbildet. Dies gilt insbesondere von jenen Erkrankungen, in deren Verlauf es zur Parakeratose kommt und bei welchen die Hornschichte in der Hohlhand nicht bloß verdickt, sondern auch pathologisch beschaffen, getrübt, matt und oberflächlich schuppend ist. (Ekzem,

Psoriasis, Lichen ruber acuminatus, Ichthyosis, Lues gummosa u. s. w.)

Clavus, Hühnerauge, Leichdorn.

Der Clavus ist ebenfalls eine Schwiele, die aber nicht horizontal und glatt der Epidermis aufliegt, sondern einen zentralen, konischen Zapfen bildet, welcher die Retezellen zur Seite drängt und eventuell bei fortgesetztem Druck den Papillarkörper und das Kutisbindegewebe zur Atrophie bringt. Er entsteht auf konstanten Druck hin, hauptsächlich bei zu eng anliegender Fußbekleidung, und lokalisiert sich am häufigsten an der Dorsalfläche der gekrümmten Zehen, an der großen und kleinen Zehe, an den Innenflächen der Zehen, in der Planta pedis, nach Kaposi aber auch in der Hohlhand.

Charakteristisch für das Hühnerauge ist ein stechender oder brennender Schmerz, der spontan oder insbesondere bei Witterungswechsel auftritt, ferner die Druckschmerzhaftigkeit beim Gehen. Die Diagnose der Schwiele und des Hühnerauges ist leicht. Beide sind zu unterscheiden von den Warzen der Planta pedis, welche viel druckempfindlicher sind, bei oberflächlicher Abtragung der Hornschichte sofort bluten und erst geheilt werden, wenn man die ganze Warze aus der verdickten Hornschichte heraushebt. Die Therapie der Schwielen hat in der Entfernung der Hornmassen zu bestehen; soweit es sich um Tylosis handelt, gilt hiefür das bei tylotischem Ekzem Gesagte. Clavus erfordert wegen der auftretenden Schmerzhaftigkeit oft eine rasche Entfernung der Schwiele mittels Messers oder stumpfer Instrumente. In den meisten Fällen tritt nach der Messerbehandlung nur Besserung, selten Heilung ein. Der langsame Weg der Entfernung ist die Mazeration und Erweichung der Hornschichte mittels Salizylpflaster; dieses wird verwendet als 10%iges oder 20%iges Salizylseifenpflaster oder als Pflastermull. Durch warme protrahierte Bäder wird der mazerierte Anteil noch weiter erweicht und dann abgewaschen; ähnliche Wirkung äußert das Collemplastrum resorcinicum (20%ig) und das von Brocq empfohlene Salizylkollodium.

Rp: Acidi salicyl. 1·0, Extract. cannabis. ind. 0·5, Spirit. vini rectificati 1·0, Aether. sulfur. 2·5, Collodii elast. 5·0, welches durch acht Tage hindurch jeden Abend eingepinselt und hierauf mit Seife abgewaschen wird. Sogenannte Hühneraugenringe wirken insoferne günstig, als sie die Schmerzhaftigkeit beheben und den kontinuierlichen Druck abschwächen; so kann mit Wegfall der Ursache auch Heilung erfolgen.

Darier'sche Krankheit.

Die wesentlichsten Charaktere dieser Erkrankung liegen in der Beschaffenheit der Effloreszenzen und in deren Lokalisation. Die Erkrankung lokalisiert sich typisch am behaarten Kopf, im Gesicht besonders an der Schläfe, in der Nasolabialfurche und in der Kinngegend; eingenommen ist ferner die gesamte Halshaut mit Häufung der Effloreszenzen hinter der Ohrmuschel. In gleicher Weise sind die Effloreszenzen wieder gehäuft über dem Sternum, nehmen aber nach beiden Seiten hin rasch an Zahl ab, desgleichen verschmächtigt sich der Streifen, innerhalb dessen die Knötchen zusammengedrängt sind, gegen die Magengrube zu, wird um den Nabel herum etwas breiter und tritt gegen den Mons Veneris zu in Form eines Dreieckes auseinander. In der Rückenhaut häufen sich die Effloreszenzen zwischen den Schulterblättern, verlieren sich aber sehr bald gegen die Lendengegend zu. An den Extremitäten lokalisiert sich die Erkrankung an den Beugeseiten, in der Ellenbeuge, in der Achselhöhle, weiters aber auch am Lippenrot, an der Wangenschleimhaut, an der Zunge und am harten Gaumen.

Die Effloreszenzen selbst sind vor allem charakterisiert durch eine sepiabraune Farbe. Sie beginnen als kleine, rötliche, manchmal juckende, scheinbar entzündliche, fleischwärzchenähnliche Knötchen; die rote Farbe geht sehr bald verloren und wird durch eine anfangs mehr hellbraune, später sepia- bis schwarzbraune Couleur ersetzt, welche einerseits aus echtem Pigmentgehalt der Kutis und Epidermis resultiert, andererseits durch bröckelige Hornmassen bedingt ist, die lange Zeit auf der Oberfläche liegen bleiben und die Farbe vertrocknender Hornsubstanz annehmen. Dort, wo durch Mazeration die Hornschichte abgelöst ist, wie z. B. in der Achselhöhle, sind die Effloreszenzen nicht dunkelbraun, sondern rötlich, gelblich, während dort, wo die Hornschichte am dicksten ist, wie im Zentrum der Knötchen, die Farbe direkt schwarz wird. Die Primäreffloreszenz ist ein stecknadelkopfgroßes Knötchen von knopf- oder weizenkornähnlicher Form, das gegen die Mitte zu höher und dünkler wird und im Zentrum (aus den erörterten Gründen) einen schwarzen Punkt trägt; ihre Oberfläche ist gestichelt, rauh, bröckelig, trocken oder mehr fettig sich anfühlend, besonders an jenen Stellen, wo gewöhnlich alle Krankheitserscheinungen einen seborrhoischen Charakter bekommen, das ist in der Nasolabialfurche, in der Kinn-, Schläfe- und Hinterohrgegend. Wegen der vertrocknenden Hornschichte fühlen sich

die Effloreszenzen hart, reibeisenartig an, dort aber, wo die Hornschichte fehlt, wie z. B. in der Achselhöhe, sind die Effloreszenzen weich und in der Konsistenz nur wenig von der der normalen Haut verschieden. Durch festes Kratzen kann man die Hornschichte in Form eines schmutzig-weißlichen, zerreibbaren Zapfens ablösen, welcher keineswegs immer dem Follikel, sondern Einsenkungen der Hornschichte in die wellige Oberfläche entspricht.

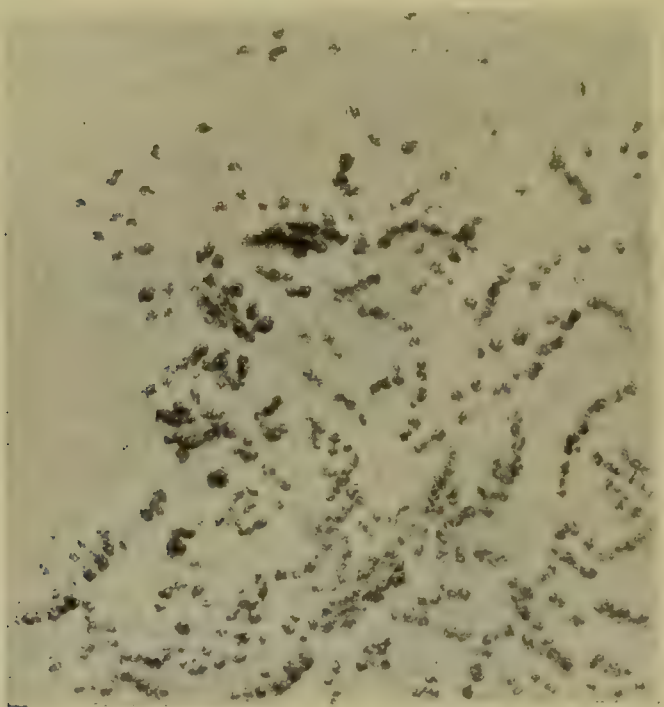

Nach Ablösung der Hornschichte kommen diese Einsenkungen in Form trichterartiger Vertiefungen zum Vorschein. Neben zahlreichen solitären Effloreszenzen vereinigen sich Knötchen zu Gruppen, es entstehen durch Vereinigung zweier Knötchen längliche, durch Konfluenz mehrerer plaqueartige Herde, die unregelmäßig, zackig begrenzt, in ihrer Farbe sehr dunkel sind und mit bröckeligen Hornmassen bedeckt erscheinen. In der Regel kann man bei nicht zu alten Herden die Anzahl der zum Plaque vereinten einzelnen Effloreszenzen erkennen. Nach Darier können diese Plaques sogar zu mächtigen Wucherungen heranwachsen, durch tiefe Furchen segmentiert sein und der normalen Hornschichte entbehren, so daß sie weich, eitrig belegt sind und, ähnlich wie breite Kondylome, eine übelriechende Flüssigkeit sezernieren. In einem Falle unserer Beobachtung waren Lippen-,

Wangen-, Gaumen- und Zungenschleimhaut gleichmäßig rauh, mit kleinen, stecknadelkopfgroßen Knötchen besetzt, deren Oberfläche aber nicht braun, sondern grauweiß erschien. Das Leiden ist äußerst chronisch, die Effloreszenzen können Monate und Jahre bestehen, können sich dann spontan zurückbilden, die Heilung aber wird durch zahlreiche Rezidiven verzögert.

Anatomisch bestehen die Effloreszenzen aus einer bedeutenden Verbreiterung der Epidermis in allen ihren Schichten. Die verdickte lockere Hornschichte, durch eine mächtige Körnerschichte vom Rete Malpighii getrennt, folgt den tiefen Einsenkungen und Ausstülpungen der Oberfläche und bildet in den Einsenkungen kompakte Hornmassen, welche außer kernhaltigen Hornzellen für die Erkrankung charakteristische Körperchen enthalten. Dieselben sind ovoid und bestehen aus einem kernigen Protoplasma und einer lichtbrechenden Membran. Sie gelangen in gleichsam trockener Form in die Hornschichte, sind Psorospermien sehr ähnlich, weshalb Darier die Erkrankung ursprünglich als Psorospermosis follicularis vegetans bezeichnet hat. Jetzt hat sich Darier der Meinung der meisten Autoren, die diese Körperchen als Degenerationen des Epithels erklären, angeschlossen. Die Kutis zeigt geringe Zellinfiltration, die Basalzellen und die Kutis enthalten reichlich Pigment. Die Ätiologie der Erkrankung ist vollkommen unbekannt.

Therapie. Als Behandlung empfiehlt Jarisch die bei Eczema seborrhoicum angewandten Maßnahmen: Einreibungen mit Ung. sulfur. Wilkinsonii, Einreibungen mit Solutio Vleminingk mit nachfolgenden Bädern. Wir brachten in einem Falle die Erscheinungen durch partienweise Abkratzung und durch Lapisierung zum Schwinden. Das Auftreten neuer Knötchen kann durch die genannten Methoden allerdings nicht verhindert werden.

Acanthosis nigricans (Janovsky, Pollitzer).

Das Wesen der Erkrankung besteht in papillären Wucherungen, in Ausbildung einer dunklen Pigmentation und in der typischen Lokalisation dieser beiden Veränderungen. Die Erkrankung lokalisiert sich vorwiegend in der Nacken-Halsgegend, in der Achselhöhle, in der Ellbeuge, in den Handtellern, um den Nabel, am Penis, After, Scrotum, in der Planta pedis. An diesen genannten Stellen treten folgende Veränderungen auf:

Zunächst ist nicht zu verkennen, daß in manchen Fällen die gesamte Haut dünkler, schmutziggelb, bräunlichgrau pig-

mentiert ist, wobei es dahingestellt bleibt, ob diese Farbe, wie wahrscheinlich, als Pigmentation dem Prozeß angehört oder der inneren Carcinose und der dadurch bedingten Kachexie zuzuschreiben ist. Auf sichere Pigmentvermehrung zurückzuführen sind die Veränderungen in der Achselhöhle, die eine dunkelbraune bis schwarze Farbe annimmt, sowie die dünklere Pigmentierung der an und für sich stärker gefärbten Hautstellen, so der Areolen des Nabels, des Penis und Scrotums, welch letztere sich in manchen Fällen direkt schwarz verfärben.

Zugleich mit der Pigmentierung stellt sich an den beschriebenen Stellen eine papilläre Hypertrophie ein, die in den schwächsten Graden in einem stärkeren Hervortreten der Leisten und Furchen, also in einer stärkeren Markierung des Hautreliefs bestehen. Indem nun allmählich die zwischen den Hautfurchen gelegenen Anteile sich immer mehr erhöhen, wird die Oberfläche uneben und mit größeren und kleineren, durch tiefere und seichtere Furchen voneinander getrennte, wärzchenartige Erhebungen bedeckt. Diese Erhebungen nehmen von der Peripherie der Achselhöhle gegen deren Tiefe zu an Größe zu, erreichen daselbst nicht selten eine Höhe von 1 cm und werden in dem gleichen Maße auch dünkler, wobei allerdings in verschiedenen Fällen die Intensität der Pigmentierung bedeutende Schwankungen aufweist. Da sich die Hornschichte an der Hautverdickung fast nicht oder nur wenig beteiligt, so bleiben diese wärzchenartigen Erhebungen weich, elastisch und zeigen bei der Palpation die Beschaffenheit der normalen Haut.

In der Nabelgegend sind die Erhebungen viel kleiner, werden erst wieder höher in der Genitalgegend oder am Hals. In der Hohlhand und an der Fußsohle ist die Hornschichte verdickt, die Furchen und Leisten deutlich fächerförmig markiert, dabei aber die Oberfläche noch gestichelt. Eine ähnliche Beschaffenheit besitzt die Schleimhaut des Mundes und der Zunge, welch letztere, durch tiefe Furchen durchzogen, eine deutliche papilläre Oberfläche aufweist. Viel feinwelliger sind die Erhebungen an der Lippen-, Wangen- und Gaumenschleimhaut. In einem Falle unserer Beobachtung bestanden neben den beschriebenen Veränderungen zahlreiche weiche Fibrome, echte Warzen, pigmentierte und nicht pigmentierte Naevi. Der Verlauf der Erkrankung ist meist durch die zu gleicher Zeit bestehenden, schweren, innerlichen Komplikationen bedingt, unter welchen besonders Carcinome eine wichtige Rolle spielen. Man hat Carcinome des Magens, des Uterus, der Brust beschrieben. Von den beiden

Fällen unserer Beobachtung, die wir in den letzten Jahren zu sehen Gelegenheit hatten, litt der eine an Magen-Carcinom, der andere an Uterus-Krebs. Daß Carcinome nicht ohne Einfluß auf die Erkrankung sind, geht schon aus der häufigen Koinzidenz, mehr noch aber aus einer Beobachtung von Spitschka hervor, der nach Exstirpation eines malignen Deziduoms die Hauterscheinungen schwinden, nach Rezidivieren des Tumors aber wieder auftreten sah. Die Beeinflußung des Sympathicus abdominalis durch die Geschwülste und damit verbundene Nutritionsstörung der Haut wäre nach Darier und Spitschka Ursache dieser so seltenen Erkrankung.

Acanthosis nigricans und Darier'sche Krankheit zeigen mit Rücksicht auf die ähnliche Lokalisation (Hals, Achselhöhle, Mundschleimhaut) und die Pigmentation eine große Ähnlichkeit. Ein genaueres Eingehen in die Symptome zeigt aber, daß die Pigmentation bei der Darier'schen Krankheit nur die Effloreszenzen betrifft und außer durch echte Pigmentvermehrung auch durch aufgelagerte Hornschichte bedingt ist. Ein weiterer Unterschied sind eben diese Hornschichtsauflagerungen, welche bei der Acanthosis nigricans fast vollständig fehlen, endlich treten bei der Darier'schen Krankheit zirkumskripte Effloreszenzen aus der Umgebung hervor, während bei Acanthosis nigricans allmählich das Hautrelief höher wird.

Porokeratosis Mibelli.

Die Primäreffloreszenz ist ein Comedo-artiger Hornpfropf von konischer Gestalt und schmutzig-brauner Farbe, welcher nach Max Joseph einer Hornschichtsvermehrung in und um den Schweißdrüsenausführungsgang entspricht. Die Effloreszenz wird allmählich breiter, flacht sich an ihrer Oberfläche ab; hat sie die Größe von 1—2 mm erreicht, so fällt der Hornpfropf heraus und das eingesunkene Zentrum erscheint dann von einem hornartigen Wall umgeben. Dieser Erkrankungsherd kann stationär bleiben oder sich vergrößern und bis zu einem Zentimeter im Durchmesser erreichen. In letzterem Falle stellt er eine ringförmige Erhebung dar, die auf ihrer Höhe eine schmale Hornlamelle eingefalzt trägt. Der zentrale Anteil kann bereits wieder normal sein oder ein stärkeres Hautrelief, vereinzelte konische Hornpfröpfe tragen oder endlich eine so starke Hyperkeratose aufweisen, daß sich das Zentrum fast bis zur Höhe des Walles erhebt und der ganze Herd ein warzenähnliches Aussehen bekommt; seltener ist das Zentrum atrophisch. Der eingefalzten Hornlamelle entspricht

histologisch eine konvexe Leiste, die in eine entsprechende Vertiefung des aus Entzündungsprodukt und Hyperkeratose sich zusammensetzenden Walles eingelassen ist. Auch diese Leiste zeigt eine strenge Beziehung zu den Schweißdrüsenausführungsgängen. Die Erkrankung beginnt gewöhnlich in den ersten Lebensjahren, seltener im Mannesalter und scheint unheilbar zu sein. Familiäre Disposition spielt eine große Rolle.

Angiokeratoma (Mibelli).

Die von Mibelli herrührende Bezeichnung der Erkrankung gibt treffend die zwei Hauptsymptome derselben wieder, die Angiom-ähnliche Ausdehnung der Papillargefäße und die wahrscheinlich sekundäre Verdickung der Hornschichte. Im Anschluß an Frostbeulen oder auch ohne dieselben, aber auf einer paretischen, cyanotischen Haut bilden sich allmählich hanfkorn- bis erbsengroße Knötchen aus, die eine dunkelrote oder graubläuliche Farbe annehmen und von einer glatten oder warzenartig verdickten Hornschichte bedeckt sind. Bei Kompression verschwindet die dunkelrote Farbe und die verdickte Hornschichte erscheint als weißgelbliche Erhebung.

Die Affektion lokalisiert sich an der Hand, besonders an den Streckseiten der Finger, über den Fingergelenken, am Rand des kleinen Fingers und Daumens. Es ist nicht unwahrscheinlich, daß kleine, hirsekorngroße, bläulichrote Flecke, die man an erfrorenen Händen beobachtet, primäre Erscheinungen oder abortive Formen obiger Effloreszenzen darstellen. Die Erkrankung entsteht gewöhnlich zur Zeit der Pubertät und bleibt Jahre hindurch bestehen. Die Histologie zeigt Erweiterung der Papillargefäße zu Bluträumen, die meist von Endothel bekleidet sind. Die Epidermis weist als Zeichen der veränderten Ernährung Hyperkeratose ohne Symptome pathologischer Verhornung, Kompression des Rete, aber auch Verbreiterung desselben auf (Max Joseph).

Pathogenetisch kommt teils hereditäre Anlage, vor allem aber die Parese der Hände und Füße in Betracht, die in Fortentwicklung der Gefäßausdehnung zu Angiom-ähnlichen Zuständen führt. Die Veränderungen der Epidermis sind wahrscheinlich sekundär.

So lange die Ätiologie der Erkrankung nicht aufgeklärt ist, muß Folliclis, die sich ebenfalls am Handrücken und an den Fingern lokalisiert, von Angiokeratoma unterschieden werden. Klinisch fehlt bei ersterer das Symptom der hochgradigen Gefäßausdehnung und der deutlichen Hyperkeratose, histologisch bei

letzterer die Nekrose und der Kernzerfall. Die Therapie besteht in Zerstörung durch Elektrolyse, Glüheisen, eventuell in Kompressionsbehandlung mit Emplastrum saponatum salicylicum.

Sklerodermie.

Sklerodermie ist ein Erkrankungsprozeß, der nach einem Stadium der Hypertrophie des Kutisgewebes zu dessen Atrophie führt, sich mit einer Erkrankung der Hautgefäße kombiniert und durch Ausbreitung sowohl nach der Fläche als auch nach der Tiefe verschiedene klinische Bilder gibt.

Zunächst kann man zirkumskripte Formen unterscheiden, die aber durch langsame Ausbreitung in der Peripherie auch diffus werden können, und diffuse Erkrankungen, wo der Prozeß sofort größere Körperpartien befällt. In der umschriebenen Form tritt die Erkrankung als eine alabasterartige oder besser speckstein artige Verfärbung der Haut auf, der zufolge die Haut eine weißliche oder weißlichgelbe Farbe annimmt, die Oberfläche satinartig glänzend wird und das Aussehen von gesponnenen Glassträhnen bekommt. Dabei verliert die betreffende Hautstelle ihre Elastizität, wird dicker, härter, plattenartig und ein schmutziggelber, dünner Pigmentstreifen umgibt den stationär bleibenden Erkrankungsherd. Ist letzterer aber progredient, so ist er über den Pigmentstreifen hinaus noch von einem rosenroten oder lilafarbigen, erythemartigen Streifen begrenzt, innerhalb dessen die Haut zwar ebenfalls etwas verdickt, infiltriert, aber nicht mehr bretthart, sondern weich und elastisch ist. Dieser erythemartige Rand kann sich endlich noch nach der Peripherie in einzelnen Flecken auflösen, in welchen auch eine infiltrierende Hautverdickung nicht mehr zu palpieren ist.

So kann die Haut auf große Strecken von erythematösen Entzündungsherden eingenommen sein, die geringere oder stärkere Infiltration aufweisen, und endlich an zirkumskripten Stellen die oben beschriebene unelastische, weißglänzende, satinartige, elfenbeinartige Beschaffenheit annehmen. Da die letzteren Stellen ihre Elastizität verloren haben, so passen sie sich nicht der Hautwölbung an, sondern erscheinen flach und später etwas unter das Niveau eingesunken. Die Schweißsekretion wird daselbst geringer und die Haare werden schütterer. So kann der Herd in dieser Form monatelang bestehen bleiben, worauf er wieder weicher, elastischer wird und nach Schwinden der Infiltration und Verdickung wieder ein fast normales Aussehen bekommt. In anderen Fällen aber kehrt der Fleck nicht zur Norm zurück, sondern

nimmt ein narbig atrophisches, weißglänzendes Aussehen an. Solche umschriebene Sklerodermie lokalisiert sich sehr gern in Streifenform an der Stirne, scheinbar dem Nervus supraorbitalis entsprechend, findet sich aber auch an den übrigen Körperstellen; am Stamm treten zu vereinzelten Herden sehr gerne neue in runder, figurierter, landkartenartiger Form mit dem oben beschriebenen Entwicklungsgang hinzu; auch jetzt können noch alle Herde vollständig zur Resorption und spurlosen Rückbildung gelangen, so lange nicht narbig-atrophische Erscheinungen in denselben aufgetreten sind. Schwerer ist schon die Schädigung, wenn solche Herde zirkulär die Extremitäten umgreifen, oder von einer Stelle aus gleichmäßig langsam, aber stetig vorrücken. Jetzt leidet z. B. an den Extremitäten schon im Stadium der infiltrierenden Sklerose die Bewegung, die Haut wird für den eingeschlossenen Inhalt zu kurz, legt sich prall an die Unterlage an, kann nicht mehr in Falten abgehoben werden, die Extremität selbst fühlt sich kühl, derb, hart wie der Teil einer gefrorenen Leiche an, der Kranke ist in seinen Bewegungen gehindert, da immer erst eine gewisse Zeit vergehen muß, bis die Extremität gebrauchsfähig ist.

Noch schwerer sind die Störungen, wenn der Prozeß in das Stadium der narbigen Atrophie übergeht, die Haut ebenfalls für die Unterlage zu kurz wird und eine gesteigerte Vulnerabilität annimmt. Als Ausdruck dieser beiden Momente sieht man größere torpide dekubitusartige Geschwüre entstehen, die, ähnlich wie das Röntgengeschwür, in einer atrophischen Haut nur äußerst langsam verheilen und gewulstete Narben hinterlassen. In den atrophischen Bezirken bilden sich durch Umordnung der Pigmentverhältnisse sommersprossenartige, gelbe, dunkle oder bronzefarbige Flecke aus.

Außer durch die Ausbreitung in die Fläche entstehen auch noch Unterschiede unter den zirkumskripten Formen durch die Ausbreitung des Prozesses in die Tiefe; während man in manchen Fällen im Stadium der Sklerose die Hautverdickung tief hinab verfolgen kann, gibt es Formen, wo der Prozeß sich anscheinend nur in den oberen Kutispartien, sogar manchmal nur vorwiegend im Papillarkörper abspielt, in welch letzterem Falle sich die Erkrankung bloß durch Lilafarbe oder durch einen zarten perlmutterartigen Glanz der Oberfläche verrät. Für den oberflächlichen Charakter des abgelaufenen Prozesses spricht dann auch die zarte, gerunzelte, zigarettenpapierähnliche Narbe. Unna nennt diese Formen »kartenblattähnliche Sklerodermien«.

Durch rasche Progression umschriebener Herde, durch Konfluenz derselben miteinander kann die zirkumskripte Form zur

diffusen werden, außerdem kann der Prozeß aber auch gleichzeitig einen großen Anteil der Körperoberfläche befallen. In einem solchen Falle wird dann die Haut, ohne daß sie für den Anblick irgendwelche Veränderungen darbietet, dicker, infiltriert, starr, unelastisch, ihre Falte wird schwer abhebbar. So sahen wir die Erkrankung bei einem jungen Mädchen innerhalb einiger Wochen Oberkörper, Gesicht, obere Extremitäten, Hals, Brust- und Rückenhaut bis zur Lendengegend befallen.

Die Derbheit der Haut erreicht allmählich höhere Grade, es stellt sich als Zeichen der Kutisverdickung eine Spannung der Epidermis und damit stärkerer Glanz an den gewölbten Gesichtspartien, der Stirne und Wange ein. Das Zufühlen läßt eine brettharte, derbe Infiltration erkennen, die tief in die Kutis hinabreicht. Auch von hier aus ist noch Resorption und Rückbildung zum Normalen möglich, vielleicht gerade deshalb, weil der Prozeß so tief geht. In anderen Fällen tritt aber die Rückbildung nicht mehr ein, der ursprünglich durch Spannung bewirkte Glanz wird speckstein-, alabasterartig, erythematöse Stellen treten auf und verwandeln sich in sklerotische Partien.

In diesen Partien tritt dann Atrophie mit konsekutiver Schrumpfung auf, das Gesicht wird allmählich kleiner, die Haut an die Knochen herangezogen, die Nase schmal und spitz, der Mund verkleinert sich, die Augenlider sind gespannt oder ektropioniert, des Mienenspiel verliert sich vollständig, das Gesicht ist erstarrt und die Erstarrung eine bleibende; die Haut an den Extremitäten wird wieder an die Unterlage herangezogen, die Gelenke werden in halber Beugestellung gehalten, trotzdem stellen sich an den Gelenksbeugen Rhagaden und blutige Risse ein, die Haut beginnt oberflächlich zu schilfern oder blättrig abzuschuppen und Dekubitus-artige Geschwüre treten über den Knochenvorsprüngen auf. Indem so alle Extremitäten befallen sein können, der Prozeß auf die Haut des Stammes übergreift, wird die Atmung erschwert, das Herz antwortet auf die gesteigerte Mehrarbeit mit exzentrischer Hypertrophie des linken Ventrikels, es stellt sich allmählich Marasmus ein, der früher oder später zum Exitus führt.

Es ist unmöglich, in gedrängter Form alle Kombinationen aufzuzählen, die sich aus der verschiedenen Anzahl der Herde, aus deren Stabilität oder Progression, aus deren Lokalisation, aus dem Alter der Erkrankung und aus der Tiefe des Prozesses ergeben.

Eine typische Form verdient aber noch besonders erwähnt zu werden, die Sklerodermie der Finger, jener Zustand, den man als

Sklerodaktylie bezeichnet. Unter Parästhesien oder Schmerzen während der Kälte treten vasomotorische Störungen, Cyanose, Ödem auf, so daß die Erkrankung zunächst dem Raynaud'schen Symptomenkomplex sehr ähnlich sein würde, wenn sich nicht mittlerweile auch eine derbe, brettharte Beschaffenheit der Haut einstellen würde, derzufolge die Finger wie mit einer festen, glänzenden Masse übergossen erscheinen und in halber Beugestellung gehalten werden. Die gleiche Veränderung zeigt der Handrücken, der etwas polsterartig aufgetrieben, derb ist; dabei ist die Haut gewöhnlich livid, bläulich, kalt anzufühlen, seltener von normaler Farbe.

Die schweren funktionellen Störungen resultieren aus der Unmöglichkeit der Bewegung, die nach Ball nicht bloß durch die Hautveränderung, sondern auch durch die Veränderung der Muskeln und Sehnen bedingt ist, weiters durch Geschwürsbildung an den gespannten Stellen und endlich durch Ausgang in Atrophie, welcher nicht bloß die Haut, sondern wieder auch das Unterhautzellgewebe und die Knochen anheimfallen.

Anatomie und Wesen der Erkrankung. Aus allen anatomischen Untersuchungen geht ziemlich gleichmäßig hervor, daß die Volumszunahme im Stadium der Sklerose durch eine Hypertrophie des Kollagens bedingt ist. Je intensiver man sich an der Nabelschnur sehr junger Embryonen mit dem Studium der Entwicklung des Kollagens beschäftigt, desto mehr muß man sich der Virchow'schen Ansicht zuneigen, daß das Kollagen ein Ausschwitzungsprodukt der Bindegewebszelle ist, welch letztere nicht selbst in die Faser übergeht, sondern ihr nur seitlich anliegt, dagegen durch sternförmige Ausläufer mit ähnlichen Zellen verbunden ist. Man kann sich nun ganz gut vorstellen, daß durch irgendeine Störung der Zellfunktion die Bindegewebszelle mehr Kollagen als normal produziert und daß nach Wegfall dieser Störung die Bindegewebsfaser wieder auf ihre normale Form zurückkehrt, wenn sie bloß in situ verbreitert war und diese Verdickung zu keiner Strukturveränderung geführt hat.

Dafür scheint die vollständige Rückbildungsfähigkeit zu sprechen. Je oberflächlicher der Prozeß ist, desto schwieriger wird die vollkommene Rückbildung sein, weil durch die Verbreiterung der Bindegewebsbündel die Papille vollständig oder teilweise verloren geht, und die Folge davon ist das narbenähnliche Aussehen der superfiziellen Formen. Aber nicht immer kehrt die verbreiterte Bindegewebsfaser zur Norm zurück, sondern die Hypertrophie ist, wie wir dies in der Pathologie öfters sehen, nur

ein Vorstadium oder eine Veranlassung zur Atrophie. Es ist heute noch nicht vollkommen aufgeklärt, in welchem Zusammenhange damit die Veränderungen stehen, welche sich an den Hautgefäßen ausbilden und in Verdickung der Gefäßwand und Verengerung des Lumens durch Endarteriitis obliterans bestehen, da sich alle Untersucher bis jetzt über das zeitliche Nacheinander oder Nebeneinander dieser Veränderungen nur sehr vorsichtig ausdrücken. Da die Annahme, daß ein obliterierender Gefäßprozeß zu Bindegewebshypertrophie führt, wenig befriedigt, so ist es eher anzunehmen, daß Gefäßprozeß und Bindegewebshypertrophie gleichwertige Folgen einer und derselben Schädlichkeit sind, wobei man mit Wolters ganz gut auch in den Gefäßveränderungen ein typisches Symptom der Sklerodermie erblicken kann. Der progrediente Rand würde nicht gegen diese Auffassung sprechen, da die durch die Gefäßveränderung bewirkte Rötung immerhin eine Zeitlang bestehen kann, bevor sie durch die Hypertrophie der Bindegewebsbündel zum Verschwinden gebracht wird. Auch die geringen Entzündungserscheinungen in dieser Zone könnten noch dieser Ursache und der durch sie bedingten Gefäßwandschädigung zugeschrieben werden.

Die Ätiologie ist heute noch vollkommen unbekannt. Zahlreiche Tatsachen, wie z. B. Streifenform, spinalsegmentäre Anordnung, scheinen für die Beziehung der Erkrankung zu den Nerven zu sprechen, und man faßt die Sklerodermie hypothetisch als Angiotrophoneurose auf. Allerdings fehlen auch für die Richtigkeit dieser Auffassung positive Beweise, da die untersuchten Nerven vollkommen normal erscheinen und man somit nur eine funktionelle Erkrankung derselben annehmen könnte. Weiters hat Kaposi gezeigt, daß bestimmten Nervengebieten auch bestimmte Gefäße entsprechen, somit Gefäßerkrankungen dieselbe Lokalisation wie das Ausbreitungsgebiet des entsprechenden Nerven zeigen können. Größere Wahrscheinlichkeit kommt meiner Meinung nach der Theorie Singers zu, daß die Sklerodermie eine Erkrankung autotoxischen Ursprunges sei und dem Morbus Basedowii anzureihen wäre. Diese Theorie hat durch Fälle, wo Morbus Basedowii und Sklerodermie zu gleicher Zeit oder wo Sklerodermie nach Schwund der Schilddrüse auftrat, mindestens eine ebenso breite Basis als die neuropathische Theorie.

Dazu kommt, daß die autotoxische Theorie die weitere ist, diffuse Formen, den erythematösen, progredienten Saum besser zu erklären vermag, indem wir annehmen können, daß die Schädlichkeit direkt an der Bindegewebszelle, an der Gefäßwand

oder indirekt im Nerven, im Nervensystem angreifen kann. Ob die von Ehrmann gefundene Vermehrung der Alloxurkörper ein Ausdruck für einen abnormen Stoffwechselvorgang ist, müssen weitere Untersuchungen zeigen.

Der Verlauf der Sklerodermie ist ein chronischer und erstreckt sich viel häufiger auf Jahre als auf Monate. Die Diagnose ist leicht, da die brettharte Infiltration, in welcher der Fingerdruck nicht bestehen bleibt, sehr leicht von Ödem unterschieden werden kann und auch gewöhnlich zur Unterscheidung gegenüber dem Morbus Raynaudi ausreicht. Die Sklerosierung an manchen Stellen muß auch die Diagnose ermöglichen, wenn z. B. durch Ausbreitung der Atrophie das Bild der Atrophia cutis vorgetäuscht wird. Die Prognose drückt sich beiläufig in einer Zusammenstellung von Lewin-Heller aus. Dieselben fanden in 251 Fällen 40mal Heilung, 75mal Besserung, 74mal Verschlechterung und 62mal Exitus letalis. Die ersten Zahlen, vorwiegend die zirkumskripten Formen betreffend, sind wohl etwas zu niedrig; prognostisch vollkommen ungünstig ist die Sklerodaktylie, da eine Rückkehr zum Normalen bei ihr nicht mehr vorkommt.

Therapie. Von allen therapeutischen Maßnahmen scheint die systematische Massage relativ noch am häufigsten eine nachweisbar günstige Wirkung auszuüben. Wenigstens sahen wir in zwei Fällen umschriebener Sklerodermie eine raschere Rückbildung auftreten, als sie spontan vor sich zu gehen pflegt. Unter einem aber soll nicht verschwiegen werden, daß auch die Massage in vielen Fällen vollkommen in Stich läßt. Das Gleiche gilt von den Injektionen mit Thiosinamin-Alkohol (0·01 — 0·03 pro dosi), die nach Hans von Hebra in einigen Fällen günstig wirkten, in unseren Fällen aber vollständig versagten und in einem sogar zur Albuminurie führten. Gleichfalls mit wechselndem Erfolge hat man Jodkali, Salizyl-Präparate, Schilddrüsen-Präparate gegeben und vielleicht mit etwas besserer Wirkung den konstanten Strom angewendet.

Desgleichen sieht man manchmal Besserungen, welche man mit großer Wahrscheinlichkeit dem Medikament zuschreiben kann, nach Unguentum cinereum, Emplastrum saponatum salicylicum, Dunstumschlägen, Bädern und nachträglicher Einfettung der Haut mit indifferentem Salbenfett eintreten.

Sclerema neonatorum.

A. Fettsklerem. Fettsklerem tritt nach erschöpfenden Erkrankungen, Darmkatarrh, Pneumonie, zwischen dem zweiten

und zehnten Lebenstage auf, beginnt an den unteren Extremitäten oder in der Glutäalgegend und verbreitet sich von hier aus über die gesamte Körperhaut, manchmal nur die Brusthaut freilassend. Das Wesen der Erkrankung besteht darin, daß die Haut starr und hart wird, sich kalt, wie gefroren, anfühlt, eine blasse, seltener eine bläulichrote Farbe aufweist; der Fingerdruck hinterläßt keine Grube.

Durch die Starrheit der Haut sind die Bewegungen behindert, die kranken Kinder, deren Körpertemperatur tief gesunken ist, liegen unbeweglich da, Nahrungsaufnahme ist fast unmöglich, und der Tod tritt gewöhnlich bis zum fünften Krankheitstage ein. Wiederhofer und Soltmann erklären diesen Zustand durch Bluteindickung nach Flüssigkeitsverlust durch profuse Diarrhoen, also gleichsam durch Austrocknnng des Fettgewebes, während Langer für die Erkrankung folgende Erklärung gibt: Das Fett der Neugeborenen enthält im Vergleiche zum Fette der Erwachsenen mehr feste Fettsäuren und weniger flüssige Ölsäuren, es ist infolgedessen schwerer schmelzbar und auch in normalem Zustand nicht vollständig flüssig; sinkt nun durch Kachexie die Körpertemperatur, so müßte eine Erstarrung des Fettes eintreten. Möglich, daß beide Momente zusammenwirken, damit die Veränderungen des Fettsklerems, dessen Anatomie noch nicht einheitlich beschrieben ist, zu stande kommen.

B. Sklerödem. Die Affektion tritt bei lebensschwachen Säuglingen spätestens bis zum sechsten Lebenstage auf, beginnt an den unteren Extremitäten, tritt dann später auch an der Halshaut, an den Armen und Händen auf, die Haut verhärtet sich in hohem Grade, wird steif, unbeweglich, wachsähnlich, alabasterartig glänzend, die Faltenbildung ist aufgehoben, im Gegensatz zum Fettsklerem aber ist die Haut glänzend, gespannt, blaßgelb, manchmal marmoriert, geschwollen und ödematös, so daß der Fingerdruck eine Grube hinterläßt. Nachdem die Veränderung auch die Unterbauchgegend, den Rücken eingenommen hat, sterben die Kinder am fünften bis achten Krankheitstage, nachdem noch vorher manchmal Hautblutungen, eventuell Hautnekrosen aufgetreten sind. Auch hier fühlt sich die Haut kalt an, da die Körpertemperatur oft auf 25°, eventuell noch tiefer gesunken ist.

Anatomisch läßt sich als Ursache der Erkrankung ein hochgradiges Ödem des Unterhautzellgewebes nachweisen. Die Haut entleert beim Einschneiden eine seröse oder blutigseröse Flüssigkeit, das Fettgewebe erscheint manchmal zu gelbbraunen Massen verdichtet. Unter den Erkrankungen, welche am häufigsten

zu dieser Hautveränderung führen, wäre besonders die Sepsis zu nennen. Wie weit das Sklerödem durch die Sepsis oder durch die Kachexie, durch die träge Zirkulation, die auch Folge anderer Krankheiten sein kann, bedingt ist, ist heute noch eine offene Frage. Fettsklerem und Sklerödem mögen auch kombiniert vorkommen, wenn die Körpertemperatur tief gesunken ist.

Elephantiasis.

Daß mechanische Hindernisse im Rückfluß der Lymphe Verdickung und Vergrößerung umschriebener Hautanteile bewirken, konstatiert man ab und zu nach Exstirpation inguinaler Lymphdrüsen. Bei Frauen schwellen die Labien auf die zwei- bis dreifache Größe an, werden weich, elastisch, bleiben dabei im hohen Grade kompressibel, und die Oberfläche bedeckt sich mit wasserhellen, Sago-ähnlichen Bläschen. Auch der Inhalt dieser Bläschen läßt sich durch Druck gleichsam nach rückwärts drängen, und die Blase füllt sich alsbald wieder, wenn die Kompression fortfällt. Reißt man die Decke der Bläschen ein, so entleeren sich durch längere Zeit größere Menge einer klaren, fadenziehenden Lymphe, die nur einige wenige Lymphozyten enthält.

Diese Bläschen können auch schnurartig den Rand der Labien besetzen, ohne daß darunter eine Verdickung der Haut vorhanden wäre, und sahen wir einmal nach Exstirpation der beiderseitigen Lymphdrüsen die Bläschen an der Oberschenkelhaut bis zum Kniegelenk herab auftreten. Beim Mann ist die Oberfläche der verdickten oder nicht verdickten Scrotalhaut mit ähnlichen Bläschen bedeckt, die nach Einreißen der Blasendecke Lymphe womöglich in noch größeren Mengen entleeren.

Histologisch entsprechen diese Bläschen dem zentralen Lymphgefäß der Papille, welches, cystisch erweitert, von einer einfachen Endothelzellenlage ausgekleidet ist, die Papillargefäße an die Wand drängt, dabei aber durch eine zarte Bindegewebsschichte vom Epithel getrennt bleibt. In Serienschnitten verfolgt, stellt diese Cyste das obere erweiterte Ende eines vielfach verschlungenen und in seiner ganzen Länge erweiterten Lymphgefäßes dar; daraus erklärt sich einerseits die Kompressibilität, andererseits die Lymphorrhoe. Da in der Umgebung keine Entzündungserscheinungen vorliegen, so haben wir keine Anhaltspunkte, etwas anderes als mechanische Rückstauung der Lymphe anzunehmen, obwohl dieser Anschauung nach Exner das Tierexperiment, welches selbst nach Unterbindung des Ductus lymphaticus nicht regelmäßig Lymphstauung gibt, nicht günstig ist. Da hier zwar Lymph-

angiektasie aber kein Ödem, möglicherweise auch keine echte Bindegewebsvermehrung vorliegt, so können wir diesen Zustand nur bei weiter Dehnung des Begriffes zur Elephantiasis rechnen, unter welcher wir mit Virchow eine durch lymphatisches Ödem bedingte Hypertrophie des Kutisbindegewebes verstehen.

Die Elephantiasis tritt am häufigsten an den unteren Extremitäten, am Genitale des Mannes, seltener der Frau, weiters an der Oberlippe, an der Wange, an der Ohrmuschel, seltener in einer vorher vollkommen normalen, viel häufiger auf einer bereits erkrankten Haut auf.

An der unteren Extremität beginnt die Erkrankung mit einer akuten Dermatitis, welche nach Farbe, Begrenzung, Fieberreaktion zweifellos ein echtes Erysipel ist. Dieses Erysipel bildet sich zurück, wird aber sehr bald von einem zweiten und einem dritten abgelöst. Das bei dem ersten Rezidiv vorhandene hohe Fieber nimmt bei den späteren Anfällen in dem Maße ab, als die Rückbildung der entzündlichen Veränderungen sich verzögert.

Während das erste Erysipel typisch abläuft, schwindet später die Hyperämie nur sehr langsam, das Ödem bleibt lange Zeit bestehen und an seine Stelle tritt allmählich eine nicht mehr wegdrückbare, solide Hautverdickung. Die Haut hat bereits wieder normale Farbe angenommen oder bleibt leicht blaßrot, die Konsistenz der aufgehobenen und schon verdickten Falte ist aber bereits derb und nimmt im weiteren Verlaufe zugleich mit der Verdickung noch mehr zu, woraus charakteristische Veränderungen der Konturen resultieren. Zunächst nehmen alle Maße der erkrankten Extremität zu, der Unterschenkel wird voluminöser, die Zehen werden plump, zwischen tiefen Furchen tritt die verdickte, derbe Haut in Form plattenartiger, knopfartiger oder endlich fein papillärer Erhebungen hervor, tiefe Einschnitte markieren den Ansatz der Zehen an dem Fußrücken, welcher polsterartig aufgetrieben ist; durch Verdickung des seitlichen Fußendes ist das Fußgewölbe ausgeglichen, das Sprunggelenk dick, walzenartig, die Konturen der Malleolen sind verschwunden, der Fuß durch eine oder zwei tiefe Linien in der Höhe des Sprunggelenkes vom Unterschenkel scharf abgesetzt, die walzenartig verdickte Unterschenkelhaut über diese Falte nach Art einer Pumphose überhängend und die Verdickung der Haut bis zum Kniegelenk, bis zur Mitte des Oberschenkels oder bis in die Glutäalgegend hinaufreichend. Daß so der Umfang der unteren Extremitäten und besonders des Unterschenkels sich

auf das 10—15fache vergrößern kann, wurde wiederholt beobachtet.

Die Oberfläche weist, soweit sie nicht durch bereits bestehende Erkrankungen, wie Ulcus cruris, Syphilis, Ekzem etc., schon verändert ist, verschiedene Beschaffenheit auf, ist einmal glatt (Eleph. glabra), mit Knötchen (Eleph. tuberosa) oder papillären Wucherungen (Eleph. papillaris) oder endlich warzenartigen Verdickungen bedeckt (Eleph. verrucosa). Sie ist sonach manchmal glatt, glänzend oder buckelig, wellig, drusig, mit graugrünen Hornmassen bedeckt und dadurch an Ichthyosis histrix erinnernd; sie kann aber auch infolge bestehender Entzündungserscheinungen krustös, schuppend sein, es können in ihr Dekubitus-artige Geschwüre mit kullösen Rändern und schlechter Heilungstendenz und endlich die schon beschriebenen Zeichen der Lymphangiektasie und der Lymphorrhoe u. s. w. auftreten. Die Farbe ist lebhaft rot, wenn gerade Entzündung besteht, bläulichrot bei stärkerer Stauung oder normal.

Die subjektiven Beschwerden sind gering, und die Patienten können trotz der verdickten Extremität gehen. Treten Geschwüre, faulige Zersetzung an der Oberfläche u. s. w. auf, dann ist die Belästigung für den Kranken und für die Umgebung allerdings eine große.

Lokalisiert sich der Prozeß am Genitale des Mannes, so beginnt er an der tiefsten Stelle des Scrotums, wo ein teigigweicher Knoten entsteht, der sich nach aufwärts verbreitert, so daß nach einer gewissen Zeit das ganze Scrotum und der Penis sich verdickt. Diese verdickte, von tiefen Furchen durchzogene Haut zieht nun durch ihre Schwere die Bauchhaut herab, der Penis verschwindet in einem beutelartigen Fleischklumpen, welcher manchmal bis zum Knie, nach verläßlichen Angaben bis zur Erde reichen und ein Gewicht von 120 Pfund erreichen kann. Eine tiefe Höhle kennzeichnet die Stelle, wo der Penis liegt; die Haut ist derbhart, plattenartig, mit Knoten oder Lymphbläschen bedeckt. Auch hier beginnt der Prozeß gewöhnlich mit Erysipel und in vielen Fällen, die scheinbar keine entzündliche Ätiologie haben, verrät plötzlich ein auftretendes Erysipel die wahre Ursache des Leidens.

Ähnlich wie das Scrotum vergrößern sich auch manchmal die großen Labien, können bis zum Knie herabreichen und an der Oberfläche die gleichen Veränderungen wie das Scrotum darbieten, doch ist dieses Vorkommnis schon bedeutend seltener, ebenso wie die Elephantiasis der Ohrmuschel, die zu zwei- bis

dreifacher Vergrößerung derselben führt. So sahen wir bei einem kleinen Mädchen nicht bloß die Ohrmuschelhaut, sondern auch die Haut in der Umgebung bläulichrot verfärbt, beständig höher temperiert, derb verdickt und in ihrer Masse vermehrt. Wieder häufiger ist die Elephantiasis der Oberlippe. Soweit dieselbe durch Erysipel, welches von rhagadiformen Ekzemen des Naseneinganges seinen Ausgang nimmt, bedingt ist, ist ihre Ätiologie klar, und konnten wir bei einer Frau eine Vergrößerung der Ober- und Unterlippe auf eine ähnliche Ursache zurückführen. Bei ihr hatten zahlreiche erkrankte Zahnwurzeln zu periostalen Eiterungen und zur elephantiastischen Verdickung des Zahnfleisches geführt, und die scharf abgesetzte bläulichrote Verfärbung der verdickten Ober- und Unterlippenhaut ließ Erysipel als Ursache der Elephantiasis vermuten. Ätiologisch unklarer sind jene Verdickungen der Oberlippe, die sich über beiden Seiten einer tiefen Rhagade ausbilden. Vollends unverständlich sind elephantiastische Zustände der Lippen, wo entzündliche Erscheinungen nur angedeutet sind oder überhaupt nicht deutlich zur Beobachtung kommen, wie dies bei einem Mädchen der Fall war, dessen Wangen- und Nasenhaut blaß-weiß, anämisch aussah, sich aber als derbe, mehrere Zentimeter dicke, harte Platte anfühlte. Elephantiasis an den oberen Extremitäten schließt sich nicht so selten an Lupus an und ist auch hier eine Folge rezidivierender Erysipele.

Ätiologie, Anatomie und Pathogenese. Seröse Transsudation allein scheint, wenn sie auch längere Zeit fortbesteht, nicht zur Elephantiasis zu führen, wenigstens sprechen die Beobachtungen dagegen, die wir bei Herzfehlern, Nephritis, chronischer Stauung machen. Ich möchte im Gegensatz zu Kaposi die Gewebsverdickung, die man bei lokaler Asphyxie, bei Erfrierungen u. s. w. beobachtet, nicht auf bloßes Stauungs-Ödem, sondern auf chronische Entzündung zurückführen. Ähnlich scheint auch Stauung im Lymphgefäßapparat nur zur Ausdehnung der Lymphgefäße, nicht aber zu echter Elephantiasis, id est zur hyperplastischen Bindegewebsverdickung zu führen. Sicher ist aber, daß Entzündungen irgendwelcher Art, wenn sie in einer derartig beschaffenen Haut auftreten, sehr rasch zur Elephantiasis führen.

Dies geht hervor aus dem häufigen Vorkommen von Elephantiasis bei Prostituierten, deren Lymphdrüsen exstirpiert oder vereitert sind, und bei welchen traumatische, bakteritische, wahrscheinlich aber nicht immer erysipelatöse Entzündungen zu einer Verdickung der Haut und dann sekundär durch Aus-

bildung von Ulceration zu dem Bilde des Ulcus vulvae elephantiasticum führen. Viel häufiger allerdings als diese nicht spezifischen Entzündungen führt Erysipel zur Elephantiasis. Schon Esmarch und Kulenkampff sehen in der Elephantiasis den Effekt wiederholter Erysipele, und man könnte sich vollkommen der Anschauung Unnas, welcher Elephantiasis immer auf Erysipel zurückführt, anschließen, wenn die Ätiologie mancher oben beschriebenen Formen und jener Elephantiasis schon aufgeklärt wäre, bei welchen in relativ kurzer Zeit z. B. an den Extremitäten bis zur Glutäealgegend hinauf scheinbar ohne alle Entzündungserscheinungen sich eine elephantiastische Verdickung der Haut einstellt. Da man in vielen Fällen die rezidivierenden Erysipele sieht, da auch in unklaren Fällen bei längerer Beobachtung das veranlassende Erysipel schließlich zur Beobachtung kommt, so kann man mit Recht behaupten, daß der größte Teil der Elephantiasis-Erkrankungen auf Erysipel zurückzuführen ist.

Die anatomischen Veränderungen bestehen in der Umwandlung des Unterhaut- uud Hautzellgewebes in ein fibröses, hartes, sklerotisches Bindegewebe, welches anfangs saftreich, von ausgedehnten Lymphgefäßen durchzogen ist, erst später derb, weiß, glänzend, dichtfaserig, scirrhös wird. Auch Sehnen und Nervenscheiden und selbst der Knochen können in die Wucherung einbezogen werden.

Durch Vermehrung des Kollagens werden später die ausgedehnten Lymphgefäße wieder komprimiert, enger, und die Weichheit der Kutis geht verloren, das subkutane Fett schwindet vollständig, indem sich an der unteren Kutisgrenze immer mehr fibröses Bindegewebe anlegt.

Eine weitere Ursache der besonders in den Tropengegenden epidemisch auftretenden Elephantiasis des Scrotums, des sogenannten Lymphscrotums erblickt man in der Filaria sanguinis hominum nach Manson. Der geschlechtsreife Wurm gelangt in die Blutbahn und legt seine Eier in großer Menge in die peripheren Lymphgefäße. Mosquitos bilden den Zwischenträger in der Art, daß sie sich mit dem Blute bereits kranker Personen vollsaugen, infizieren, nach kurzer Zeit absterben und mit dem Trinkwasser verschluckt werden. Man muß Unna Recht geben, wenn er auch hier die Ursache der Elephantiasis nicht in die mechanische Verlegung der Lymphgefäße durch die Eier, sondern in den entzündlichen Reiz, den der anwesende Parasit ausübt, verlegt, der Parasit übernehme danach die Rolle des Streptokokkus.

Der Verlauf der Elephantiasis ist ein äußerst langwieriger, die Prognose ungünstig, die Diagnose mit Rücksicht auf die solide Hautverdickung leicht.

Die Therapie. Tritt Elephantiasis zu anderen Erkrankungen hinzu, so sind zunächst diese zu behandeln und womöglich zu heilen. Handelt es sich um Lupus, Prurigo, Ulcus cruris, so ist allerdings letzteres Postulat leichter gestellt als erfüllbar. Auf jeden Fall muß man aber versuchen, die Quelle des rezidivierenden Erysipels zu verstopfen, also Rhagaden, größere und kleinere Geschwüre zur Heilung bringen. Dies wird manchmal schon durch Salbenverbände mit Unguentum Diachylon, mit Emplastrum saponatum salicylicum, manchmal aber erst nach Abtragung der höckerigen oder warzenartigen Erhebungen gelingen. Das Ekzem des Naseneinganges muß geheilt werden, die Rhagaden der Oberlippe müssen durch wiederholte Lapisierungen zum Verschluß gebracht werden, Pediculi capitis sind zu beseitigen.

Ist dies alles geschehen, so wendet man sich gegen das Ödem und gegen die Bindegewebsverdickung. Dies geschieht an den unteren Extremitäten durch Schief- und Hochlagerung auf Pölstern, eventuell in der Schlinge. Man verbindet diese Hochlagerung zweckmäßig mit dem Kompressiv-Verband. Zu diesem Zwecke wird grobgewebter Leinwandstoff (Gradl) in schmale Streifen geschnitten, in Wasser eingetaucht und in gut sitzenden Touren von der Zehe bis zum Knie, eventuell über dasselbe hinauf angelegt. An einem eingebundenen Zügel kann dann die Extremität durch einige Stunden an den Schwebebalken gebunden werden. Da sich anfangs der Umfang der Extremitäten rasch vermindert, so ist der Verband zwei- bis dreimal im Tage zu erneuern und beim Verbandwechsel als weitere therapeutische Maßnahme zentripetale Massage vorzunehmen, nachdem noch vorher durch warme Bäder auf die Lymphabfuhr eingewirkt wurde.

Was durch diese konservativen Methoden nach langer Anwendung derselben nicht mehr zur Resorption gelangt, fällt ebenso wie die Elephantiasis des Genitales der chirurgischen Behandlung anheim, die wieder durch Exzision und dadurch erzielte Verkleinerung bessere Resultate als durch Amputation erreicht.

Atrophie.

Unter dem Titel Atrophie subsumieren wir alle jene Hautveränderungen, welche entweder reine Atrophie sind oder in deren Verlauf es frühzeitig zur Atrophie kommt.

Senile Atrophie.

Das greisenhafte Aussehen abgemagerter Kinder beweist mit aller Schärfe, daß der Fettschwund zu den wichtigsten senilen Hautveränderungen gehört.

Parallel mit der Atrophie des Fettes gehen aber auch regressive Veränderungen in der Kutis, und unter diesen sind wohl wieder vorwiegend die Veränderungen der elastischen Fasern der Grund, warum sich die Haut den durch den Fettschwund geschaffenen Verhältnissen nicht wieder anpassen kann, warum sie für ihre Unterlage zu weit wird und, da sie sich nicht mehr kontrahieren kann, faltet. Durch den Fettschwund werden die Augenlider zu leeren Säcken, alle Linien, die schon normal durch tiefe Knickung der Haut stark markiert sind, werden deutlicher, bleiben auch in der Ruhestellung deutlich erhalten und bilden die bekannten krallenartigen Linien am äußeren Augenwinkel, über der Glabella, am Mundwinkel, die horizontalen Stirnlinien, die scharfen Linien des Halses u. s. w.

Es ist klar, daß neben dem Fettschwund auch Bindegewebsveränderungen allein im stande sind, diese klinischen Veränderungen hervorzubringen. Das Kutisbindegewebe wird schmäler, schmächtiger, die Papillen werden niedrig und flach, dabei scheinen die Riffe und Furchen erhalten zu bleiben, und so dürfte sich trotz des Papillarschwundes das deutlich markierte Hautrelief der senilen Haut erklären lassen. Die Haut erscheint oberflächlich nach allen Richtungen von tiefen und tieferen Furchen durchzogen, die zwischen den Furchen gelegenen Hautanteile sind dünn, oft papierdünn, zwischen den Fingern leicht faltbar, die Falte bleibt stehen; die Hornschichte, ebenfalls verdünnt, ist glatt, glänzend, manchmal stärker schilfernd; die Haut erscheint trocken, wenig eingeölt; dazu kommen noch folgende Veränderungen: es treten

in der senilen Haut häufig Angiome auf, es bilden sich warzenartige, mit graugrünen Hornmassen bedeckte Gebilde, besonders im Gesicht, an der Nase, an der Brust, zwischen den Schulterblättern, Verrucae seniles; es erfolgt eine Umordnung des Pigmentes, indem neben pigmentarmen Stellen stärker pigmentierte Partien auftreten, endlich steigert sich die Disposition zur atypischen Epithelwucherung, zur Carcinombildung.

Diesen klinischen Veränderungen entsprechen nach Neumann, Schmidt, Reitzenstein, Unna, Kristalovits, Himmel u. s. w. folgende anatomische Verhältnisse: Die Hornschichte ist dünn, an manchen Stellen aber auch hyperkeratotisch verdickt; das Rete verschmächtigt; der Pigmentgehalt des letzteren ein größerer; die Papillen sind flacher und schwinden endlich vollständig, die kollagenen Fasern sind verdünnt, atrophisch sowohl in der Cutis propria als auch im Papillarkörper. Wie weit die kollagene Faser auch in ihrem Chemismus die von Unna angegebenen Veränderungen eingeht, muss Gegenstand weiterer Untersuchungen sein. Parallel, vielleicht als eine Folge des Kollagenschwundes, treten Veränderungen an den elastischen Fasern auf, welche zunächst als Aufquellung zu deuten sind; es ändert sich der Chemismus der Faser, indem das elastische Gewebe, welches eine große Affinität zu saurem Orcein zeigt, sich mit basischen Farbstoffen, so vor allem auch mit Hämatoxylin, Hämalaun deutlich färbt. Das Elastin wird nach Unnas akzeptierter Bezeichnung zum Elacin. Die Veränderungen an den Gefäßen sind keine wesentlichen, auch die Drüsen zeigen anatomisch keine anderen Veränderungen als eine Erweiterung des Follikelhalses, der oft mit Hornmassen erfüllt ist.

Über die Ursache dieser Veränderungen bestehen mehrere Hypothesen, welche unter anderem die senilen Veränderungen arteriosklerotischen Prozessen, der Luft- und Lichteinwirkung und der Kontraktion der Muskulatur zuschreiben.

Erythromelie (Pick), idiopathische Hautatrophie.

Die Erkrankung setzt nicht sofort mit Atrophie ein, sondern der Atrophie geht ein chronisch entzündlicher Zustand voraus. Da die Erkrankung somit nicht reine Atrophie ist und der meist als idiopathische Hautatrophie beschriebene Zustand sich meiner Meinung nach vollkommen mit der von Pick als »Erythromelie« beschriebenen Erkrankung deckt, so scheint es zweckmäßig, diese Bezeichnung für das charakteristische Krankheitsbild zu wählen.

Das vorausgehende entzündliche Stadium tritt nur sehr selten mit allen Symptomen der Entzündung in Erscheinung. In solchen Fällen ist die Haut nicht bloß cyanotisch gerötet, wie dies die Regel ist, sondern zu diesem bläulichroten Farbenton kommt noch das hellere Rot der aktiven Hyperämie, wie wir diese Kombination

an Effloreszenzen des Erythema nodosum, an den der Zeit nach später auftretenden Flecken des Erythema multiforme oder auch an erfrorenen Händen nicht so selten sehen. Diese Farbenmischung erscheint ziegelrot oder dunkellila, in zarterer und dünnerer Schichte rosenrot mit einer deutlich blauen Nuance.

Als weiteres Symptom der Entzündung findet man in solchen Fällen Schwellung; sie ist teigigweich, die Hautfalte fühlt sich solid verdickt an, der Fingerdruck bleibt nicht bestehen, es handelt sich um eine chronisch-entzündliche, weichelastische Verdickung der Haut. Dazu kommt weiters in ganz typischen Fällen auch eine geringe Temperatursteigerung.

In der Regel ist die Schwellung, die Infiltration des Gewebes klinisch nur angedeutet, von kürzerer Dauer und wird bald durch das vorwiegendste Symptom der Erkrankung, durch die Verdünnung, durch die Atrophie abgelöst. Dieselbe scheint nach histologischen Untersuchungen in der Regel am Papillarkörper zu beginnen, hier die stärksten Veränderungen zu setzen, erst später und im schwächeren Grade auf die Cutis propria überzugreifen.

In dem Falle Neumann blieb die Cutis propria nicht bloß vollständig frei, sondern es kam sogar zu Hypertrophie und Sklerosierung des Bindegewebes. Indem so in der Regel die Oberfläche früher als die Tiefe substanzarm wird, faltet sich dieser atrophische, jetzt zu große Kutisanteil über seiner kleineren Unterlage, und da infolge des Schwundes der elastischen Fasern die Elastizität verloren gegangen ist, so können sich diese Falten nicht sofort wieder ausgleichen, die Haut nimmt die Beschaffenheit eines zerknitterten Zigarettenpapieres oder der Schale eines gebratenen Apfels an, wird dünn, glänzend, die aufgehobene Falte bleibt bestehen, Schuppung fehlt in der Regel, kann aber bei größerer Ausbreitung des Prozesses oder bei universellen Formen vorhanden sein; die Schuppen sind klein, kleienförmig, festhaftend oder mehr lamellös, und nach Abschuppung der Lamellen bleibt eine äußerst vulnerable Haut zurück.

Die umschriebenen Formen der Erkrankung lokalisieren sich am häufigsten über dem Handrücken; derselbe erscheint bläulichrot, glasig glänzend, von einer dünnen, gefältelten Haut überzogen, die ohne scharfe Grenze in die gesunde übergeht. Sehr häufig setzen sich diese Veränderungen an den Streckseiten der Arme gegen das Olekranon zu fort, wobei geschwellte, infiltrierte Partien mit hochgradig atrophischen Stellen, wie z. B. über dem Olekranon abwechseln. Nächst häufig sehen wir die Erkrankung

meistens schrittweise vom Fußrücken nach aufwärts die unteren Extremitäten befallen, über der Patella deutliche Atrophien setzen, die Oberschenkelhaut mit in die Veränderung einbeziehen und beinkleidartig die ganze Glutäalgegend, die Unterbauchgegend bis zur Nabelhöhe atrophisch verändern. In solch schweren Fällen tritt die erwähnte lamellöse Schuppung auf, es bilden sich Rhagaden über den Knochenvorsprüngen, Dekubitusartige Geschwüre, und das Gehen ist in hohem Grade beeinträchtigt. Hier zeigt der periphere Rand die Zeichen der Entzündung und zieht die Atrophie nach sich, die wieder an verschiedenen Stellen verschiedene Grade erreichen kann. Endlich ist in seltenen Fällen die Erkrankung universell, dann aber wie im Falle Neumanns etwas vom Typus abweichend. Die Farbe ist nicht dunkel cyanotisch, sondern mehr hellrot, es kommt nicht zu einer vollständigen Atrophie der gesamten Kutis, sondern der atrophische Papillarkörper sitzt auf einer sklerotischen Cutis propria gefältelt auf.

Die Erythromelie tritt vorwiegend bei Erwachsenen und äußerst langsam auf, greift nur selten rasch um sich, bleibt in den meisten Fällen umschrieben und heilt niemals.

Die Histologie zeigt im Beginn ein dichtes, meist aus mononuklearen Zellen bestehendes Infiltrat, welches sich auch noch in der bereits hochgradig atrophischen Haut erhält. Neben diesem Infiltrat tritt langsam, aber sehr hohe Grade erreichend, ein Schwund aller Elemente auf, der scheinbar in der Pars papillaris beginnt, in manchen Fällen die ganze Kutis, in anderen nur den Papillaranteil befällt. Die kollagenen Fasern werden dünn, schmächtiger, desgleichen die elastischen Fasern, die Drüsen schwinden, das Epithel wird dünn, der Papillarkörper geht verloren, und die aus einigen Zellreihen bestehende Epidermis zieht glatt über eine Kutis hinweg, die eher einem zarten Retikulum mit einigen suspendierten Zellen zu vergleichen wäre. Eine Veränderung des Chemismus, wie in der senilen Haut, scheint hier nicht Platz zu greifen.

Die Ätiologie der Erkrankung ist vollständig unklar, zumal die Bezeichnung der Affektion als einer tropho-neurotischen Entzündung mit Ausgang in Atrophie nur eine Umschreibung der anatomischen Veränderungen darstellt. Auffallend ist das Auftreten der Erkrankung bei Leuten, welche viel mit kaltem Wasser beschäftigt sind, bei Wäscherinnen, Wasserarbeitern, Fischhändlern, das Auftreten nach intensiven Erkältungen, wie z. B. nach Liegenbleiben im Schnee u. s. w. Diese ätiologischen Momente rücken die Er-

krankung in verwandtschaftliche Nähe zur Erfrierung, wo ebenfalls paralytische Entzündung in Atrophie übergeht.

Die Therapie ist eine rein symptomatische, wendet sich gegen die Trockenheit und Sprödigkeit der Oberfläche und sucht durch Massage vielleicht das Umsichgreifen des Prozesses aufzuhalten oder zu verlangsamen.

Striae atrophicae.

Wir verstehen unter Striae atrophicae Veränderungen, welche die Haut erfährt, wenn sie durch ihre Unterlage während längerer Zeit stark gedehnt wird.

Sie stellen sich als parallel verlaufende, narbig-atrophische Streifen dar, die ursprünglich lebhaft rosenrot sind, dann bläulichrot werden und endlich nach Jahren weiß, narbig-glänzend erscheinen. v. Langer hat gezeigt, daß an diesen Stellen die rhombischen Maschen des Kutisbindegewebes nach der Seite derart verzogen sind, daß die ursprünglich engen Papillen weit auseinanderrücken, daß die Kutis dadurch schmäler und schmächtiger wird. So enthalten die atrophischen Stellen nur spärliches Bindegewebe, über welches die Epidermis sanft gewellt hinwegzieht. Der Umstand, daß frisch entstehende Striae eine lebhafter rote Farbe zeigen, deutet darauf hin, daß ein gewißer Grad traumatischer Entzündung sich ausbildet, daß Blutfarbstoff und nach Kaposi vielleicht auch Blut direkt aus den Gefäßen austritt.

Die Striae atrophicae treten dort auf, wo die Haut längere Zeit einem starken Zug ausgesetzt ist. Typisch sind in dieser Richtung die Schwangerschaftsnarben, die Striae gravidarum, in Form parallel von oben nach unten verlaufender, anfänglich roter, später bläulichroter und endlich narbig-weißer Streifen von verschiedener Länge und Breite. Die gleiche Ätiologie haben die Striae, wenn das Abdomen durch Ovarialcysten, durch Myome, durch Ascites ausgedehnt wird, und machten wir in dieser Richtung folgende Beobachtung: Ascites, Ausbildung zahlreicher Striae atrophicae, Resorption des Ascites, Neuauftreten desselben und Abhebung der Epidermis über den früheren Striae atrophicae zu Blasen und länglichen Exfoliationen. Auf rasche Entwicklung des Panniculus adiposus und des Skelettes, besonders des Beckengürtels zurückzuführen sind Striae atrophicae, die an der Außenfläche des Oberschenkels, in der Glutäalgegend, bei weiblichen Patienten häufiger als bei Männern, entstehen und dort durch zahlreiche parallele rote Streifen entstellend wirken. Auf Fettzunahme sind die Striae der Bauchhaut öfter bei Männern

zurückzuführen, auf Organvergrößerung während der Schwangerschaft die Striae der Mamma, auf reine Dehnung endlich die parallel über die Patella ziehenden narbigen Streifen, bewirkt z. B. durch fortgesetzte Beugestellung während einer Perityphlitis. Fettwachstum ist die Ursache der Striae an der Außenseite der Oberarme.

In ihrer Pathogenese noch vollkommen unaufgeklärt sind die runden, kreuzer- bis talergroßen, makulösen Atrophien: Maculae atrophicae. Auch sie sind anfänglich rötlich, dann bläulichrot und werden später atrophisch, narbig-weiß, wobei sich die verdünnte Haut zu falten beginnt. Wenn sich diese atrophischen Narben an Prozesse anschließen, welche eben diesen Endeffekt haben, wie z. B. Lues, Sklerodermie, Lupus erythematosus u. s. w., bereitet uns ihr Verständnis keine Schwierigkeit. Treten sie aber sofort als umschriebene Atrophien in Erscheinung, so müssen wir sie in hypothetischer Deutung den trophischen Störungen zurechnen. So sahen wir einmal eine Gruppe von hellergroßen, makulösen, atrophischen Scheiben an einer oberen Extremität und am Schultergürtel auftreten. Hier gingen keinerlei Effloreszenzen der makulösen Atrophie voraus, und es unterschied sich somit dieser Zustand von jener Erkrankung, die Pellizari als Erythema urticatum atrophicans bezeichnet hat, deren Existenz anerkannt werden muß. Es bilden sich erythematöse, quaddelartige Erhebungen aus, die nach längerem Bestande zur Atrophie führen. Wir sahen eine Frau, an deren Rücken- und Brusthaut sich solche perstierende rosenrote, quaddelähnliche Effloreszenzen entwickelten, nach wochen- bis monatelangem Bestande zur Resorption gelangten und dann scheinbar leere, atrophische, gefaltete Hautstellen hinterließen. Es erinnert diese Beobachtung an einen Fall Kaposis, welcher Striae atrophicae unter Urticaria-ähnlichen Symptomen gleichsam akut auftreten sah. Die nach den Quaddeln zurückbleibende Atrophie führen Jadassohn und Mibelli auf den Schwund des elastischen Gewebes zurück, insoferne dadurch das Kollagen in sich zusammensinken soll und die Stelle ein sulziges Aussehen bekommt. Auch in unserem Falle fehlten stärkere Entzündungserscheinungen und die Kutisbündel wiesen eine Verbreiterung auf, die ebenso gut auf Sklerosierung wie auf chronisches Ödem zurückgeführt werden konnte.

Xeroderma pigmentosum (Kaposi).

Das Krankheitsbild setzt sich zusammen aus Hyperpigmentation, Kutisatrophie, Angiombildung und Neigung zur Carcinomentwicklung.

1. Nach manchen Autoren gehen diesen Erscheinungen in der frühesten Kindheit auftretende fleckenförmige oder diffuse Erytheme des Gesichtes und der Hände voraus, die nach ihrer Lokalisation durch Sonnenlicht bedingt erscheinen. Diese Erytheme heilen unter Schuppung ab, rezidivieren häufig und hinterlassen sommersprossenähnliche Flecke als erstes Symptom der Erkrankung. In anderen Fällen mag sich die Hyperpigmentation ohne vorausgehende Erytheme ausbilden; sie zeigt verschiedene Grade in Bezug auf Intensität und Ausbreitung. In leichten Fällen sind das Gesicht und der Hals, die Hände bis zum Ellbogen mit sommersprossenähnlichen Flecken besetzt, allerdings in viel größerer Anzahl, als sie sonst bei blonden Individuen auftreten, wobei anfangs die dazwischen gelegene Haut keine besondere Pigmentation aufweist. In ihrer höchsten Ausbildung sahen wir die Pigmentation bei zwei Geschwistern, die aus dem Süden stammten und bei welchen die Haut im Gesicht und über den Armen mit zahlreichen sepiabraunen bis schwarzen Flecken dicht besetzt war, aber auch sonst eine diffuse, braune Verfärbung aufwies. Reichliche, pigmentierte Flecken fanden sich hier auch auf der Brusthaut und den Oberschenkeln, während an den Unterschenkeln, welche bloß getragen wurden, neben diesen Pigmentationen sich auch wieder diffuse, braune Verfärbung vorfand. Die an Xeroderma pigmentosum leidenden Personen sind meist brünette Individuen.

Ich konnte in allen von mir untersuchten Fällen diese Pigmentation auf die Tätigkeit der Melanoblasten zurückführen. Man findet dieselben in großer Zahl in der Kutis, mit zahlreichen Fortsätzen zwischen die Basalzellen sich erstreckend, und auch zwischen den Epithelzellen gelagert. Daneben enthalten die Basalzellen reichliches Pigment, welches sich auch bis hoch hinauf in das Rete und bis in die Hornschichte hinein nachweisen läßt. Erkrankt eine pigmentierte Stelle carcinomatös, so gehen die Melanoblasten mit dem Carcinom in die Tiefe und finden sich als sternförmig verzweigte Zellen in dessen Stroma; das über das Carcinom hinwegziehende Oberflächenepithel ist dann pigmentlos.

2. Während die Hyperpigmentation nach Intensität und Extensität bedeutende Schwankungen aufweist, ist die Atrophie ein in den meisten Fällen ziemlich gleichmässig ausgebildetes Symptom. Sie tritt in Form rundlicher, seltener streifenförmiger, weißlicher, narbenähnlicher Flecke auf, die wieder reichlicher und zuerst im Gesicht, an der Halshaut, in etwas geringerer Zahl an den Händen und Vorderarmen auftreten. Bei längerer Dauer der Erkrankung oder bei von vornherein schwereren Fällen sind auch die Arme dicht mit narbenähnlichen Flecken besetzt, die Erschei-

nungen greifen auch auf die Haut des Stammes über und können bis zur Lendengegend reichen. Indem die narbigen Flecke dicht aneinander rücken, bekommt die Haut im ganzen eine trockene, manchmal schilfernde, derbe, pergamentartige Beschaffenheit, wird kürzer, legt sich an die Unterlage enger an; die Nase wird spitz, die Kieferknochen treten deutlich hervor, es tritt Ektropium auf, die Mundspalte verengert sich, die Naseneingänge werden kleiner, die Hand erscheint abgemagert.

Anatomisch entspricht diesem klinischen Symptom eine Veränderung des Bindegewebes, die in ihren höchsten Graden jener nicht unähnlich ist, die Unna für die senile Haut beschrieben, die unter Einwirkung des Sonnenlichtes sich manchmal auch bei jüngeren Personen, wenn auch nicht in so ausgeprägten Graden finden kann.

Die Erscheinungen bestehen im wesentlichen darin, daß die Bindegewebsfasern, vor allem die elastischen, vielleicht in geringerem Grade auch die kollagenen ihren Chemismus verändern, basophil werden, sich mit Hämatoxylii bläulichschwarz färben, zu scholligen Massen umwandeln, welche dann durch junges, narbiges Bindegewebe verdrängt und ersetzt werden. Daß die weißen Flecke als narbige Atrophie und nicht als Hypertrophie des Bindegewebes zu deuten sind, geht deutlich aus der klinischen Beobachtung hervor. Die Ausbreituug dieser anatomischen Veränderungen nach der Fläche erklärt die pergamentähnliche Beschaffenheit der Haut in schwereren Fällen. Als Folge dieser narbenartigen Veränderung tritt eine Umordnung der Gefäßverhältnisse in der Haut auf, die sich äußert:

3. Angiombildung. Die Angiome stellen hier teils sternförmige Teleangiektasien, teils umschriebene, lebhaft rote, prominente Gefäßmäler dar. Sie finden sich wieder vorwiegend im Gesicht, in der Nackenhaut, in schweren Fällen aber auch auf dem Stamme und an den Extremitäten. Es ist nicht unwahrscheinlich, daß jene ursächlichen Momente, auf welche wir die Pigmentation und die Atrophie zurückführen, auch primär eine Ausdehnung der Gefäße in einer hereditär dazu disponierten Haut bedingen, wenigstens fällt bei Exzisionen die hochgradige Blutung und anatomisch das Vorhandensein zahlreicher ausgedehnter Gefäßlumina auf.

4. Die Neigung zur Carcinombildung. Aus eigenen Untersuchungen und aus einer Kritik der Literaturangaben geht hervor, daß nur die Bildung epithelialer Geschwülste charakteristisch für das Xeroderma ist. Die beschriebenen Sarkome und Sarkocarcinome können als solche mit Ausnahme eines melanotischen Tumors, den Chiari beschreibt, einer Kritik nicht standhalten, und auch Chiari deutet seinen Tumor als ein Naevus-Sarkom. Das bei Xeroderma vorherrschende Carcinom ist der flache Hautkrebs mit allen seinen klinischen und anatomischen

Symptomen. Er erscheint in der Regel als Ulcus rodens und viel seltener als Cancroid. Klinisch sind die Carcinome bald von dem typischen Aussehen des flachen Epithelioms, kleine, schuppende Exfoliationen, größere, von Knötchen umsäumte Geschwüre, daneben aber auch weiche, stark prominente, pilzartig aufsitzende, leicht blutende Tumoren und pigmentierte Geschwülste.

Anatomisch wird häufig der Ansatz zur Carcinombildung getroffen; die Entwicklung desselben ist aber durch das narbige Bindegewebe aufgehalten, ähnlich wie auch bereits ausgebildete Carcinome durch die straffe Bindegewebsbeschaffenheit verhindert werden, in die Tiefe zu dringen. Ab und zu wird ein Tumor malign, indem er den Bindegewebswall durchbricht, in die Tiefe wuchert, Metastasen setzt und zum Exitus führt. In solchen Fällen erfolgt auch Infektion der Lymphdrüsen, die während der übrigen Zeit trotz zahlreicher und jahrelang bestehender Carcinome ausbleibt. Die Carcinome sind meist multipel, im Gesicht lokalisiert und können auch an der Konjunktiva auftreten. In einem Falle sahen wir zwei nußgroße, gestielte Geschwülste am Zungenrande, es waren organisierte Granulome und wahrscheinlich aus Bißwunden hervorgegangen. Daraus aber, daß diese Bißwunden nicht glatt verheilten, sondern zu gewucherten Granulomen führten, ließ sich vermuten, daß ähnliche Gefäßektasie wie im Gesicht auch an der Zunge vorhanden war, woraus wieder geschlossen werden könnte, daß primäre Gefäßektasie doch vielleicht zum Wesen des Prozesses gehört. Von weiteren Geschwülsten konstatierten wir ein Trichoepitheliom, also wieder einen epithelialen Tumor.

Unter den angedeuteten Symptomen verläuft die Erkrankung äußerst chronisch, indem im Verlaufe von 10–20 Jahren alle Symptome zunehmen und die Kranken an Marasmus, an interkurrenten Erkrankungen oder an malignen Carcinomen zu Grunde gehen. In der Regel beginnt die Erkrankung in der frühesten Jugend, doch zeigt eine Beobachtung Matzenauers, daß alle Symptome des Xeroderma pigmentosum sich auch im späteren Alter entwickeln können. In seinem Falle traten bei einer alten Feldarbeiterin an den Händen Pigmentationen, Atrophien, Xerose der Haut, warzenähnliche Gebilde und ein Carcinom auf. Ein Jahr vorher wurde deren Schwester, ebenfalls Feldarbeiterin mit den gleichen Veränderungen demonstriert. Unnas Carcinom der Seemannshaut, das klinisch und anatomisch als Xeroderma aufzufassen ist, beweist weiters das Auftreten dieser Veränderungen im höheren Alter.

Vereinigt man die wenig bekannten Tatsachen mit dem Tenor der zahlreichen Erklärungsversuche, so kann man sich folgende hypothetische Vorstellung über das Wesen und die Ätiologie der Erkrankung bilden. Zur Entstehung der Erkrankung bedarf es vor allem einer meist vererbten, manchmal sogar familiären Disposition. Dies geht hervor aus dem Auftreten der Erkrankung bei Geschwistern, mehrerer Erkrankungen in einer Familie und zum Teile auch aus dem Auftreten der gleichen Veränderungen bei den oben zitierten Schwestern. Um die Art dieser Disposition zu deuten, muß man eine interessante Beobachtung Bettmanns heranziehen. Die Mutter zeigt Xeroderma pigmentosum-ähnliche Veränderungen und bringt ein Kind zur Welt, welches an distrophischer Form der Epidermolysis hereditaria leidet. Während die Haut des Kindes auf mechanische Insulte mit Blasenbildung und Atrophie antwortet, reagiert die Haut der Mutter auf Reize anderer, aber ebenfalls äußerer Art mit Xeroderma-ähnlichen Veränderungen, unter welchen ja ebenfalls die Atrophie die wichtigste ist. Zu diesen äußeren Reizen gehört gewiß das Sonnenlicht (Unna). Die Erkrankung beginnt im Gesicht und an den Händen, kurz an unbedeckten Hautstellen mit Erythemen; die ersten Pigmentationen treten im Gesicht und an den Händen auf, die Pigmentation erreicht bei den Geschwistern aus den südlichen Gegenden die höchsten Grade, und der Einfluß des Sonnenlichtes auf das Pigmentorgan ist eine erwiesene Tatsache. Zur Erklärung der Pigmentation der bedeckten Haut müssen wir eine angeborene gesteigerte Reizungsfähigkeit des Pigmentorganes annehmen, abgesehen davon, daß Lichtstrahlen und chemisch wirksame Strahlen sich nicht vollständig decken. Auf angeborene Empfindlichkeit gegen Sonnenlicht und gegen ähnliche Faktoren muß auch die Neigung zur Atrophie zurückgeführt werden, denn es kann nicht als Zufall angesehen werden, daß die Atrophie auch an den unbedeckten Körperstellen auftritt, während andererseits die stärkste Insolation ohne Disposition der Haut nicht zum Xeroderma führt. Vielleicht könnten die durch das reflektierte Licht, durch die Austrocknung, durch Wind, Regen, Kälte hervorgerufenen Veränderungen der Seemannshaut, die ihrem Wesen nach Xeroderma sind, als Effekte dieser Schädlichkeiten auf einer weniger disponierten Haut angesehen werden. In der gleichen Weise entstanden müssen wir uns die Gefäßektasien erklären, soweit wir sie nicht als kollaterale Zirkulationsstörungen auffassen. Die Carcinomentwicklung ist wohl nur als eine Folge der Bindegewebsverhältnisse anzusehen. So können wir dann mit einer gewissen Wahrscheinlichkeit das Wesen der Erkrankung in einer vererbten Empfindlichkeit der Haut gegen Sonnenlicht oder chemisch wirksame Strahlen erblicken, der zufolge es zu Erythemen, Pigmentationen, Atrophien und Angiomen kommt. Kaposis geistreiche Auffassung des Prozesses als Senilitas praecox greift zwar die Symptome treffend zusammen, erklärt aber nur schwer das vorwiegende Befallensein des Gesichtes und der Hände.

Die Therapie besteht darin, die Carcinome zu überwachen, zu verhindern, daß dieselben in eine Tiefe wuchern, in der sie nicht mehr zu kontrollieren sind. Carcinome in der Nähe des Auges, des äußeren Gehörganges müssen daher frühzeitig radikal entfernt werden; in diesem Sinne kann durch Achtsamkeit viel geleistet werden.

Geschwülste.

Fibrom.

Die aus Bindegewebe neuer Formation bestehenden Geschwülste teilt man nach der Dichtigkeit des Bindegewebes in harte und weiche Fibrome ein. Erstere bestehen aus sich durchkreuzenden Zügen eng aneinander gerückter, parallel verlaufender Bindegewebsfasern mit reichlich spindeligen und fadenförmigen Kernen, letztere zeigen ein äußerst lockeres Netz von zarten Bindegewebsfasern, ebenfalls mit relativ reichlichen Kernen. Während man annimmt, daß erstere sich vorwiegend aus den Gefäßscheiden entwickeln, hat Recklinghausen für letztere das Hervorgehen aus den bindegewebigen Scheiden der Nerven wahrscheinlich gemacht. Erstere stellen klinisch solitäre, derbe, harte, scharf begrenzte, leicht ausschälbare Geschwülste dar, welche sich am Stamm und an den Extremitäten lokalisieren. Letztere sind halbleeren Säckchen ähnliche Hautanhänge von äußerst weicher Konsistenz, von der Farbe der normalen Haut und deutlicher Kompressibilität. Während erstere entweder breit der Haut aufsitzen oder im Vergleich zu der Größe der Geschwulst einen äußerst dünnen Stiel besitzen, ist der Stiel bei letzteren breitgedrückt, manchmal so breit wie die Geschwulst selbst, weich und zusammendrückbar. Die Größe der Geschwulst schwankt zwischen der einer Stecknadel und der eines Kindskopfes. Die Oberfläche, welche meist vollkommen der der normalen Haut gleicht, wird leicht cyanotisch, wenn der Stiel dünn und die Geschwulst schwer ist.

Das weiche Fibrom, Molluscum fibrosum, kommt manchmal bei einem Individuum zu mehreren Hunderten vor, bedeckt dann den ganzen Körper, wobei sich daneben in reicher Menge auch Lipome, kavernöse Fibrome, Geschwülste, die dem Nervenverlauf entsprechen, Neurofibrome und zahlreiche pigmentierte Naevi finden. Sie besitzen in solchen Fällen alle möglichen Größen und Stielformen. Eine spontane Rückbildung ist wohl eben so selten wie der Übergang in Sarkom. Ab und zu erfolgt durch Zerrung oder Drehung des Stieles Zirkulationsstörung, Infektion durch Eitererreger, Anschwellung mit darauffolgender Vertrocknung oder Vereiterung. Als ätiologisches Moment spielt die Vererbung, wenigstens bei jenen Fällen, wo Fibrome in großer Zahl vorkommen, eine Rolle. In geringem Maße kommen äußere, mechanische Einflüsse in Betracht.

Melanofibrom.

Sie stellen klinisch dunkelschwarze, flache, runde Geschwülste von Hellergröße dar, gehören der Haut an und sind mit ihr verschieblich. Diese seltenen Geschwülste lokalisieren sich im Gesicht, an der Stirne, aber auch am Handrücken und eventuell an anderen Körperstellen und treten bei jungen und älteren Personen auf. Die Geschwulst vergrößert sich nur äußerst langsam und scheint sich spontan nicht rückzubilden. Am Durchschnitt kommt die schwarze Pigmentation in Form schwarzer Flecke oder Punkte deutlich zum Vorschein, die Oberfläche ist glatt. Von zwei untersuchten Geschwülsten zeigte die eine ein wenig zellreiches, die andere ein sehr zellreiches fibröses Gewebe, über welches die Epidermis glatt ohne besonderen Pigmentgehalt hinwegzog. Die Pigmentation war in beiden Geschwülsten bedingt durch äußerst zellreiche Melanoblasten. Dieselben schienen von allen Seiten her in die Geschwulst eingewandert und dort reichlich zur Vermehrung gelangt zu sein. Letzteres konnte daraus erschlossen werden, daß in der Geschwulst zahlreiche Melanoblasten sich fanden, welche ihre Pigmente an die Bindegewebszellen abgegeben hatten, während in der Umgebung der Geschwulst, also schon in der normalen Haut, nur wenig Pigmentzellen vorhanden waren. Die Geschwülste mußten aus folgenden Gründen als melanotische Fibrome gedeutet werden: 1. War das Grundgewebe der Geschwulst ein fibröses. 2. War dasselbe an manchen Stellen reichlich von Pigmentzellen durchsetzt. 3. Sprach gegen die Deutung der Geschwülste als Melanosarkome der benigne klinische Charakter der Tumoren, welche beide über vier Jahre bestanden, sich nur langsam vergrößerten und dabei immer der Haut angehörten. Weiters sprach dagegen die Anatomie der Geschwülste, welche bei Melanosarkom ein aus gleichwertigen, wenn auch nicht gleich stark pigmentierten Zellen-Chromatophoren sich zusammensetzendes Gewebe ergibt (Ribbert). 4. Für die Annahme eines Naevus lagen keinerlei klinische und anatomische Anhaltspunkte vor. Die Bezeichnung Melanofibrom gibt einerseits die durch die Melanoblasten bedingte Pigmentation, andererseits den Charakter des Grundgewebes wieder.

Keloid.

Mit diesem Namen bezeichnete Alibert narbenartige Neubildungen, die in Form derber, glänzender, knötchenartiger oder zylindrischer Wülste oder mehr ovaler, elevierter Platten an allen Stellen der Haut, vornehmlich aber über der vorderen Brustwand und dem Sternum entstehen. An dieser typischen Stelle

nehmen dieselben auch gerne jene eigenartige und charakteristische Gestalt eines länglichen Ovals mit spitz ausstrahlenden, krebsscherenartigen Fortsätzen an, nach denen die Bezeichnung gewählt ist. In der Kutis lagernd, sind sie mit derselben gut verschieblich; der darüber liegende Teil der Haut ist gespannt und glatt, kahl oder spärliche Lanugohaare tragend, die Funktionen der Talg- und Schweißdrüsen erhalten. Die Farbe der Keloide ist gelblichweiß, oder rosa, seltener rot, die Oberfläche mit Gefäßektasien versehen, die Konsistenz oft sehnenhart. Dieselben verursachen meist weder spontan noch bei Druck Schmerzen, bisweilen aber heftiges Jucken und sind selten auch Sitz unerträglicher Schmerzen (Lang, Goldmann). Ihre Entwicklung ist eine sehr langsame und führt fast immer zu einem stationären Abschluß; doch wurde auch mehr oder minder vollständige Involution beobachtet, nie aber ulceröser Zerfall. Zum Wesen dieser Geschwulst gehört besonders die Neigung zur Rezidive nach operativer Entfernung. Sie finden sich vereinzelt an den Ohren, im Gesicht, in Form drei bis vier paralleler, streifenförmiger Längswülste in der Sternalgegend, oft auch in wechselnder Zahl und Größe über den Körper zerstreut, so in einem Falle der Wiener Klinik 42, in dem Schwimmers 105.

Die Keloide entstehen zunächst nach verschiedenen, oft nur geringfügigen Traumen, an den Ohrläppchen um die für Ohrringe erzeugten Stichkanäle, an Impfstellen, an Operationsnarben, nach Elektrolyse, nach Verbrennungen, besonders nach Verätzungen mit Schwefel- und Salpetersäure (häufig beobachtete ich dies bei Behandlung kleiner Naevi im Gesichte mit rauchender Salpetersäure); in ähnlicher Weise treten sie nach entzündlichen, mit Zerfall einhergehenden Prozessen auf, so nach Acnepusteln, bei Lupus, Syphilis und Lepra. Diesen sogenannten falschen, weil Narbenkeloiden, wurde das scheinbar spontan entstehende wahre oder Spontankeloid als selbständige Geschwulstform gegenübergestellt. Diese Unterscheidung ist klinisch wohl nur darum noch aufrecht zu halten, weil der Beginn der Affektion und die vorausgehenden, unscheinbaren Gewebsläsionen unbeachtet bleiben. Die anatomische Untersuchung, auf Grund deren besonders Kaposi, Warren und M. Joseph die Sonderstellung des Spontankeloids zu begründen suchten, führt die neuesten Forscher (Wilms, Goldmann) zur Bestätigung der von Unna früher betonten Identität aller Keloide. Histologisch findet man um die Gefäße und deren Sprossen im Granulationsgewebe, ein Fibrom entstehen, das mit den Gefäßfortsätzen in die Umgebung übergreift. Im Gebiete der Bindegewebsneubildung fehlen die elastischen Fasern, ebenso die Talgrüsen;

Nervenfasern sind erhalten, aber spärlicher. Aus dem zellreichen, oft wirbelartig (Joseph) um die Gefäße angeordneten Bindegewebe bildet sich ein dichtes, zellarmes Fibrom, das, derb von Konsistenz, die Haut überragt. Beim Spontankeloid liegt die Läsion in der Pars reticularis; dadurch bleiben die Epidermis und die Papillen oft ganz unversehrt, können aber auch durch den Druck des sich vermehrenden Bindegewebes emporgedrängt und ganz abgeflacht werden. Das Intaktsein der Papillen, von Kaposi als für das Spontankeloid charakteristisch hervorgehoben, ist demnach nicht entscheidend. Pollitzer fand bei der Untersuchung eines kaum einen Monat bestehenden, $2^1/_2$ cm langen Keloids (über dem Sternum bei einem jungen Mädchen, dessen Mutter gleichfalls am ganzen Körper zahlreiche typische, krebsscherenartige, alte Keloide hatte) über dem bereits im Beginne »kollagener Degeneration« befindlichen, aber noch ziemlich zellreichen, der elastischen Fasern vollständig ermangelnden Keloid den Papillarkörper stellenweise gut erhalten und mit elastischen Fasern versehen, an den mittleren Partien waren die Papillen zu einer fast geraden Linie verstrichen. Unter dem Keloid fanden sich größere und kleinere Infiltrationsherde, vorwiegend aus Rundzellen zusammengesetzt, spärlich auch Riesenzellen enthaltend. Ein Zusammenhang mit dem Follikel konnte nicht gefunden werden. Dieser histologische Fund erinnert sehr an den der weißen, atrophischen Flecke Jadassohns, die sich mit multiplen Keloiden kombinierten. Und so erscheinen auch diese wahren oder Spontankeloide eben nur bedingt durch klinisch nicht hervortretende, aber mikroskopisch nachweisbare, in der Pars reticularis, meist um Haarfollikel bestehende chronisch entzündliche Infiltrate, die daselbst zum Untergange des elastischen Gewebes führen.

Zur Entstehung des Keloids und dessen Rezidivfähigkeit bei bestimmten Personen, ist aber wohl noch ein letzter Grund erforderlich, den man bisher in einer eigenartigen, angeborenen oder erworbenen, auch neuropathischen Disposition suchte. Goldmann erklärte sie aus der besonderen Vulnerabilität des elastischen Stützgerüstes der Haut, die in einer särkeren Empfindlichkeit und ungenügenden Regenerationsfähigkeit besteht, zu der dann die (von Wilms als dem Keloid zu Grunde liegende Konstitutionsanomalie aufgefaßte) Bindegewebshyperplasie als sekundäre, kompensatorische Erscheinung hinzutritt.

Die hypertrophische Narbe ist auf das Gebiet des ursprünglichen Traumas beschränkt, eine vorübergehende, nicht kollagen entartende und darum bald zur Norm zurückkehrende Fibromatose.

Die Diagnose bereitet eigentlich nur bei den kleinen, runden Keloiden einige Schwierigkeiten, ist aber auch hier aus der Härte relativ leicht zu stellen.

Die Prognose ist bei der Ohnmacht der Therapie gegenüber den hartnäckigen Rezidiven im allgemeinen ungünstig; eine spontane Rückbildung ist sehr selten.

Die Therapie, in Fällen besonderer Schmerzhaftigkeit, oft auch aus kosmetischen Gründen indiziert, ist sehr wenig versprechend. Für die chirurgische Behandlung durch Exzision ist das Keloid förmlich ein Noli me tangere. Goldmann berichtet aber über gute Resultate, wenn nach der Exstirpation des Keloids nicht genäht, sondern die sofortige Transplantation des Defektes mit dünnen Hautstreifen nach Thiersch vorgenommen wird. Die multiplen Scarifikationen von Leloir und Vidal, sowie die elektrolytische Behandlung (mit zirka sechs Milliampère) vermindern oft die Schmerzhaftigkeit, führen aber trotz langer Dauer zu keinem viel besseren Resultate als Verbände mit Seifenpflaster.

Myom.

Das Myom der Haut kommt in zwei Formen vor. In der seltenen Form nach Besnier an jenen Hautpartien, wo reichlich glatte Muskelfasern die Haut durchsetzen, so am Warzenhof, Scrotum und Labium. Sie sitzen dann breit oder gestielt auf, sind haselnuß- bis faustgroß und mehr minder reich vaskularisiert. Etwas häufiger, aber immer noch selten sind die multiplen Myome, wie sie Lukasiewicz, Jadassohn, Radcliffe-Crocker, Neumann, Jarisch u. a. beschrieben haben. Sie stellen scharf aus der Umgebung hervortretende, stecknadelkopf- bis erbsengroße, derbe Knötchen dar, welche, von normaler Epidermis bedeckt, rötliche oder rötlichgelbe Farbe besitzen.

In einigen Fällen waren sie über den ganzen Körper verstreut, in anderen auf einzelne Körperregionen beschränkt und zu Gruppen zusammengedrängt. Nicht selten treten in ihnen spontan anfallsweise Schmerzen von minuten- bis stundenlanger Dauer auf; Jucken, Druckempfindlichkeit, durch Reiben oder durch höhere Temperaturen auszulösende Schmerzanfälle sind weitere Symptome, die zur Stellung der klinisch schwierigen Diagnose herangezogen werden können.

Die Entwicklung der Geschwülste erfolgt sehr langsam, in den verschiedensten Lebensperioden; die Geschwulst ist gutartig und scheint bei Frauen etwas häufiger als bei Männern vorzukommen. Histologisch bestehen die Geschwülste aus einem wenig

scharf begrenzten Geflecht glatter Muskelfasern, die bei der Färbung mit Säurefuchsin-Pikrinsäure (van Gieson) durch ihre Gelbfärbung sich von der rotgefärbten kollagenen Faser deutlich unterscheiden. Die Frage, ob die Gefäßmuskulatur, die Arrectores pili, die Muskeln der Knäueldrüsen der Ausgangspunkt der Wucherung sind, ist ebensowenig beantwortet wie die Frage nach den Momenten, welche die Wucherung auslösen. Die Schmerzanfälle erklärt man durch Druck der Geschwulst auf Nerven, eventuell durch Kontraktion der Muskelfasern.

Naevi.

Unter Naevi verstehen wir angeborene oder hereditär veranlagte kleinere Mißbildungen der Haut, welche zu verschiedenen Zeiten des Lebens sichtbar werden. (Unna.)

Unter den Erkrankungen, welche in diese breite Definition fallen, kann man heute schon mit einiger Sicherheit zwei Gruppen unterscheiden:

1. Naevi, welche durch bestimmte Zellen, die sogenannten Naevuszellen, gebildet sind. Man könnte sie als zellige Naevi oder Naevi im engeren Sinne bezeichnen.

2. Geschwülste, bei welchen irgend ein Anteil der Haut exzessiv zur Wucherung oder Ausbildung kommt. Sie wären als hyperplastische Naevi zu benennen. Es sei gleich hier erwähnt, daß sich beide Formen häufig kombinieren, d. h. daß neben Naevuszellen-Einlagerung auch noch Hyperplasie eines Hautanteiles vorhanden ist. Ein Beispiel für die erste Gruppe ist ein »weicher«, pigmentloser Naevus, ein Beispiel für die zweite Gruppe ein Naevus angiomatodes, eine Kombination beider Gruppen würde z. B. ein weicher pigmentierter Haar-Naevus darstellen.

A. Zellige Naevi.

Sie charakterisieren sich anatomisch durch bestimmte Zellen, die in Form von Nestern oder pallisadenartigen Strängen angeordnet sind und in ihrer mangelhaften polygonalen Begrenzung nicht vollkommen den Epithelzellen, aber auch nicht den Bindegewebszellen gleichen. Sie machen die Masse des Naevus aus und geben ihm je nach Zahl und Anordnung ein verschiedenes Aussehen.

Mit der Abkunft dieser Zellen haben sich verschiedene Untersucher der letzten Jahre beschäftigt; ein Teil der Autoren hält sie für Abkömmlinge des Bindegewebes, der andere für solche des Epithels. Unna war der erste, welcher die epitheliale Natur der Naevuszellen behauptete. Von den zahlreichen Untersuchern nach

ihm sprachen sich mehr für als gegen seine Ansicht aus. Erst in neuerer Zeit hat Riecke an der Hand eines großen Materiales, wie ich glaube, mit Erfolg, die Theorie Unnas zu widerlegen versucht und damit der Ansicht Riehls, nach welcher die Naevuszellen Abkömmlinge der embryonalen Bindegewebszellen sind, eine kräftige Stütze verliehen.

Klinisch bilden die Geschwülste als sogenannte »weiche Naevi« flache, glatte, buckelige, linsengroße Knötchen, die im jugendlichen Alter klein sind, im späteren Alter etwas deutlicher hervortreten und größer werden; oder sie stellen gelbliche, rötlichgelbe, traubenartige Gebilde dar, die gleichsam der Haut flach angepreßt und durch tiefere Furchen segmentiert erscheinen. Ziemlich selten findet man den Naevus durch die Naevuszellen allein gebildet, viel häufiger kombiniert sich die Zelleinlagerung mit irgend einer Hyperplasie der zweiten Gruppe. Die häufigste Kombination in dieser Art ist die mit stärkerer Pigmentation, die sich unschwer auf eine neben den Naevuszellen selbständig bestehende Melanoblastenvermehrung zurückführen läßt. Die Melanoblasten liegen im Bindegewebe zwischen den Naevuszellen unter der Epidermis und geben ihr Pigment an die Naevus- oder Epithelzellen ab. Diese stärkere Pigmentation gibt sich auch klinisch zu erkennen, und wir unterscheiden neben farblosen oder rötlichgelben, pigmentlosen Naevi solche, die schmutzig-gelbbraun, sepiabraun, ja selbst schwarz pigmentiert erscheinen.

Die Pigmentation der Naevi nimmt mit dem Alter zu; so sehen wir bei der Tochter noch unpigmentierte Muttermäler, während sie bei der Mutter bereits schwarz pigmentiert sind. (Kaposi.) Ja, es läßt sich sogar im Sinne einer bloßen Funktionssteigerung die Beobachtung Kaposis deuten, der zufolge bei Frauen als erstes Symptom der Gravidität eine stärkere Pigmentation der Naevi auftritt.

Neben Vermehrung des Pigmentes kombiniert sich mit den zelligen Einlagerungen häufig eine Hyperplasie der Haare. Schon aus den Muttermälern des Gesichtes sieht man einzelne Borsten hervorragen; viel häufiger ist der ganze Naevus mit kleinen feinen oder mit dünnen, dunkelpigmentierten, oft sogar langen Haaren bedeckt. Diese Haar-Naevi, Naevi pilosi kommen manchmal bei einem Individium in sehr großer Anzahl vor, haben bedeutende Größe und das Aussehen eingenähter Tierfelle. Die Histologie zeigt die vermehrte Haaranlage zwischen den Strängen der Naevuszellen. Als Kombination mit Papillarhypertrophie wären jene Naevi zu deuten, die eine papilläre unebene Oberfläche,

brombeerartiges Aussehen besitzen, dabei schwarz, bläulichschwarz pigmentiert erscheinen — Naevus papillaris.

Endlich kann auch noch die Epidermis an der Hyperplasie beteiligt sein, verdickt, warzenartig, tylotisch erscheinen, Naevus verrucosus.

Wie weit die streifenförmigen, strichförmigen Naevi mit deutlicher Hyperkeratose, z. B. in der Hohlhand, zu den zelligen Naevi zu rechnen sind, müßte allerdings erst durch darauf gerichtete Untersuchungen erhoben werden.

B. Hyperplastische Naevi.

Hier fehlen die Naevuszellen, und die Erkrankung charakterisiert sich als eine durch embryonale Störung bedingte Hyperplasie. Während bei obigen Formen die Zelleinlagerungen ein striktes Symptom des Naevuscharakters sind, bezeichnen wir nach Ribbert als hyperplastische Naevi nur jene Hyperplasien, die einen geschwulstartigen Charakter haben. Diese Einschränkung hindert z. B., die Ichthyosis, das Keratoma palmare den hyperplastischen Naevi zuzurechnen, obwohl sie vielleicht ihrem Wesen nach hieher gehören.

Ob eine strichförmige Hyperkeratose auch dann als Naevus zu bezeichnen ist, wenn nur reine Hyperplasien der Hornschichte oder des Epithels vorhanden ist, müssen, erst weitere Untersuchungen lehren. Hingegen kann heute schon mit großer Wahrscheinlichkeit von einer reinen Hyperplasie des Pigmentorganes gesprochen werden; eine solche äußert sich einzig und allein in der Vermehrung des Pigmentes, klinisch in Form von schmutzigbraunen, kaffeebraunen Flecken, die einzeln, häufig zu Gruppen sich nicht so selten an der Brust oder auf der Bauchhaut lokalisieren; sie sind reine Pigmenthyperplasien, insoferne sie sich auf bloße Vermehrung der Melanoblasten zurückführen lassen, möglicherweise gehören auch zum Teile die Epheliden hieher.

Die hyperplastische Anlage der Gefäße stellen die Gefäßmäler, die Naevi vasculares, dar. Sie sind angeborene oder bald nach der Geburt zum Vorschein kommende Ektasien oder Neubildungen von Gefäßen. Sie bilden klinisch sternförmige Gefäßausdehnungen mit einer zentralen prominenten Gefäßschlinge oder flache, im Niveau gelegene, bald hellrote, bald deutlich blaue bis blauschwarze, scharf oder saumartig begrenzte Feuermäler, wobei je nach dem Gefäßreichtum die Farbe dunkel gesättigtrot oder bläulichrot ist oder nur zart angedeutet erscheint, wie dies

bei dem häufig vorkommenden Naevus um das Hinterhauptloch herum der Fall ist.

Die Naevi vasculares lokalisieren sich mit Vorliebe im Gesicht, auf der Stirne, um die Augen, über der Wange, an der seitlichen Halshaut, breiten sich aber auch auf dem Körper aus, und ich kenne einen Kollegen, der mit Verschonung des Gesichtes eine Teleangiektasie der gesamten rechten Körperhälfte aufweist. Bei großem Gefäßreichtum prominieren die Geschwülste über die Umgebung als weiche, polsterartige, bläulichrote, maulbeerartige, aber immer scharf begrenzte Tumoren. Ein reiner Naevus vascularis vergrößert sich mit dem Organismus und bleibt dann stationär; zeigt er selbständige Wucherung, so bezeichnen wir ihn als Naevus angiomatodes (vergleiche Angiome). Tritt eine kongenitale Hyperplasie der Talgdrüsen als Geschwulst in Erscheinung, so bezeichnet man dieselbe im Sinne Jadassohns als Naevus sebaceus. An ihrem Naevuscharakter ist nicht zu zweifeln, wenn sie sich mit zelligen Einlagerungen, mit Hyperplasie der Gefäße etc. kombinieren, oder wenn die Geschwulst nur aus vermehrten und vergrößerten Talgdrüsen besteht. Für jene Geschwülste, bei welchen das Talgdrüsenepithel selbständige Wucherung zeigt, bleibt allerdings besser die Bezeichnung Adenoma sebaceum gewahrt. Die klinisch voneinander nicht zu unterscheidenden Geschwülste sind gelbe, gelbrote, bis linsengroße Knötchen im Gesicht (Pringl, Caspary, Pezzoli). Pollitzer beschrieb einen linearen Naevus sebaceus und Bandler zwei N. sebacei in der Form der gelappten, weichen Naevi.

Virchow beobachtete auch eine hyperplastische Anlage der Schweißdrüsen.

Neben diesen durch die Anatomie bedingten Bezeichnungen hat noch die klinische Anordnung und Form zu einer Benennung geführt. Man bezeichnet im Sinne Jadassohns als systemisierte Naevi oder nach einer alten Bezeichnung als Naevi lineares Naevusformen, welche in Linien und Streifen oft halbseitig angeordnet sind, an der Mittellinie scharf absetzen, streifenförmig an der Stirne von oben nach abwärts ziehen, längs der Rippen verlaufen, spiralig gedreht den Extremitäten entlang ziehen und daselbst mit ein oder zwei tylotischen Streifen in der Hohlhand endigen. Sie umziehen bandartig die eine Thoraxhälfte, an der Wirbelsäule beginnend und in der Mitte der Bauchhaut aufhörend. Endlich kann man in der größten Ausbreitung solche Naevi vom Kopf bis zu den Füßen verfolgen, indem sie in großen Serpentinen auf der einen Körperhälfte nach abwärts ziehen,

durch normale Hautanteile unterbrochen sind, dann wieder in Verlängerung der unterbrochenen Linie in einer Gruppe auftauchen und endlich an den unteren Extremitäten als streifenförmige Naevi mit tylotischer Hornmasse bedeckt in der Planta pedis endigen. Ihrer Anatomie nach sind es weiche, pigmentlose oder pigmentierte, zellige Naevi mit glatter, warzenartiger, keratotischer Oberfläche, manchmal reine Hyperplasien wie obiger halbseitiger Gefäß-Naevus, dann wieder partienweise Hyperplasien und an anderen Stellen zellige oder zellig-hyperplastische Kombinationen. Die konventionelle Bezeichnung dieser Naevi als Nerven-Naevi hat diese Anordnung in Beziehung zu trophischen Vorgängen gebracht. Sehr bald hat schon Kaposi auf die bloß scheinbare Beziehung zum Nerven hingewiesen, und Jadassohn und Blaschko haben für die Form dieser Naevi plausible Erklärungen gegeben. Nach diesen Autoren sind die Linien, welche die Naevi einhalten, identisch mit jenen, in welchen während der Entwicklung verschiedene Hautbezirke aufeinanderstoßen.

Möglich, daß für andere halbseitige Formen die Erklärung Kaposis, wonach eine im Segment des Embryo erfolgte Störung mit den Gebilden dieses Segmentes, Nerven, Blutgefäßen etc. sich auswachsen soll, zutrifft. Die Behandlung der Naevi besteht in Entfernung oder Zerstörung derselben. Sie erfolgt am besten in der chirurgischen Form; neben ihr kommen, wie beim Angiom erörtert werden wird, die Elektrolyse, die Ätzung etc. in Betracht.

Lichen striatus.

Die weitaus größte Anzahl der »strich- oder linienförmig angeordneten Erkrankungen« sind Naevi. Sie bilden an der Stirne, am behaarten Kopf, längs des Rippenbogens streifenförmige Erkrankungsherde und ziehen in schlangenförmigen Linien über eine Körperhälfte vom Kopf bis zu den Füßen reichend hinweg. Ihrer Struktur nach sind sie weiche, also zellige, angiomatöse, pigmentierte, an den Extremitäten auch hyperkeratotische Naevi. Sie kommen unmittelbar oder bald nach der Geburt zum Vorschein und bleiben zeitlebens bestehen. Ihre Oberfläche ist vulnerabler als die der Umgebung, und so ist es zu erklären, daß durch äußere Reize, Seifenwaschung, Schweiß, sich am Naevus traumatische Veränderungen und Entzündungen ausbilden. Ob in einem echten Naevus ohne äußeren Reiz, also scheinbar spontan Entzündung auftreten kann, ob von einem echten Naevus ein direkter Juckreiz ausgeht, so daß das konsekutive Kratzen zu

Ekzem, zu Lichenifikation und Entzündung führt, ist durch sichere Beobachtungen noch nicht zwingend bewiesen.

2. Daß Erkrankungen, welche gewöhnlich nicht linear angeordnet sind, manchmal diese Anordnung besitzen können, geht aus Beobachtungen von streifenförmig angeordneter Sklerodermie, Psoriasis, Lichen ruber planus hervor. Unter einem kann aber auch behauptet werden, daß manche der als streifenförmig beschriebenen lichenoiden Ekzeme oder Lichen ruber planus nicht echte Ekzeme und Lichen planus sind, sondern

3. eine Erkrankung darstellen, die als Lichen striatus (Heuß) oder als Lichen linearis zu bezeichnen wäre.

Die Erkrankung lokalisiert sich in der weitaus größten Zahl der Fälle an einer unteren Extremität, zieht von oben nach unten über die Glutäalgegend, an der hinteren Fläche der Extremität zum inneren Fußrand und bildet in diesem Verlaufe eine kontinuierliche oder durch normale Hautinseln unterbrochene Linie. Nächst häufig verläuft die Erkrankung an der Innenfläche des Ober- und Unterschenkels, scheinbar dem Verlaufe der Vena saphena entsprechend. An den oberen Extremitäten konstatiert man die Erkrankung viel seltener, vielleicht etwas häufiger an den Beugeflächen als an den Streckseiten. Der Form nach ist die streifenförmige Erkrankung dann, wenn keine Unterbrechungen vorhanden sind, gleichmäßig schmal; bald verschmächtigt und verbreitert, wenn normale Hautinseln sie unterbrechen.

In Bezug auf die Effloreszenzen hat die Erkrankung nicht immer den gleichen Charakter. Häufig setzt sich der Erkrankungsherd aus Knötchen zusammen, welche in Form und Aussehen an jene des Lichen ruber planus erinnern. Dies geht aus zahlreichen Beschreibungen hervor, wo in ähnlichen Fällen die Wahrscheinlichkeitsdiagnose Lichen planus gemacht wurde, die Knötchen aber ausdrücklich nur als Lichen planus-ähnlich beschrieben wurden oder wo Lichen planus wirklich diagnostiziert wurde, die Beschaffenheit der Knötchen nach der Beschreibung aber mit der Diagnose nicht in Einklang zu bringen ist. Ein echtes Lichen ruber planus-Knötchen ist flach, wenig prominent, polygonal, geradlinig begrenzt, bläulichrot, wachsartig glänzend, besitzt ein glasurartiges, bläulichweißes Epithel und eventuell eine Delle. Bei obiger Erkrankung sind die Knötchen blaßrot, gelbrot, bräunlichrot, etwas prominenter, mehr rund begrenzt und schuppen relativ früh; unter diese Knötchen eingestreut finden sich allerdings vielleicht auch

solche, welche bläulichrot sind, flach und gedellt erscheinen; aber sie zeigen an ihrer Oberfläche einen gelblichen oder gelblichbraunen Farbton, den ich auf verdickte Hornschichte zurückführe und der sie von echten Lichen planus-Knötchen unterscheidet.

Es soll nicht geleugnet werden, daß auch Lichen ruber planus sich ähnlich lokalisieren kann, aber man wird bei jedem einschlägigen Fall bedenken müssen, daß Lichen ruber planus sich meist doch auch noch an verschiedenen anderen Körperstellen, an der Hand, am Penis, am Handgelenk, in der Mundhöhle lokalisiert. Auch dann noch, wenn die streifenförmige Erkrankung eine geschlossene Linie bildet, besteht eine Ähnlichkeit mit Lichen ruber planus, sobald der Streifen sich an der unteren Extremität lokalisiert, dadurch bläulichrot ist, facettiert erscheint, sich am Rande in Knötchen auflöst, und wenn nicht eine etwas stärkere Schuppung sofort gegen Lichen planus spricht. Natürlich kann nicht mehr an Lichen ruber planus gedacht werden, wenn sämtliche Effloreszenzen nicht bläulichrot, sondern gelbrot oder bräunlichrot, eventuell spitzkegelartig, wie bei Lichen ruber acuminatus, beschaffen sind. In solch letzteren Fällen hat die Erkrankung die bräunlichgelbe Farbe subakuter Entzündung, und solche Erkrankungen nähern sich in ihrer Beschaffenheit am meisten dem, was wir als Lichenifikation, als lichenoides Ekzem bezeichnen, besonders wenn Juckreiz besteht und als Folge des Kratzens Exkoriationen, Borkenbildung, Pigmentation vorhanden sind. Die Ähnlichkeit wird noch vermehrt, wenn die Effloreszenzen sich plaquesartig verdichten und diese Plaques von randständigen, glänzenden, lichenoiden, planen Knötchen begrenzt sind. In diesen Plaques tritt auch deutliche Schuppung auf, die in einem Falle unserer Beobachtung so intensiv war, daß das Bild einer streifenförmig angeordneten Psoriasis imitiert wurde.

Die Symptomatologie der Erkrankung ist keineswegs abgeschlossen, ebensowenig ist die Frage nach dem Wesen der Erkrankung beantwortet. Gerade die Ähnlichkeit mit Lichenifikation läßt die Erklärung Tontons nicht unwahrscheinlich erscheinen, welcher annimmt, daß an jenen Stellen, wo die sensiblen Nervenendigungen von verschiedenen Seiten und Wachstumsrichtungen der Haut zusammenstoßen, eine besondere Disposition auf mechanische Reize zu reagieren besteht, so daß diese Stellen nach Philippsohn schon auf Dehnung, Zerrung mit Entzündung reagieren; auch die Möglichkeit, daß an diesen Stellen primärer Juckreiz auftritt und daß das konsekutive

Kratzen zu Lichenifikation oder Kratzekzem führt, müßte erwogen werden.

Angiom.

Unter Angiomen im weiteren Sinne verstehen wir Geschwülste oder geschwulstähnliche Zustände, die ihrer Masse nach aus Blutgefäßen — Hämangiome — oder Lymphgefäßen — Lymphangiome — bestehen. Die aus Blutgefäßen bestehenden Angiome lassen sich wieder einteilen in:

1. Angiomata sensu strictiori, die während des Lebens entstanden sind und sich nicht aus angeborenen Gefäßmälern entwickelt haben.

2. Naevi vasculares. Sie sind angeborene Gefäßgeschwülste, die sich nur mit dem Organismus vergrößern, sonst aber kein eigenes Größenwachstum zeigen.

3. Naevi angiomatodes, die durch progressives Wachstum angeborener Gefäßnaevi entstehen.

Anatomisch ergeben sich unter den Angiomen nur insoferne Unterschiede, als einmal die Gefäße in der Geschwulst ihre Form und ihren Charakter bewahrt haben — Angioma simplex oder Angioma plexiforme — oder in Hohlräume umgewandelt sind — Cavernöses Angiom, Tumor cavernosus. Zum Teile verliert auch im Angioma simplex die Gefäßwand ihren Tonus und wird passiv ausgedehnt; wenigstens sieht man Angiome als lebhaft rote Flecke entstehen, allmählich blaurot werden und sich mit schwarzblauen Punkten besetzen, die ampullenartig aufgetriebenen Gefäßen entsprechen.

1. Angiome. Wir sehen dieselben in Form linsen- bis stecknadelkopfgroßer Geschwülste sich vorwiegend im höheren Alter ausbilden. Sie bilden scharf begrenzte, hellrote, etwas über das Niveau emportretende kompressible Geschwülste, die vorwiegend an der Bauchhaut, aber auch am Rücken, etwas seltener an den Extremitäten auftreten. Nicht so selten kommen die Geschwülste schon in den Dreißigerjahren zum Vorschein, und nimmt ihre Zahl mit dem Alter zu. Man hat in diesen Angiomen die Vorläufer von malignen Geschwülsten zu erkennen geglaubt, die Klinik bestätigt die Richtigkeit dieser Vermutung nicht.

Sie entstehen in vorher vollständig gesunder Haut, sind somit als reine Angiome zu bezeichnen. Das Gleiche gilt von den im Gesicht sich ausbildenden Angiomen, die an den verschiedensten Stellen, an der Nase, an der Wange solitär oder multipel auftreten, gewöhnlich eine zentrale, etwas prominierende Gefäßschlinge aufweisen, die beim Anstechen einen ziemlich hohen

Blutstrahl entleert. Von dieser Gefäßschlinge ausgehend, gewahrt man eine sternförmige Gefäßausdehnung. Soweit diese Geschwülste nicht angeboren sind, muß man sie zu den reinen Angiomen rechnen. Zu diesen gehören auch die in der Literatur beschriebenen Fälle von Angiomatosis, als deren Typus der Fall Ullmanns gelten kann. In diesem Falle kam es zur Ausbildung zahlreicher Geschwülste auf der Haut und in den inneren Organen, Geschwülste, die ihrem klinischen Aussehen und ihrem anatomischen Aufbau nach als Kavernome zu bezeichnen waren; ähnliche Fälle haben Blaschko u. a. beschrieben. Mit einiger Sicherheit lassen sich in diese Gruppe auch noch die brombeerenartigen venösen Ektasien einreihen, die man ab und zu an der Scrotalhaut konstatiert.

2. Die reinen Naevi vasculares stellen Teleangiektasien, plexiforme Angiome, seltener Kavernome vor. Sie sind angeborene Geschwülste, die sich nur mit dem Organismus vergrößern.

Die 3. Gruppe endlich, die Naevi angiomatodes, enthalten die größte Anzahl der Gefäßgeschwülste, da mindestens die Hälfte der Angiome von angeborenen Gefäßmälern ihren Ausgang nehmen. Den Typus dieser Gruppe gibt ein herumreisender Kranker ab, der bereits mehrfach in der Literatur beschrieben wurde. Seine Erkrankung begann unmittelbar nach der Geburt mit einem roten Fleck über der Nase, der in den nächsten Jahren sich über das Gesicht ausbreitete und durch fortwährende Wucherung bis zum 60. Lebensjahre jetzt den halben Kopf einnimmt, die Nase auf das drei- bis fünffache vergrößert, die Oberlippe zu einem rüsselartigen Gebilde gestaltet, welches bis in die Kinngegend herabhängt, auf die Schleimhaut der Nase, der Lippe, des harten Gaumens übergreift und dieselbe zu blauroten, polsterartigen, kompressiblen Wülsten verwandelt. In diese Gruppe würden auch die Kavernome gehören, die sich so häufig neben Molluscum fibrosum finden, denn man wird nicht fehlgehen, die erste Anlage derselben als eine angeborene zu betrachten.

Therapie. Die Behandlung der Gefäßgeschwülste ist vorwiegend eine chirurgische und soll auch dort eine chirurgische sein, wo das Angiom exstirpierbar ist, da zweifellos die in der frühesten Kindheit angelegte chirurgische Narbe der schönste Heileffekt ist. Rasch wachsende Geschwülste bei kleinen Kindern sind sehr bald zu exstirpieren, wobei allerdings der Blutverlust auf ein Minimum beschränkt werden muß. Aus dem Bedenken des Blutverlustes kann sich die Indikation zur unblutigen Entfernung ergeben. Diese kann bewerkstelligt werden durch Elektrolyse,

indem man mit der Nadel die Geschwulst partienweise zur Verödung bringt oder durch Ätzung mit Acidum nitricum fumans. Die Elektrolyse ist auch die einzig anzuwendende Methode zur Entfernung der relativ häufig an der Nase, an den Wangen vorkommenden sternförmigen Teleangiektasie, da die zurückbleibenden Narben bei dieser Behandlung kaum zu sehen sind. Die mit der Kathode (negativer Pol) verbundene Nadel des konstanten Stromes, der in einer Stärke von 2 Milliampère zur Anwendung kommt, wird auf das ektatische Gefäß eingestochen und 15—30 Min. darin belassen. Nach Herausziehen der Nadel soll die Stelle blaßweiß, blutleer erscheinen und bleiben. Hat man die Gefäßschlinge getroffen, so bleibt das Angiom dauernd verödet. In anderen Fällen erneuert sich der Fleck und die Manipulation muß noch einmal vorgenommen werden.

Rauchende Salpetersäure soll in diesen Fällen nur dann angewendet werden, wenn keine elektrische Batterie zur Verfügung ist. Die Salpetersäure kommt unter den oben angegebenen Voraussetzungen hauptsächlich gegen die plastischen Angiome, die sich über das Niveau erheben, in Verwendung. Ein zugespitztes Holzstäbchen wird in die Salpetersäure eingetaucht und, ohne daß es zur Perforation des Epithels kommen darf, unter leichtem Druck auf die zu verödende Geschwulst aufgesetzt. So kann ein Angiom eventuell in einer Sitzung zerstört werden, wobei man allerdings nie vergessen darf, daß der Endeffekt eine Narbe ist. Gegen breite Gefäßmäler haben wir von sehr häufig vorgenommenen Scarifikationen günstige Wirkung gesehen. Das Gleiche gilt von der Ignipunktur, gleichgiltig, ob diese durch Galvanokaustik oder durch den Thermokauter in der Form des von Unna angegebenen Mikrobrenners vorgenommen wird. Flächenhafte Verschorfung mittels des Thermokauters führt nur dann zum Ziele, wenn mit den Papillen auch das Gefäß zerstört wird. Dieses Verfahren setzt aber meist Narkose voraus und führt zu Narben.

Lymphangiome.

Nach Winiwarter ist das Lymphangiom eine Geschwulst, welche aus einem bindegewebigen Maschen- und Fächerwerk besteht, in dessen Lücken Lymphe enthalten ist, und dessen Hohlräume mit Endothelien ausgekleidet sind. Mit Unna kann man diese Geschwülste ihrem Sitze nach einteilen in Lymphangiome des Papillarkörpers und Lymphangiome des Hypoderms. Das erstere ist das:

Lymphangioma circumscriptum cysticum cutis.

Dasselbe hat beim ersten Anblick sehr große Ähnlichkeit mit Herpes Zoster, insoferne es sich sehr gerne in der Thoraxgegend lokalisiert und aus Bläschengruppen zusammensetzt, die zum Teile Lymphe, zum Teile Blut enthalten. Die genauere Untersuchung zeigt aber, daß der ganze Prozeß ohne Entzündungserscheinungen einhergeht, daß um die Bläschen herum der rote Injektionshof fehlt und daß die Bläschen nicht gedellt sind. Die Anamnese sagt, daß die Geschwulst bereits seit der frühesten Jugend besteht u. s. w. Die Gruppen, zu welchen die einzelnen Bläschen zusammentreten, sind manchmal klein, können aber auch die Größe zweier Handteller erreichen. Die Haut fühlt sich innerhalb dieser Fläche sammtartig an, da die Oberfläche durch dicht aneinander gerückte Bläschen gebildet ist. Der Bläscheninhalt ist fadenziehende Lymphe, die in ihrer Farbe deutlicher gelb ist als exsudiertes Serum; nicht so selten ist der Blaseninhalt Blut, und das Blut trocknet dann zur Borke ein; manchmal ist der blutige Inhalt aber nur vorgetäuscht durch ausgedehnte Blutgefäße in der Wand der Cyste, und Waelsch hat direkt Kombination von Lymph- und Hämangiom beobachtet.

Anatomisch handelt es sich nach neueren Autoren um primäre Neubildung der Lymphgefäße mit nachfolgender Dilatation derselben. Man sieht in der Pars papillaris und subpapillaris zahlreiche ovale und runde Hohlräume, welche mit Lymphe erfüllt sind und von einer einfachen Lage von Endothelzellen ausgekleidet sind. Die neuen Lymphgefäße entstehen durch Wucherung der Endothelien der schon vorhandenen Lymphgefäße, also durch homoplastische Wucherung.

Nach Török und Waelsch entstehen sie aber auch durch heteroplastische Wucherung an Stellen, wo früher keine Lymphgefäße vorhanden waren, und endlich kommt bei der Bildung der Geschwülste wahrscheinlich noch ein drittes Moment in Betracht. Indem die Endothelien in das Bindegewebe hineinwuchern, entsteht produktive Entzündung und Verdichtung des Bindegewebes, welche eine Abschnürung, Verlegung der Lymphgefäße und damit Stauung bewirkt. Die Folge davon wären die cystischen Hohlräume in der Pars papillaris. Die Geschwulst entsteht in der frühesten Jugend, vergrößert sich aber sicher auch im späteren Alter.

Hämangioendothelioma tuberosum multiplex (Jarisch).

Dies ist die anatomisch richtige Bezeichnung, die Jarisch einer unter den verschiedensten Namen beschriebenen Erkrankung

gegeben hat. Das klinische Bild derselben ist folgendes: In der seitlichen Bauch- und Thoraxgegend treten stecknadelkopfgroße, aber auch längliche, weizenkornähnliche bis erbsengroße oder runde, papulöse Knötchen auf von einer Farbe, die große Ähnlichkeit mit der eines Weizen- oder Roggenkornes hat und in anderen Fällen sehr an das Aussehen luetischer Papeln bei anämischen Personen erinnert. Die Epidermis über dem Knötchen ist gespannt, das Knötchen dadurch glänzend; Zeichen von Entzündung, Schuppung etc. bestehen nicht, hingegen zeigt die Lupe einen haarfeinen, von ektasierten Gefäßen gebildeten Saum, welcher das Knötchen umgibt. Seltenere Lokalisationen der Erkrankung sind die im Gesicht und in der Halsgegend. Die Erkrankung beginnt häufig in der frühesten Jugend, doch treten Effloreszenzen auch im späteren Alter auf; spontane Rückbildung scheint vorzukommen.

Das mikroskopische Bild charakterisiert sich durch zahlreiche runde und birnförmig gestaltete cystische Hohlräume, welche mit einer homogenen kolloiden Masse erfüllt sind und von deren Wand aus sich solide, beistrichförmige Zellfortsätze in die Umgebung erstrecken, die zum Teile benachbarte Hohlräume miteinander verbinden. Die aus einer mehrfachen Lage von Zellen sich zusammensetzende Cystenwand trägt nach innen Zellen, die hyalin degeneriert sind. Der Zellkern ist gebläht, verliert seine Färbbarkeit, im Zelleib treten hyaline Tropfen auf, die sich mit Eosin intensiv rot färben. Dieselbe Degeneration erfolgt auch an einzelnen Zellen der soliden Stränge, und aus ihr geht offenbar der kolloide Inhalt der Cysten hervor. Jarisch gebührt das Verdienst, das Hervorgehen dieser Zellstränge aus den Endothelien der Blutkapillaren nachgewiesen zu haben. v. Waldheim unterzog sich der dankenswerten Aufgabe, zunächst die Befunde von Jarisch nachzuprüfen und die bisher unter den verschiedensten Bezeichnungen beschriebenen Fälle zu sichten. Als Frucht dieser Arbeit können wir heute folgende Affektionen als miteinander und mit der von Jarisch als Hämangioendothelioma tuberosum multiplex bezeichneten identisch ansehen: Lymphangioma tuberosum multiplex (Kaposi-Biesiadecki), Hydradénomes éruptifs (Jaquet-Darier), Syringocystadenoma (Török), Cystadénomes épithéliaux benins (Besnier), Cellulomes épithéliaux éruptifs (Quinquaud), Endothelioma tuberosum colloides (Kromayer).

Xanthom.

Unter Xanthom versteht man flache oder knötchenförmige Geschwülste von einer durch den Fettgehalt der Geschwulst-

zellen bedingten schwefel- oder orangengelben Farbe. Wir unterscheiden danach das Xanthoma planum und Xanthoma tuberosum.

Das Xanthoma planum stellt flache, oberflächlich in der Kutis gelegene stroh-, zitronen- oder orangengelbe Geschwülste dar, die durch ihre auffallende Farbe äußerst scharf begrenzt erscheinen, das umgebende Niveau entweder gar nicht oder nur sehr wenig überragen und die Epidermis über sich vollkommen unverändert lassen. Bei der Palpation läßt die Geschwulst in der dünnen und zarten Lidhaut zwar eine Verdickung, aber fast keine Konsistenzvermehrung erkennen; die Haut fühlt sich weich, fast wie normal an, und die Oberfläche ist glatt.

Das Xanthoma planum lokalisiert sich in Form hanfkorn-, heller-, kreuzergroßer, länglich gestalteter, elliptischer Flecke mit Vorliebe in den Augenlidern, und zwar häufig in allen vier zu gleicher Zeit. Es beginnt symmetrisch in den oberen oder unteren Augenlidern, findet sich aber auch an der Ohrmuschel, an der Nase, am Hals, am Penis, auf der Schleimhaut des Mundes, in der Hohlhand entsprechend den tiefen Hautfurchen und am Handrücken.

Das Xanthoma tuberosum erscheint in Form hanfkorn- bis erbsengroßer Knötchen, besitzt eine stroh- oder weißgelbe, bei Diabetes und frischen Eruptionen eine leicht rötlichgelbe Farbe. Sind die Knötchen klein, miliumartig oder länglich, weizenkorngroß, so ist die Konsistenz gering, werden sie haselnuß-, eventuell nußgroß, so sind sie äußerst derb, hart und dann auch etwas druckempfindlich; die Oberfläche ist normal.

Die Knötchen treten außer an den Augenlidern, wo sie neben Xanthoma planum vorkommen, an den Streck- und Beugeseiten der Extremitäten, am Ellbogen, über dem Knie, über den Fingerknöcheln, in der Flachhand und in der Fußsohle auf. In dichter Eruption finden sich die Knötchen über den ganzen Körper verstreut, und sahen wir einmal eine so dichte Eruption, daß zwischen den einzelnen Knötchen höchstens ein Abstand von 2—3 cm war. In solchen Fällen findet man die Geschwulst auch auf der Schleimhaut des Mundes, der Vagina; bei der Sektion in den serösen Häuten, der Leber, Milz, Niere, Gefäßwand und in den Sehnen, teils in Knötchenform, teils in Form mehr flacher Infiltrate. Wegen der Erkrankung der Sehnen sind in diesen Fällen auch die subjektiven Beschwerden ziemlich groß. Die Geschwulst bleibt lange bestehen, kann sich aber selbständig zurückbilden, was dann oft rasch geschieht.

Anatomisch besteht das Xanthom aus spindeligen, runden, ziemlich großen Zellen, die in einem Protoplasmanetz feinste Fettkügelchen enthalten. Diese Fettröpfchen erscheinen bei Härtung in Osmiumsäure schwarz, nach Alkoholhärtung bleiben an Stelle derselben die runden Lücken des Protoplasmanetzes zurück. Daneben finden sich weiters mehrkernige Zellen und Riesenzellen mit randständigen Kernen.

Die Geschwulstzellen liegen in der Mitte der Geschwulst sehr dicht nebeneinander, am Rande der Geschwulst schieben sich Bindegewebsbündel zwischen dieselben. Da in der Umgebung der Gefäße die vermehrten adventitiellen Zellen durch Osmiumsäure bereits Fett nachweisen lassen, so wäre die Abkunft der Geschwulstzellen von Gefäßwandzellen nicht unwahrscheinlich. Da nun in diesen Gefäßwandzellen Flemming die Mutterzellen des Fettgewebes erblickt, so wäre auch Töröks Meinung plausibel, daß die Xanthomzellen als embryonale Fettzellen anzusehen sind, welche niemals zur vollkommenen Entwicklung gelangen. Den letzten Grund der Wucherung kennen wir nicht, obwohl uns die Klinik einige Erkrankungen kennen lehrt, die erfahrungsgemäß häufig mit Xanthom zusammen vorkommen. So wurde Ikterus eine Zeitlang als Ursache aufgefaßt, jetzt als Folge des Xanthoms an den Gallengängen gedeutet. Das Vorkommen des Xanthoms bei mehreren Familiengliedern, das Xanthoma juvenile als eine angeborene Form, das Vorkommen des Xanthoms zugleich mit Naevi rückt die Heridität als ätiologisches Moment wenigstens für das Xanthoma planum in den Vordergrund.

Beim Xanthoma tuberosum muß man den häufig vorkommenden Ikterus und Diabetes mellitus in eine Beziehung zur Erkrankung zu bringen, und wenn man schon nicht mit Hallopeau diese beiden Zustände immer als Folge des Xanthoms der Leber und des Pankreas ansieht, so ist doch andererseits die Tatsache dieser häufigen Kombination kein Grund für die Abtrennung eines speziellen Xanthoma diabeticorum vom Xanthom, zumal die klinischen Merkmale zur Unterscheidung nicht ausreichen und rasche Rückbildung auch bei Xanthom ohne Diabetes beobachtet wird. Daß das Xanthom bei Diabetes nicht immer die von manchen Autoren geforderte Form rötlichgelber oder roter Papeln hat, beobachtete ich bei einem schweren Diabetiker; er zeigte ein einziges talergroßes Xanthoma planum am rechten Handrücken. So lange also nicht entschieden ist, ob der Diabetes nicht eine Folge des Xanthoms ist, kann man ihn nicht als Ursache zur Einteilung benützen.

Diagnose. Schwierigkeiten in der Diagnose ergeben sich hauptsächlich nur bei tuberösen Formen aus der Seltenheit des Zustandes. Das relativ häufige Xanthoma planum der Augenlider bereitet nur selten diagnostische Schwierigkeiten. Urticaria pigmentosa, die anfangs nicht braun, sondern ebenfalls gelb ist, wird als ein angeborener, über den ganzen Körper ausgebreiteter disseminierter Zustand, durch die bestehende Urticaria factitia, durch den einen oder anderen bereits bräunlichen Fleck in den meisten Fällen gut zu unterscheiden sein.

Therapie des Xanthoms. Gleichgiltig, ob Ikterus oder Diabetes Ursache, Folge oder Koeffekt des Xanthoms ist, hat bei Xanthoma tuberosum die Behandlung sich zunächst mit diesen Zuständen zu beschäftigen, zumal wir gegen die Geschwülste selbst, wenn sie in großer Zahl vorhanden sind, nichts vermögen. Das Xanthoma planum kann, wenn es entstellend wirkt, durch Exzision und Naht entfernt werden. Fast ebenso schöne Resultate gibt die bloße Entfernung mit der Schere, wobei man die Wunde nachher sich selbst überläßt. Das Xanthom wird mit der Pinzette aufgehoben, mit der Schere abgetragen und die Wunde mit steriler Watte belegt. Der Effekt ist ausgezeichnet, und die Operation bedarf keiner besonderen Vorbereitung.

Im Wesen und in der Diagnose vom Xanthom zu trennen wären zwei Zustände, welche durch Veränderung der Kutisfasern entstehen. Der eine ist das in drei Fällen beschriebene Pseudoxanthoma elasticum Darier, das sich als bräunlichgelbe Einlagerung an den Gelenksbeugen darstellt und anatomisch auf Degenerationsvorgänge an den elastischen Fasern zurückzuführen ist. Der zweite ist das von E. Wagner beschriebene Kolloidmilium, die kolloide Degeneration der Haut. Letzteres bildet runde, unregelmäßig begrenzte, hirsekorn- bis linsengroße, flache, mäßig derbe, nicht konfluierte Erhebungen, welche eine lichtgelbe oder zitronengelbe, manchmal bläulichgraue Färbung aufweisen und derart transparent erscheinen, daß man Bläschen vermutet. Erst wenn beim Anstechen keine Flüssigkeit entleert wird, gewahrt man mit Sicherheit die Solidität der Gebilde, welche sich nach Spaltung der Epidermis in Form kolloidartiger Massen auspressen lassen. Die Affektion lokalisiert sich im Gesicht, an der Stirne, in der Temporalgegend, an Nasenrücken, Wange, Handrücken und Oberarm.

Anatomisch entsprechen dem Erkrankungsherde homogene, zerklüftete Blöcke, welche aus knäuelartig durchflochtenen, gequollenen Bündeln und Blöcken (Balken) hervorgehen und aller Wahr-

scheinlichkeit nach veränderten Bindegewebsfasern entsprechen. Da noch nicht mit Sicherheit entschieden ist, ob das Kollagen oder Elastin oder beide Fasern zu gleicher Zeit Veränderungen eingehen, so ist damit auch das Verhältnis des Kolloidmilium zum Pseudoxanthoma elasticum noch nicht genau zu präzisieren. Ebenso unmöglich erscheint es mir mangels histologischer Untersuchungen, gelbe, gelbweiße, flache, unregelmäßig begrenzte, bis linsengroße Flecke in der Temporalhaut alter Leute in ein richtiges Verhältnis zu obigen Zuständen zu bringen, obwohl das klinische Aussehen und das hohe Alter der Patienten für degenerative Prozesse am Bindegewebe spricht.

Endothelioma cutis (Spiegler).

Das von Spiegler in drei Fällen beobachtete Krankheitsbild ist folgendes: Der behaarte Kopf ist besonders in den vorderen und seitlichen Anteilen von knolligen Tumoren besetzt, die in Form und Farbe mit Kartoffeln zu vergleichen sind. Sie sitzen bald mit schmaler, bald mit breiter Basis auf, rücken dicht aneinander und verwandeln so das Capillitium in eine mit Knollen besetzte Fläche. Da die Geschwulst meist in der Subkutis beginnt, so ist im Anfange die Haut über derselben verschieblich, in kleinen Falten abhebbar, und erst später, wenn der Tumor zur Epidermis heraufsteigt, verliert sich diese Verschieblichkeit. Der Tumor wird derb, hart, glänzend, und seine Oberfläche ist gespannt, nicht mehr faltbar. Durch sekundäre Einflüsse kann Exfoliation erfolgen, das Epithel vollkommen abgestoßen werden, wodurch die Oberfläche rot, nässend wird, sich mit Borken bedeckt oder eine feindrusige Beschaffenheit annimmt; die dicht aneinander gerückten Tumoren flachen sich gegenseitig ab, in den Zwischenräumen sammeln sich überall Epidermis, Talgmassen, eitriges Sekret, Krusten und Borken an.

Außer am behaarten Kopf lokalisiert sich die Geschwulst auch noch im Gesicht, am Hals, an der Schulterwölbung und Brust, wobei die Größe abnimmt und die Geschwülste erbsen- bis haselnußgroß werden.

Dieses von Spiegler beschriebene seltene Krankheitsbild ist typisch, da dasselbe in gleicher Weise auch noch von Poncet, Ancel und Cohn beobachtet wurde.

So wie Ancel die Geschwülste in mehreren Generationen auftreten sah, beobachtete auch Spiegler dieselbe bei Vater und Tochter, so daß Heredität bei dem Zustandekommen der Geschwulst zweifellos ist.

Nach den anatomischen Untersuchungen besteht die Geschwulst aus Zellschläuchen, die in der Peripherie von Zylinderzellen begrenzt sind, während gegen die Mitte zu die Zellen polygonal werden. Nach Spiegler verfallen sowohl das umgebende Bindegewebe, wenn es zwischen die Zellstränge zu liegen kommt, als auch die zentralen Anteile der Schläuche einer hyalinen, kolloiden Degeneration. Aus Kapillaren, die in den Zellsträngen eingeschlossen gefunden werden, von deren Wand scheinbar die Wucherung kubischer Zellen ausgeht, schließt Spiegler auf den endothelialen Charakter der Geschwulst. Wäre die beginnende Geschwulst nicht durch einen Streifen gesunden Kutisgewebes vom Epithel getrennt, so wäre sie im hohen Grade den epithelialen Zylindromen ähnlich, die man ab und zu im Gesicht antrifft und deren Hervorgehen aus dem Epithel deutlich nachweisbar ist.

Vielleicht wären aber in dieser Weise Tumoren zu deuten, die Braun am Augenlid einer 54jährigen Frau und bei einem 70jährigen Manne beobachtete. Ein Zusammenhang mit dem Epithel erscheint wieder vollkommen ausgeschlossen bei einem Falle Riehls, in welchem einige hunderte hanfkorn- bis pflaumengroße knotige Geschwülste die obere Körperhälfte einnahmen. Die Haut über den kleinsten Geschwülsten war verschieblich und wurde erst später vollkommen herangezogen und erodiert; Riehl leitet diese Geschwülste vom Endothel der Lymphgefäße ab.

Die Tumoren im Falle Spieglers waren benigne, im Falle Ancels führten sie zu innern Metastasen. Abtragung der Geschwülste mit nachfolgender Transplantation nach Thiersch führte zur Heilung (Spiegler).

Molluscum contagiosum.

Als Erkrankung, welche ihren Ausgang vom Epithel nimmt und nicht so sehr in die Tiefe als in die Höhe wächst, ist das Molluscum contagiosum ein äußerst scharf begrenztes Knötchen, welches nach Art einer Brotkugel auf die Haut aufgesetzt ist, und man gewinnt sofort den Eindruck, daß die eigentliche Geschwulst nur durch eine dünne Zellage niedergehalten ist. Die Oberfläche zeigt einen deutlichen Glanz; die Farbe, manchmal nur wenig von der der Umgebung verschieden, ist in anderen Fällen gelblichweiß oder direkt weiß, während größere Geschwülste gelblichweiß sind und eingestreute weiße Flecke aufweisen. Die Mitte des Knötchens nimmt eine kleine, manchmal dellenartig vertiefte Epithelauflockerung ein, aus welcher sich bei seitlicher Kompression ein weißer Brei und bei stärkerem Druck die ganze

Geschwulst in Form eines weißen, gekerbten, perlenartigen Gebildes auspressen läßt. Die Geschwülste sind stecknadelkopfgroß und können bis Erbsengröße erreichen. Entzündliche Erscheinungen fehlen vollkommen, doch treten sie hinzu, wenn durch Kratzen Infektion erfolgt; so sieht man bei Kindern Impetigo simplex-artige Effloreszenzen mit lebhafter peripherer Injektion und zentraler Vereiterung, welche noch in der Tiefe der Pustel Teile des Molluscum contagiosum enthalten. Endlich kann auch bei Erwachsenen durch mechanische Insulte der Oberfläche ein Teil der Geschwulst verloren gehen, die ganze Stelle sich eitrig belegen, dabei scharf aus der Umgebung hervorspringen und erst nach Entfernung des Belages weiße, basale Anteile der Geschwulst erkennen lassen. Erst, wenn diese Anteile mit dem scharfen Löffel entfernt sind, heilen diese Effloreszenzen, die deshalb leicht für Ulcus molle elevatum und selbst für Ulcus durum gehalten werden können, weil sie sich nicht so selten in der Corona glandis lokalisieren. Sonst ist die häufigste Lokalisation des Molluscum contagiosum das Gesicht, die Schläfengegend, die Haut der Augenlider, das Kinn, die Penishaut; dabei sind die Geschwülste in einem Falle vereinzelt, disseminiert, in anderen Fällen in größerer Anzahl dicht gruppiert. Ohne Irritation von außen können die Geschwülste monate-, eventuell jahrelang bestehen, worauf sie eintrocknen, abfallen oder die schon erwähnte Veränderung des Zerkratztwerdens, der sekundären eitrigen Infektion etc. erleiden. Die Erkrankung ist übertragbar, wie positive Impfversuche von Vidal, Pick, Nobel erwiesen haben. Die Inkubation dauert zwei Monate.

Ihrer Anatomie nach ist die Geschwulst ein epithelialer Tumor, der aus einzelnen Läppchen besteht, welche durch bindegewebige Septa voneinander getrennt sind, und durch Wucherung des Rete Malpighi und nicht durch Veränderungen der Talgdrüsen, wie lange Zeit angenommen wurde, entsteht. Schwache Vergrößerungen lassen deutlich den läppchenartigen Aufbau erkennen, wobei die einzelnen Läppchen gegen die zentrale Delle zu kommunizieren und in dieser Delle homogene, stark lichtbrechende, ovoide Körperchen sichtbar werden, die als sogenannte Molluskumkörperchen den verschiedensten Deutungen unterliegen. Eine kleinere Anzahl von Autoren sieht in den Zelleinschlüssen der Körperchen Sporozoen, die meisten Untersucher erblicken im Molluskumkörperchen den Effekt einer verschieden gedeuteten Degeneration der Epithelzellen, die allerdings nicht in den Rahmen der bisher bekannten Degenerationen paßt.

Es hat den Anschein, daß das Molluskumkörperchen das Endstadium einer Veränderung ist, welche die periphere Zylinderzelle durchmacht. Die Zelle vergrößert sich, bläht sich, je mehr sie gegen das Zentrum zu gelangt, auf, es treten in ihr körnige, sich dunkel färbende Massen auf, welche den Kern an die Zellwand drängen oder vollständig zum Schwinden bringen. Neben Vakuolen tritt in diesen Zellen, aber auch in den scheinbar normalen, welche durch erstere komprimiert sind, reichlich Keratohyalin auf, und es bildet sich ein Hornmantel aus, wodurch in einer noch nicht vollständig aufgeklärten Weise das Molluskumkörperchen entsteht, das aus einer verhornten Membran und einem eiförmigen, stark lichtbrechenden, eingeschlossenen Körper besteht.

Man entfernt das Molluscum contagiosum am raschesten durch Exkochleation. Behufs leichterer Entfernung legt man bei Kindern vorher durch einige Tage Emplastrum saponatum salicylicum auf die Geschwülste, welches eine hinreichende Mazeration des Epithels bewirkt, um die Geschwülste oft durch bloße Seifenwaschung zu entfernen; in dieser Weise werden auch zerkratzte, eitrig infizierte Molluska behandelt. Auch Einreibungen mit Schmierseife können nach Kaposi die Geschwülste zum Vertrocknen und Abfallen bringen.

Um das Auftreten neuer Geschwülste zu verhindern, sucht man die Haut durch Schwefel-, Schwefelteer-, Naphthol-Seifen oder durch medikamentöse Bäder zu desinfizieren.

Carcinom.

Man unterscheidet drei Formen des Hautkrebses: 1. den flachen, 2. den knotigen, tiefgreifenden und 3. den papillären Krebs.

I. Der flache Hautkrebs. Dieses weitaus häufigste Carcinom der Haut beginnt klinisch als eine stärker schuppende oder schilfernde Stelle. Nach Entfernung der Schuppe kommt ein etwas höckeriger, mit glänzender Hornschichte überzogener roter Fleck zum Vorschein, der sich bald wieder mit einer Borke bedeckt, welche die größte Ähnlichkeit mit einem Goldschlägerhäutchen zeigt. Oft ist die kranke Stelle mit einer dicken hämorrhagischen Borke bedeckt, nach deren Ablösung eine gelbrote, scharf umschriebene, nicht eitrige, aber leicht blutende Ulceration, besser Exfoliation, zum Vorschein kommt. In ganz typischen Fällen ist diese Ulceration von hirse- bis sagokorngroßen, derben Knötchen umgeben, die entweder einzeln stehen oder zu einem Wall aneinanderrücken;

Knoten und Wall sind nicht ulceriert und besitzen die Farbe der normalen Haut. Nicht selten ist dieser schnurartige Saum an einer oder an der anderen Stelle von einer zarten Narbe unterbrochen, die sich einerseits in die nächste Umgebung verfolgen läßt und andererseits in die Ulceration einmündet. Dieser Typus wird natürlich variiert durch die Größe der Knötchen, durch die Deutlichkeit des von ihnen gebildeten Saumes, durch die Größe der Ulceration und durch die narbige Ausheilung, die auch in der Ulceration beginnen kann und zu verschieden figurierten Herden führt. Immer folgt auf den carcinomatösen Wall nach innen die Ulceration und auf Ulceration Narbe. Nicht so selten fehlt überhaupt jede Ulceration und die peripheren Knötchen umgrenzen eine atrophische Narbe, in der ab und zu ein Milium-artiges, zentral verkästes Carcinomknötchen zurückbleibt. Bei einer 30jährigen Patientin sah ich im Gesicht zwei deutliche Kreise, die durch Carcinomknötchen gebildet waren und ein leicht atrophisches Zentrum begrenzten. Erfolgt in der Narbe Pigmentverschiebung, so entsteht der Schornsteinfegerkrebs. Randständige Knötchen, ab und zu leicht schuppend, begrenzen eine breite atrophische Narbe. Indem sich das Wort »flach« auf die Grenze des Carcinoms gegen die Kutis zu bezieht, muß nicht jeder flache Hautkrebs im Niveau gelegen sein, sondern es gehören ihrem Wesen und ihrer Histologie nach auch knopfförmige, nicht selten im Zentrum genabelte, rosenrote, von ausgedehnten Gefäßen überzogene Geschwülste hieher. Nach den anatomischen Veränderungen, die auch nicht ohne Einfluß auf die klinischen Verhältnisse des Krebses sind, unterscheiden wir wieder zwei Formen des Hautkrebses: 1. das Cancroid und 2. das Ulcus rodens.

1. Das Cancroid. Die Zellen des Krebsparenchyms besitzen große, schwachgefärbte, bläschenförmige Kerne, reiches, acidophiles Protoplasma, erhaltene Protoplasmafaserung (Riffeln). Das Carcinom zeigt die Tendenz, zu verhornen (Cancroidperlen). Hie und da kann man an der stärkeren Schuppung das Carcinom schon klinisch mit einer gewissen Wahrscheinlichkeit als Cancroid diagnostizieren. Das Cancroid ist viel seltener als das Ulcus rodens, findet sich vorwiegend bei sehr alten Leuten. Die häufigste Lokalisation ist die im Gesicht und hier wieder die Unterlippe; im Unterschied zum Ulcus rodens, das auch am Lippenrot seinen gutartigen Charakter behält, führt das Cancroid der Lippe leicht zum tiefen knotigen Krebs und zur Infektion der Lymphdrüsen. Relativ selten lokalisiert sich das Cancroid auf der Haut des

Stammes oder an den Extremitäten, bildet daselbst serpiginöse Herde mit steil nach außen abfallendem Wall, der nach innen zu papillär wird und unter Größenabnahme der Knötchen in eine atrophische Spontannarbe übergehen kann. Häufig entsteht das Cancroid auf Verbrennungs- und Lupusnarben im Unterschied zum knotigen Krebs, der auf dem weichen Lupusgewebe entsteht.

2. Ulcus rodens. Die Krebszellen besitzen intensiv färbbare Kerne, geringes Protoplasma und spindelige Form; es fehlen die Riffeln; deutlich gefärbte Zylinderzellen begrenzen das carcinomatöse Läppchen, in welchem nicht Verhornung, sondern Nekrose und Erweichung auftritt. Diese Carcinome scheinen aus den Basal-

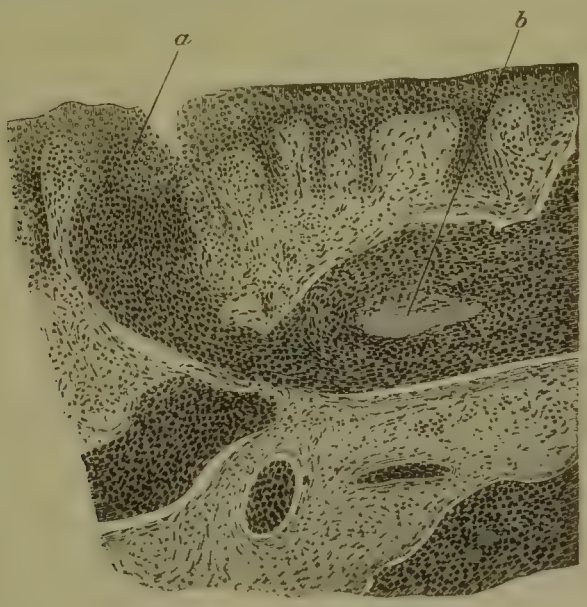

zellen oder aus den tiefsten Retezellen hervorzugehen, welche Zellen noch nicht so weit differenziert sind, daß sie verhornen müssen. Der Tumor ist somit in Bezug auf die Beschaffenheit seines Parenchyms ein medullarer, histologisch gut charakterisiert und als Ulcus rodens vom Cancroid zu unterscheiden. Übergänge zwischen beiden Formen kommen vor, sind aber selten; man sieht sie ab und zu in Form von Tumoren, bei welchen die Zellen des Ulcus rodens leicht acidophil und etwas größer werden, die Läppchen im Zentrum keine Erweichung zeigen, sondern aus konzentrisch wirbelartig angeordneten Zellen bestehen, die sich mit sauren Farben noch deutlicher als die Umgebung färben, aber sicher noch nicht verhornt sind. Das Ulcus rodens ist die weitaus häufigste Form des Hautcarcinoms

und aus den oben beschriebenen randständigen Knötchen und dem Knötchenwall oft schon klinisch diagnostizierbar. Man findet das Ulcus rodens schon im jugendlichen Alter, selbst bei Kindern, dann zwischen den Zwanziger- und Dreißigerjahren, häufiger allerdings im höheren Alter; fast sämtliche Carcinome des Xeroderma pigmentosum gehören hieher. Die häufigste Lokalisation ist wieder das Gesicht. Unter Einfluß des Stromas kommen noch verschiedene histologische Typen dieses Carcinoms zu stande, unter welchen Unnas styloides Carcinom nicht so selten ist. Das Ulcus rodens ist quoad vitam eine durchaus günstige Geschwulst, es beschränkt sich in seinem Wachstum fast nur auf die Haut, greift nicht auf den Knochen über und infiziert die Lymphdrüsen nicht. Hingegen zeigt dasselbe die Tendenz, sich nach der Fläche auszubreiten, wobei ihm die Haut und eventuell der Knorpel zum Opfer fällt. Dadurch bewirkt es Zerstörung der Nase und Lider, an welchen das Ulcus rodens die fast ausschließliche Carcinomform ist. Bei sehr langer Dauer wird der befallene Hautbezirk sehr groß, und man sieht Geschwülste, welche die eine Gesichtshälfte einnehmen oder z. B. längs des Knochens in die Augenhöhle hineinwuchern. In solchen Fällen bildet sich hie und da an einer Stelle ein tiefer Knoten aus. Wie oben erwähnt, kann das Ulcus rodens manchmal direkt als solch rosenroter, von ektatischen Gefäßen überzogener, ziemlich tief greifender Knoten beginnen. Auch bei dieser Form bleibt in der Regel das Übergreifen auf die Tiefe, auf die Umgebung und auf die Lymphdrüsen aus. Da hier aber das Stroma sehr gering ist, so soll diese Geschwulst prognostisch ungünstiger beurteilt werden, weil man den histologischen Charakter klinisch nicht feststellen und eine Änderung der Geschwulstbeschaffenheit doch leichter eintreten kann. So sahen wir in einem Falle von Xeroderma pigmentosum nach jahrelanger Dauer ein Ulcus rodens in die Tiefe wuchern und zu Infektion der Lymphdrüsen führen.

Manchmal sendet das Ulcus rodens dünne, lange Epithelstränge in die Tiefe, die mit benachbarten anastomosieren. Dadurch werden Bindegewebsinseln eingeschlossen, welche sekundär einer schleimigen Degeneration verfallen. Auf diese Weise entstehen cystische Hohlräume, die mit einer blutig-schleimigen Flüssigkeit erfüllt sind. Solche Geschwülste, die man mit Recht als epitheliale Zylindrome bezeichnen könnte, finden sich ab und zu im Gesicht, besonders in der Gegend des unteren Augenlides, zeigen klinisch deutlich die cystische Beschaffenheit und den blutig-schleimigen Inhalt.

Sie sind wie das Ulcus rodens gutartiger Natur, nur als eine Abart desselben aufzufassen.

Der Verlauf des flachen Hautkrebses ist gewöhnlich ein äußerst langsamer; man beobachtet nicht selten Carcinome, die 7—10 Jahre erbsengroß bleiben, und sieht Epitheliome, die 16—20 und mehr Jahre bestehen, in dieser Zeit allerdings oft große Flächen befallen.

Die Diagnose bereitet unter Berücksichtigung der angegebenen Symptome fast niemals besondere Schwierigkeiten. Die Therapie erzielt, wenn sie rechtzeitig einsetzt, fast ausnahmslos gute Resultate. Kleine Carcinome werden durch die Exzision entfernt und die Wunde durch die Naht vereinigt. Vor allem müssen natürlich randständige Knötchen mit in die Exzision hineinfallen, was bei schlechter Kenntnis des Prozesses leicht unterbleiben kann, da diese Knötchen nicht ulceriert sind. Die Dehnbarkeit und Verschieblichkeit der Gesichtshaut gestattet, die radikale Entfernung auch auf größere Herde auszudehnen. — Absolut indiziert ist die Exzision der Lippen-Carcinome, weil hier nur die größte Übung zwischen Cancroid und Ulcus rodens unterscheiden kann, der Augenliderkrebse, weil hier ein Ektropium entsteht, und der Carcinome am Nasenflügel, weil es zum Defekt desselben kommen würde. In vielen Fällen wird plastische Deckung der Exzision folgen müssen.

Jede konservative Methode hat zur Vorbedingung die strikte Diagnose, daß der vorliegende Krebs ein flacher ist. Bestehen irgendwelche Zweifel, so hat man radikal-chirurgisch vorzugehen. Ist die Diagnose gesichert, so können konservative Methoden angewendet werden, weil sie erfahrungsgemäß zum Ziele führen; sie müssen zunächst dort angewendet werden, wo eine sofort vorgenommene Exzision Entstellung herbeiführen würde. Endlich können konservative Methoden bei sehr ausgebreiteten Fällen die carcinomatöse Fläche derartig verkleinern, daß eine deckende Plastik möglich ist. Brauchbare Methoden sind:

Exkochleation mit nachfolgender Ätzung. Die Exkochleation muß ebenso wie die Exzision auch die randständigen Knötchen entfernen.

Das Carcinom wird kokainisiert oder durch Äthylchlorid vereist und mittels scharfen Löffels exkochleiert. Ist die Anästhesie eine gute, so kann die Wundfläche sofort mit 50%iger Kalilauge oder 50%iger Argentum-nitricum-Lösung verschorft werden.

Bessere Erfolge erzielt man mit 50%iger Pyrogallus-Salbe, wenn man ähnlich verfährt wie bei Lupus vulgaris. Die Salbe wird auf Leinwand messerrückendick aufgestrichen und die Wundfläche damit verbunden; werden die Schmerzen unerträglich, so wird die Salbe durch Borsalbe ersetzt. Ist die Fläche überhäutet, so werden einzelne Rezidivknötchen mittels des Lapisstiftes oder durch Exzision entfernt. Ab und zu ist eine zweite Exkochleation oder Ätzung notwendig.

Auch ausgebreitete Carcimone können durch Exkochleation und durch wiederholte Pyrogallus-Ätzung entweder vollständig geheilt oder doch so verkleinert werden, daß nachträglich eine Plastik vorgenommen werden kann. Erschwert wird die Heilung z. B. an der Nase durch die zahlreichen Lücken und Ausbuchtungen der knöchernen Nasenumgrenzung, in welche das Carcinom wuchert. Ähnlich wie bei Lupus kann zur Ätzung auch die Landolf'sche Pasta verwendet werden. Sie gibt eine sicher carcinomfreie Fläche, die dann plastisch gedeckt werden kann.

II. Knotiges Carcinom. Die Bezeichnung »knotiges Carcinom« ist eine klinische und entspricht keiner einheitlichen Krebsform. Sie gibt vor allem das Hauptsymptom des Krebses wieder, das rasche Vordringen in die Tiefe, wodurch der Krebs zu einer wenig scharf begrenzten, die Haut infiltrierenden, derben, harten Geschwulst wird, die von der Haut bald auf die Unterlage, Faszie, Muskel, Periost, Knochen übergreift und dadurch an dieselbe fixiert wird. Damit verbindet sich eine höhere Malignität und die absolute Notwendigkeit einer radikalen Behandlung. Im Interesse dieser Behandlung und wegen der Schwierigkeit der klinischen Differenzierung müssen wir die bereits erwähnten knotigen Formen des Ulcus rodens hier noch einmal erwähnen.

Während diese Geschwülste ihrer anatomischen Zusammensetzung nach dem Ulcus rodens angehören, ist das knotenförmige Lippencarcinom seinem Wesen und seinen klinischen Symptomen nach vollständig hieher gehörig. Dasselbe entwickelt sich sofort als derber, harter Knoten oder geht aus einem Cancroid hervor; im Zentrum dieses Knotens tritt Ulceration auf, die eine unregelmäßig höckerige, mit roten Fleischwärzchen besetzte Geschwürsfläche darstellt; die submentalen und submaxillaren Lymphdrüsen werden rasch infiziert. Während das Lupusnarbencarcinom in der Regel ein Cancroid ist, ist, wie erwähnt, das Carcinom im lupösen Gewebe gewöhnlich ein tiefgreifender Krebs. Das Gleiche gilt von den Carcinomen auf Ulcus cruris, auf Gummen. Tief-

sitzende Tumoren entwickeln sich auch auf der Basis von Naevi. Man rechnet sie, je nachdem die Naevuszellen als Abkömmlinge des Epithels oder Bindegewebes aufgefaßt werden, zu den alveolären Carcinomen oder alveolären Sarkomen. Die Carcinome des Genitales, der Glans penis, der Klitoris, der großen Labien sind meist infiltrierte Hornkrebse, seltener alveoläre Formen mit geringem Stroma. Häufig greift der infiltrierte Krebs von der Schleimhaut sekundär auf die Haut über, so das Carcinom der Mundschleimhaut, das Carcinom am Genitale der Frau u. s. w. Seine Behandlung ist eine chirurgische und besteht in der radikalen Entfernung durch Exstirpation.

III. Papillärer Krebs. Der papilläre Krebs charakterisiert sich durch die Erhebung über die Umgebung in Form papillärer Exkreszenzen, wobei diese Exkreszenzen bald mehr trocken und mit Hornmassen bedeckt sind, bald weich, eitrig belegt erscheinen. Die Basis, auf welcher diese Wucherungen aufsitzen, ist im Unterschied zu den Kondylomen derb, hart oder bei den weicheren Formen aufgelockert, rissig, leicht blutend. Man verbindet auch mit dieser Form die Vorstellung einer höheren Malignität, und zwar, soweit der papilläre Krebs die Oberfläche eines infiltrierten darstellt oder das Carcinom aus einer Warze hervorgegangen ist, meist mit gutem Rechte.

Gewiß trifft diese höhere Malignität aber viel seltener zu, als allgemein vom papillären Krebs gelehrt wird, da eben auch dieser Krebs seiner Struktur nach kein einheitlicher ist und unter seiner Form Cancroide, Ulcus rodens, Zylindrome und die Paget'sche Krankheit auftreten; nichtsdestoweniger hat seine Behandlung eine radikal-chirurgische zu sein.

Paget'sche Krankheit.

Die Erkrankung präsentiert sich als ein meist vollkommen runder, äußerst scharf begrenzter Erkrankungsherd, innerhalb dessen die Haut durch eine rote, weiche, saftige, polsterartige nässende Geschwulst ersetzt ist. Sich selbst überlassen, bedeckt sich der Erkrankungsherd mit einer gelben Borke; hebt man dieselbe ab, so gewahrt man jenen geringen Grad von Oberflächensekretion, welcher charakteristisch für Stellen ist, die zwar ein Epithel, aber keine normale Hornschichte besitzen. Die Palpation konstatiert keine besondere Härte; bei längerem Bestande erhebt sich nicht so selten, gleichsam wie ein Tumor im Tumor, ein kleinerer umschriebener Anteil über die umgebende Geschwulst in Form einer weichen, flachen, buckeligen, manch-

mal aber auch drusigen Erhebung. Lokalisiert sich die Erkrankung, wie häufig, an der Mamma, dann nimmt sie die ganze Areole ein und die Mammilla verschwindet in der Geschwulstmasse. Die Erkrankung lokalisiert sich aber nicht nur an der Mamma; wir sahen sie wiederholt im Gesicht, in der Schläfengegend, am Penis, in der Scrotalhaut und in einem Falle als einen zwei handtellergroßen Herd in der rechten Achselhöhle. In diesem Falle war die ganze Achselhöhle in eine gleichmäßig rote, nässende, nur wenig über das Niveau erhabene, exfoliierte Fläche verwandelt. In einem ähnlichen Falle der Literatur griff die 20 Jahre bestehende Erkrankung von der Achselhöhle auch auf die Brusthaut über. In der Regel sind die Herde an der Mamma talergroß, die im Gesicht, am Scrotum und in der Analgegend kreuzergroß. Das Anfangsstadium wird selten beobachtet und daher auch in sehr verschiedener Weise, bald als krustöse oder schilfernde Stelle, bald als Erosion oder Fissur beschrieben. In der oben beschriebenen Form kann der Erkrankungsherd jahrelang bestehen und verwandelt sich dann fast regelmäßig in ein infiltrierendes Carcinom, wobei die erwähnte Erhebung im Tumor bereits jene Umwandlung andeutet. Ansätze zur spontanen Überhäutung kann man wiederholt beobachten.

Wesen und Ätiologie der Erkrankung sind noch vollkommen unaufgeklärt, aber auch die anatomischen Veränderungen sind, obzwar übereinstimmend beschrieben, noch nicht übereinstimmend gedeutet. Von den drei Deutungen:

1. die Erkrankung ist schon Carcinom, und zwar die oberflächlichste Form desselben;

2. sie ist nur eine dem Krebs nahestehende Erkrankung oder

3. ein eigenartiges Leiden, welches bloß den Boden für Carcinom vorbereitet,

hat nach den klinischen Symptomen die erste die größte Wahrscheinlichkeit.

Die histologischen Bilder zeigen, daß die Geschwulst aus zwei Schichten besteht, aus einer oberflächlichen epithelialen und einer tieferen, zellig infiltrierten; erstere ist 1 mm, letztere 3 bis 4 mm dick; der Papillarkörper ist in dem Infiltrat nicht mehr deutlich zu erkennen. In der epithelialen Schichte finden sich neben Mitosen Gebilde, deren Entstehen Unna in folgender Weise deutet:

Die Retezelle verliert durch eine besondere Art von Ödem ihre Faserung und verwandelt sich zu einem ödematösen Klumpen, welcher keine Verhornung mehr eingeht und fortwährend abgestoßen wird; diese Körper ballen sich zu großen Massen zu-

sammen, sind noch von normalen Retezellen umgeben. Sie wurden längere Zeit für Psorospermien angesehen.

In diagnostischer Beziehung könnte der Erkrankungsherd fast eher mit einer Sklerose als mit Ekzem verwechselt werden. Von ersterer unterscheidet er sich durch Weichheit und langes Bestehen, von Ekzem durch den scharfen Rand, durch Lokalisation auf bloß einer Mamma und durch die gleichmäßig nässende Beschaffenheit des Herdes, welcher auch dann keine Tendenz besitzt, Hornschichte zu bilden, wenn er bereits längere Zeit mit Ekzemmitteln (z. B. Ung. Diachylon) behandelt wurde.

Therapie. Da wir nach Exkochleation und Pyrogallussäureätzung zwar an manchen Stellen des Herdes Überhäutung bewirkten, die überhäuteten Stellen aber bald wieder durch Tumor ersetzt wurden, so kann als Behandlung nur die Exzision oder die Ätzung mit der Landolfschen Pasta empfohlen werden, und es erscheint im hohen Grade indiziert, diese Behandlung so bald als möglich vorzunehmen.

Trichoepithelioma papulatum multiplex (Jarisch).

Dies ist die anatomisch richtige Bezeichnung für eine Geschwulst die ihren Ausgang vom Epithel der Haartasche nimmt und sich durch die Bildung cystischer Hohlräume, welche Haare enthalten, charakterisiert. Klinisch bildet die Erkrankung stecknadelkopf- bis erbsengroße, mäßig derbe, glänzende Knötchen, welche die Farbe der normalen Haut besitzen. Histologisch besteht die Geschwulst aus vielfach verzweigten, an zahlreichen Stellen cystisch erweiterten Epithelschläuchen, welche aus dem Epithel der Haartasche hervorgehen und kleine Haarstümpfe enthalten.

Die Erkrankung lokalisiert sich vorwiegend im Gesicht, und zwar an der Nasenwurzel, in den Augenbrauen, Nasolabialfurche, Wange und Stirne, selten treten die Knötchen auch in der Brust und Rückenhaut auf. Die Geschwulst tritt nach Jarisch besonders zur Zeit der Pubertät auf, scheint, nachdem sie eine gewisse Größe erreicht hat, stationär zu bleiben und sich spontan nicht rückzubilden. Jarisch beobachtete in einem Falle neben Knötchen auch Geschwüre nach Art des Ulcus rodens und schließt mit Recht auf einen Übergang der Geschwülste in flache Krebsgeschwüre. Da die Geschwülste sicher aus dem Epithel der Haartaschen hervorgehen, diese aber als eine Fortsetzung des Rete aufzufassen sind, so spricht dieser Übergang, wie ich vermute, für die Richtigkeit der Auffassung, im Ulcus rodens Geschwülste zu erblicken, die ihren Ausgang von den tiefsten Rete-

zellen nehmen. Das Vorkommen der Geschwülste bei Xeroderma pigmentosum, wie wir dies in einem Falle konstatierten, kann

Trichoepithelioma multiplex (eigene Beobachtung).

als ein weiterer Beweis des gestörten Gleichgewichtes zwischen Epithel und Kutis bei dieser Erkrankung angesehen werden.

Sarkome.

Wir reihen hier Bindegewebsgeschwülste mit einheitlichem Zellcharakter und unbegrenztem, atypischem Wachstum ein, durch welches das Muttergewebe verdrängt und konsumiert wird.

Klinisch besitzen sie nicht immer jenes rasche Wachstum, welches den Sarkomen in anderen Geweben eigen ist. Kleine Sarkome können lange Zeit an einer umschriebenen Stelle vorhanden sein, sich nur langsam vergrößern, können aber auch jederzeit ihren Charakter verändern, rasch wachsen, in die Tiefe greifen, die Haut an die Unterlage fixieren, als Zeichen der Malignität glänzend gespannte Oberfläche bekommen, blaurot werden und endlich ulcerieren.

Beginnt das Sarkom rascher zu wachsen, so bilden sich in kurzer Zeit in der Umgebung des primären Knotens neue, knopfartige, derbe, harte Knötchen aus, welche nicht selten durch eine basale sarkomatöse Platte miteinander zu einem Herd verbunden sind.

Das primäre Sarkom der Haut ist viel zu selten, als daß es möglich wäre, dasselbe in klinisch charakterisierte Gruppen einzuteilen.

Histologisch kann dasselbe alle Zellformen besitzen, wobei in der Regel aber das Spindezellensarkom vorherrscht und nur schwer von zellreichen Fibromen zu unterscheiden ist.

Die Zahl der Hautsarkome und ihre histologischen Formen vermehren sich bedeutend durch die sekundär auf die Haut übergreifenden oder metastatischen Geschwülste. Dazu kommt noch, daß manche Autoren die aus den Naevuszellen hervorgehenden Geschwülste zu den alveolären Sarkomen zählen. Eine klinisch und histologisch wohl charakterisierte Geschwulst ist das

Melanosarkom. Je öfter man Melanosarkome und pigmentierte Geschwülste zu untersuchen Gelegenheit hat, desto mehr fühlt man sich von der Ansicht Ribberts angezogen, der das Melanosarkom durch atypische Wucherung der Chromatophoren, id est der Melanoblasten entstehen läßt.

Die Melanoblasten zeigen als Zellform eine bedeutende Selbständigkeit; wir sehen sie als Pigmentträger oder Erzeuger selbständig in das Epithel wandern, den Pigmentabbau bewirken, in reicher Teilung Geschwülste anderer Art durchwachsen, z. B. Fibrome durchwandern. Diese Fibrome können äußerst zellreich, oder das Geschwulstgewebe kann direkt ein sarkomatöses sein, und doch liegt noch nicht Melanosarkom, sondern ein pigmentiertes Fibrom, ein pigmentiertes Sarkom vor, wie es in gleicher Weise auch pigmentierte Carcinome gibt, wo die Melanoblasten immer im Stroma liegen, und keine echten Melanocarcinome, bei welchen die Geschwulstzelle eine pigmentierte Epithelzelle ist.

Es spricht nicht gegen die Ansicht Ribberts, daß sich aus einem weichen Naevus einmal ein Melanosarkom, ein anderes Mal ein alveoläres Sarkom oder ein pigmentiertes Sarkom entwickelt. Pigmentzellen und Naevuszellen sind eben zwei im Naevus unabhängig voneinander vorkommende Zellarten, die, jede für sich, atypisch wuchern können, die Melanoblasten zu Melanosarkomen, die Naevuszellen zu alveolären Sarkomen, wobei noch drittens die Melanoblasten sich vermehren können, in das Stroma des Sarkoms einwachsen und so pigmentierte Sarkome bilden.

Es läßt sich weiter mit obiger Ansicht in Einklang bringen, daß der atypisch gewucherte Melanoblast nicht mehr vollkommen die Funktion des normalen besitzt, nicht mehr so reichlich Pigment oder nicht mehr schwarzbraunes Pigment erzeugt. Unter Berücksichtigung der Befunde Spieglers ist es nicht ausgeschlossen, daß die Pigmentzelle auch helles, gelbes oder »farbloses Pigment«, also ein Zellprodukt liefert, das noch nicht pigmentiert ist. Damit steht im Einklang, daß die Melanosarkome nicht immer schwarz oder bläulichschwarz sind, sondern daß frische metastatische Knoten auch weiße, weißgraue, gelbliche Farbe besitzen können; der primäre Knoten ist allerdings meist dunkel, bläulichschwarz pigmentiert, bildet sich zu einem warzenartigen, gelappten, breit aufsitzenden, papillären Tumor um, welcher bald ulceriert, dann eine schiefergraue, weiche Geschwürsfläche bildet und schwarzes, tintenähnliches Sekret sezerniert; die Geschwulstzelle ist gleichsam ein unfertiger Melanoblast. Der maligne Charakter dieser Geschwülste ist hinreichend bekannt. Ausbreitung in die Umgebung längs der Lymph- und Blutgefäße, Metastasen in inneren Organen treten so frühzeitig auf, daß selbst der radikalste Eingriff oft schon ein vergeblicher ist.

Sarkoide.

Den echten Sarkomen sind als lockere Gruppe die Sarkoide gegenüberzustellen. Sie sind Geschwülste oder geschwulstähnliche Erkrankungen, welche in ihrem Aussehen den Sarkomen ähnlich sind, das Muttergewebe aber nicht aufbrauchen, sondern nur infiltrieren und deshalb rückbildungsfähig sind, so daß nach ihrer Rückbildung die Haut zur Norm zurückkehren kann.

Die Haut erkrankt gewöhnlich an mehreren voneinander unabhängigen Stellen zu gleicher Zeit, und die Geschwulst bleibt auf die Haut beschränkt. Der Typus dieser Gruppe ist die Sarcomatosis cutis Spiegler. Die oben angeführten Symptome weist auch das Sarcoma idiopathicum haemorrhagicum Kaposi auf, obwohl es histologisch ein fuscocellulares Angiosarkom ist. Schon in mehr lockerem Zusammenhange mit dieser Gruppe steht die Mykosis fungoides, welche zwar Geschwülste im obigen Sinne bildet, sich aber auf entzündlicher Basis entwickelt. Sie bildet das Zwischenglied, durch welches die Veränderungen bei Leukämie und Pseudoleukämie hier angereiht werden können.

Sarcomatosis cutis (Spiegler).

Die Erkrankung charakterisiert sich durch das Auftreten multipler, in der Cutis propria zur Entwicklung gelangender Geschwülste, die erbsen- bis nußgroße, gemäß ihrem tiefen Sitz wenig scharf begrenzte, buckelige Erhebungen darstellen. Nicht selten sind die Tumoren mehr flach, plattenartig, kuchenförmig, handtellergroß, im Zentrum eingesunken. Ihre Konsistenz ist eine harte, derbe, teigige, ihre Oberfläche ist anfangs normale Haut, erst später, wenn die Geschwülste größer werden und in die höheren Hautschichten gelangen, werden sie blaß, rosa oder bläulichrot und zeigen an der Oberfläche ektatische Blutgefäße. Gewöhnlich kommen die beschriebenen Tumoren in größerer Zahl gegen eine Körperstelle zusammengedrängt vor, sind schmerzlos, nicht ulceriert, bleiben lange Zeit stationär, mit der Haut verschieblich, verkleinern sich aber auch spontan und können vollständig verschwinden, während daneben neue Tumoren auftreten.

Rascher erfolgt diese Rückbildung z. B. bei fieberhaften Erkrankungen, nach Kaposi durch Arsenikbehandlung, wobei allerdings manchmal Rezidiven eintreten. Durch diese Rückbildungsfähigkeit unterscheiden sie sich vom echten Sarkom. Histologisch bestehen die Geschwülste nach Spiegler aus Rundzellen, welche das Gewebe dicht durchsetzen; erfolgt Rückbildung, so treten die Kutisbündel wieder allmählich zwischen diesem Zellinfiltrat hervor.

Die Prognose der Erkrankung ist nach Spiegler und Max Joseph ungünstig, da, wie erwähnt, die Geschwülste sich zwar rückbilden können, doch Rezidiven und innere Metastasen gewöhnlich zum Marasmus und Exitus führen.

Sarcoma idiopathicum haemorrhagicum (Kaposi).

Die Erkrankung beginnt nach Kaposis eigener Beschreibung »stets zugleich an beiden Füßen und Händen, Planta und Vola, Hand- und Fußrücken (daher Acrosarcoma nach Unnas Vorschlag) und schreitet mittels diskreter Produktionen über die Unter- und Oberschenkel und Arme vor, bis es nach zwei bis drei Jahren auch im Gesicht und auf dem Stamm erscheint.

Es entstehen schrotkorn-, erbsen- bis bohnengroße, rotbraune, später blaurot werdende, rundliche, mäßig derbe Knoten, die teils diskret und unregelmäßig situiert sind, teils zu Gruppen und diffusen Infiltraten von Kreuzer- bis Flachhandgröße aneinanderrücken. Füße und Hände sind an der Streck- und Beugeseite polsterartig aufgetrieben, knollig verdickt, unförmlich, bei

Druck und auch spontan sehr schmerzhaft, die Finger spindelförmig verdickt, voneinander gedrängt, das Gehen und Hantieren wegen der Starrheit der Haut in hohem Grade behindert.

Die älteren Knötchen sinken nach mehrmonatlichem Bestande unter Schilferung ihrer Epidermis ein und schwinden teilweise sogar gänzlich unter Hinterlassung sehr dunkel pigmentierter, narbiger Gruben. Die aus Knotengruppen bestehenden Plaques atrophieren ebenfalls im Zentrum und bilden so später einen die mittlere pigmentierte Narbengruppe umrahmenden, gekerbten, derben, braunroten, mit harten, trockenen Schuppen bedeckten Wall. Manche Knoten werden auch weich, matsch, aber es kommt selten zu Ulceration oder Massennekrose.

Einmal sah ich (Kaposi) den Beginn der Krankheit an beiden Handrücken allein, einmal an der Fußsohle sub forma einzelner erbsengroßer, blauroter Knoten.

In einem Falle sind Füße und Hände der Sitz diffuser, polsterartig aufgetriebener, sehr harter und schmerzhafter, bläulichroter Infiltration gewesen bei nur spärlichen Knötchen, während am übrigen Körper zerstreut schon ältere Knoten und Plaques sich befanden.

Nach zwei bis fünf Jahren, wohl auch noch später erscheinen auch Knoten von Bohnen- bis Nußgröße auf den Augenlidern, der Nase, auch an ihrer Schleimhaut, der Wange, Lippe und an verschiedenen Stellen des Stammes, die zum Teile dunkel bläulichrot, sich schwammig anfühlen und auch von der Oberfläche her zerfallend, ein blutig suffundiertes Gewebe zu Tage legen. Drüsenschwellung scheint, von gelegentlich sympathischer abgesehen, wie z. B. bei Gangrän am Fuß, diesem Sarkomtypus nicht eigentümlich zu sein. Um diese Zeit stellen sich Fieber, blutige Diarrhoen, Hämoptoe, Marasmus und alsbald der Tod ein.

Bei der Sektion findet man die gleichen blutreichen, fleischfarbenen Knoten in großer Menge in der Lunge, Leber, Milz, im Herzfleisch, im Traktus intestinalis, besonders dicht gedrängt und zerfallen im Colon descendens.

Histologisch fand ich in den von mir untersuchten Fällen die Geschwülste niemals aus Rundzellen, sondern immer aus Spindelzellen zusammengesetzt, in der Nähe der Gefäße die meisten Kernteilungsfiguren mit senkrecht zum Gefäßverlauf gestellten Teilungsachsen.

Dieser Befund würde der Ansicht Schwimmers günstig sein, welcher ebenfalls den Ausgangspunkt der Geschwülste in die Gefäßwand verlegt, wofür auch die hohe Gefäßzerreißlichkeit

und -durchlässigkeit sprechen. Diese führen zu den für die Erkrankung charakteristischen Blutungen, zum Fibrinaustritt und zur blutigbraunen Farbe. Echte melanotische Pigmentation kommt in der Geschwulst nicht vor, die Farbe ist bedingt durch Blut, Blutfarbstoff und dessen Umwandlungsprodukte. Differentialdiagnostisch kommen Lepra und Syphilis in Betracht. Zu berücksichtigen ist gegenüber diesen Erkrankungen vor allem die dunkelbraune oder blaubraune Farbe der Knoten, die bläulichrote Farbe der diffusen Infiltrate, aus welchen die einzelnen erbsen- bis haselnußgroßen, oberflächlich manchmal exfoliierten Knötchen hervorragen; weiters die strenge Lokalisation an den Extremitätsenden und an den Ohren.

Die Prognose ist ungünstig, indem man zwar ab und zu Besserungen, Heilungen aber nur ungemein selten beobachtet.

Die rein symptomatische Therapie muß versuchen, die bedeutenden Schmerzen, die sowohl spontan wie auch auf Druck, durch Gehen u. s. w. entstehen, zu lindern. Dies gelingt nicht immer leicht, feuchte Verbände reichen nicht aus, Kokainsalben sind fast wirkungslos, etwas wirksamer sind Kompression durch Pflasterverbände, kühle Bäder; auch oberflächliche Abtragung, Verschorfung durch den Paquelin müssen manchmal zum Zweck der Schmerzstillung vorgenommen werden.

Wir beobachteten einen Kranken, dem durch ulcerierte Knoten und durch diffuse Infiltrate des Gehen bereits lange Zeit unmöglich war. Auf seine eigene Bitte wurden beide Unterschenkel amputiert und es erfolgte eine bedeutende Besserung des Allgemeinbefindens. Arsenik ist wirkungslos.

Mykosis fungoides.

Die Mykosis fungoides hat zwei verschiedene Verlaufsarten:

I. Es gehen der Bildung der charakteristischen Tumoren durch lange Zeit Hautveränderungen verschiedener Art voraus (klassische Form).

II. Es setzt die Mykosis fungoides sofort mit Tumorbildung ein (Mykosis fungoides d'emblée).

Bei der ersten Verlaufsform kann man behufs besserer Orientierung in dem komplizierten Krankheitsbild wieder mehrere Stadien unterscheiden:

1. Die prämykosoide Dermatitis.
2. Das Stadium der flachen Infiltration.

3. Das Stadium der Tumorbildung,
4. Das Stadium der Kachexie.

ad 1. Prämykosoide Dermatitis. Sie erinnert in ihrem klinischen Aussehen am meisten an das Ekzem anämischer Personen; an Stamm, Beugeflächen der Extremitäten, Stirne treten taler- bis flachhandgroße, scheibenartige, rote Flecke auf, über welchen die Epidermis geringe Schuppung zeigt; die Farbe dieser oft auch konfluierten, landkartenartigen Flecke ist zartrot, blaß bläulichrot; es kommt in diesen Flecken nur selten zu etwas stärkerer Exsudation, zur Bildung dünner, gummiähnlicher Krusten und Borken. Dabei besteht als wichtiges und charakteristisches Symptom heftiges Jucken.

Neben diesen noch in gewisser Beziehung charakteristischen Erscheinungen, die Besnier, Vidal, Hallopeau als prämykotische Erythrodermie bezeichnen, soll sich die Mykosis fungoides auch mit urticariellen oder erythematösen, mehr flüchtigen oder stationär bleibenden Ausbrüchen einleiten. Man wird nicht fehlgehen, zu vermuten, daß es sich in den vielen klinisch so scheinbar verschiedenen Formen doch um einen anatomisch mehr minder einheitlichen Entzündungsprozeß der Haut handelt, welcher bald mehr Schuppung zeigt, bald durch stärkere Exsudation zwar Ekzem-ähnliche, aber mit Ekzem doch nicht vollkommen identische Veränderungen hervorbringt. Zu einem abschließenden Urteil fehlen genügend anatomische Untersuchungen dieses seltenen und dabei schwer zu diagnostizierenden Stadiums.

Es sei an dieser Stelle erwähnt, daß bei älteren Leuten sich Ekzembläschen zu Gruppen vereinigen, zu nässenden Scheiben konfluieren, welche Scheiben dann durch Ödem als zusammenhängende, runde Erhebungen über das Niveau emportreten und eine polsterartige, gleichmäßig nässende Oberfläche zeigen. Dieser Zustand ist dann der Mykosis fungoides sehr ähnlich.

Das Stadium der Dermatitis kann ein bis zwei Jahre bestehen, die einzelnen Flecke können abheilen, daneben treten neue auf, es kann partielle Abheilung im Herde erfolgen, es können die Herde durch zentrale Abheilung Ringform oder Nierenform bekommen, oder es kann die Dermatitis eine universelle werden. Das intensive Jucken, das während der ganzen Zeit fortbesteht, führt zu Exkoriationen, Pigmentation, Furunkeln und Lichenifikation.

In dem Maße, als diese anfänglich nur flächenhaften Entzündungserscheinungen sich auch nach der Tiefe zu verbreiten,

tritt die Erkrankung in das zweite Stadium der flachen Infiltrate Köbners. Jetzt wird die Diagnose etwas sicherer, indem man relativ häufig folgendes Krankheitsbild beobachtet: Im Gesicht, am Hals, an den Extremitäten und am Stamm treten talergroße, kreisrunde, elliptische oder konfluierte, landkartenartige Herde auf, die eine lebhaft rote oder gelblichrote Farbe besitzen; das Zentrum dieser Scheiben ist eingesunken und steigt gegen einen 1 mm breiten, schnurartigen Saum an, der an seiner Oberfläche schuppt oder mit kleinen Börkchen bedeckt ist, nach außen von einem allmählich in das Niveau abfallenden, oft $^1/_2$ cm breiten rötlichgelben Infiltrate begrenzt ist. Ist die zentrale Rückbildung bereits sehr weit vorgeschritten, also die Haut daselbst fast vollkommen normal, so tritt dieser schnurartige, manchmal deutlich facettierte Saum noch schärfer hervor und bildet schöne, ringförmige und figurierte Linien.

Fleckenförmige, gleichmäßig rote Herde, schilfernde oder mit kleinen Börkchen bedeckte, plattenartige, flache, manchmal zentral etwas tiefere Infiltrate, runde buckelige, dem Erythema nodosum ähnliche Effloreszenzen sind relativ frische Formen dieses Stadiums. Indem die Verdickung der Haut immer mehr zunimmt, leitet sich das (dritte) Stadium der Tumorbildung ein. Es entstehen aus runden Flecken haselnußgroße, tief in der Haut sitzende Knötchen, aus breiten Flecken breite Infiltrate, oder es bilden sich in einer diffus entzündlich erkrankten, scheinbar ekzematösen Haut an den verschiedensten Stellen schlecht begrenzte, braunrote, weiche, exfolierte Knoten aus. Seltener treten in einer vorher gesunden Haut solitäre Knoten auf, die anfangs wieder verschwinden können und benachbarten Platz machen oder an Ort und Stelle rezidivieren. Die vom ersten oder zweiten Stadium her gerötete, eventuell schuppende Haut fühlt sich jetzt an den verschiedensten Stellen teigigweich, verdickt, infiltriert an und ist buckelig, uneben. Die diffuse Infiltration, die über der Stirne, den Augenbrauen, der Nase sitzenden Knoten geben dem Gesicht ein Lepra-ähnliches Aussehen. Die Tumoren sind, so lange sie noch in der Tiefe sitzen, braunrot, werden beim Emporsteigen hellrot, endlich, wenn sich die über ihnen gelegene Kutis immer mehr verdünnt, blaß, schließlich gelblichweiß, ihre Konsistenz wird derber und fester, die Oberfläche ist glatt, gelappt, genabelt, endlich tritt Ulceration auf, und der jetzt weiche Tumor erinnert in seinem Aussehen an Paradeisäpfel (Tomatesform).

Die Tumoren treten ohne scharfe Grenze aus dem umgebenden Infiltrat hervor oder prominieren scharf über die Um-

gebung, können sogar scheinbar breit gestielt, oberflächlich exfoliiert oder geschwürig zerfallen sein. Sie können eine papilläre Beschaffenheit und Oberfläche annehmen, wie wir dies auf dem behaarten Kopf, der Mamma öfters sehen; man hat auch Tumorbildung an der Schleimhaut beobachtet. Hie und da bleibt diese tumorartige Infiltration in breiten, flachen Herden durch lange Zeit auf eine oder die andere Körperstelle, z. B. Scrotum, Genitale, lokalisiert.

4. Die Patienten, die bettlägerig geworden sind, magern ab, leiden an Appetitlosigkeit und Diarrhoen und treten in das Stadium der Kachexie, kommen dann rasch herunter und gehen, nachdem die Erkrankung fünf bis zehn Jahre gedauert hat, zu Grunde, zum Teile an der durch die Erkrankung selbst gesetzten schweren Schädigung des Organismus, zum Teile durch Sepsis, Pyämie und interkurrente Erkrankungen.

In der zweiten Verlaufsweise sahen wir die Erkrankung typisch sich bei einer alten Frau entwickeln; an der linken Kopfhälfte bildete sich eine talergroße nässende Stelle, die Haare fielen aus, die Epidermis wurde abgehoben, unter fortwährendem Nässen hob sich dieser jetzt kindhandtellergroße Herd in Form einer ursprünglich roten, später mehr gelblichweißen Geschwulst empor und nahm innerhalb Wochen Faustgröße, später Kindskopfgröße an. Die Oberfläche war permanent epithellos, nässend, relativ leicht blutend, später erfolgte partielle Massennekrose, lochförmiger Zerfall, Vereiterung und Tod durch Gehirnabszeß nach etwa zwei Monaten.

III. Als eine weitere Form der Mykosis fungoides will Paltauf eine Erkrankung angesehen wissen, welche unter den Hautveränderungen der Mykosis fungoides verläuft, sich aber mit Lymphdrüsenvergrößerung, Milz-Leberschwellung und einem leukozytämischen Blutbefund kombiniert. Es vereinigt sich also das Bild der Mykosis fungoides mit dem der Pseudoleukämie oder Leukämie.

Besteht das klinische Bild der Mykosis fungoides bereits längere Zeit und treten die pseudoleukämischen Erscheinungen erst im Verlauf der Hauterkrankung auf, so ist vom klinischen Standpunkte und im Sinne der pathogenetischen Auffassung Paltaufs die Zuweisung dieser Formen zur Mykosis fungoides gerechtfertigt.

Sie hätte sich dann auch auf eine Erkrankung zu erstrecken, die Kaposi als Lymphodermia perniciosa bezeichnet. Die Erkrankung beginnt als diffuses, herdweises, schuppendes oder nässendes

Ekzem, auf welches teigigweiche Schwellung und Verdickung der Haut und kutane, subkutane, ulcerierte Knoten folgen. Unter Hinzutritt von Drüsen- und Milzschwellung und eines leukämischen Blutbefundes trat im Falle Kaposis der letale Ausgang ein. Da nachfolgende Untersuchungen die allerdings hochgradige Leukozytose im Falle Kaposis noch nicht als eine leukämische deuteten, will Paltauf diese Erkrankung jenen Vegetationsstörungen zurechnen, welchen er auch die Mykosis fungoides zugezählt wissen will. Diese Vegetationsstörungen kommen in einer abnormen Proliferation der Zellen zum Ausdruck, die zur Entwicklung eines zwar unfertigen, im Gegensatze zu den echten Sarkomen aber resorbierbaren Gewebes führen, welche Proliferationen selbständig sistieren oder durch therapeutische Maßnahmen beeinflußt werden können; wenn überhaupt, so führe sie in den seltensten Fällen zu einer unbeschränkten Gewebswucherung, zu einer Neoplasie in Form des Lymphosarkoms mit Metastasenbildung.

Diese Störungen sind nicht abhängig von einer einzigen Ursache, sondern sie beruhen auf einer abnormen Reaktion des Individuums. Hiefür sprechen die Verschiedenheiten des Beginnes, die mannigfaltigen Unterschiede der prämykosoiden Dermatitis. Nach Paltauf wäre die Mykosis fungoides in eine Reihe mit Vegetationsstörungen, wie Zwergwuchs, Rhachitis, Akromegalie, Anaemia perniciosia, Leukämie, Pseudoleukämie, zu stellen. So erscheint durch die Theorie Paltaufs das Wesen der Erkrankung zwar nicht erklärt, aber von einem höheren Gesichtspunkte aus beurteilt und als eine Erkrankung des Gesamtorganismus hingestellt. Für diese Auffassung spricht auch die Erkrankung der inneren Organe, in welchen man miliare oder bis taubeneigroße Tumoren gefunden hat. Die Hautveränderungen selbst bestehen in einer zellreichen Infiltration aus runden, einen großen Kern enthaltenden Zellen in einem feinen Retikulum. Das Retikulum ist ein Rest des Kutisgewebes, dessen Bündel durch die Zellwucherung auseinander gedrängt werden. Die mononuklearen Zellen können nicht ohne weiteres als emigrierte Leukozyten angesehen werden, dagegen sprechen die zahlreiche Mitosen in denselben. So läßt sich dieses Gewebe weder als ein entzündliches Granulationsgewebe noch als ein lymphatisches oder als ein sarkomatöses erklären, und man muß ihm nach Paltauf so lange eine besondere Stellung zuweisen, als unsere ätiologischen und pathogenetischen Kenntnisse keine besseren geworden sind. Aber noch ehe dies der Fall ist, ist die Mykosis fungoides als ein klinischer Typus anzuerkennen und zu diagnostizieren (Kaposi).

Die Diagnose ist in jenen Fällen, wo sich Tumoren und flache Infiltratie ausgebildet haben, keine schwierige mehr. Sie ist dagegen oft nur mit einiger Wahrscheinlichkeit im ersten Stadium der Dermatitis zu machen.

Man muß sich hier an einen Ausspruch Besniers halten: Bei juckenden Hauterkrankungen zweifelhafter Natur, die sich nicht recht in bekannte Krankeitsbilder einreihen lassen, mit den Erscheinungen von Psoriasis einleiten, als squamöse, diffuse Ekzeme verlaufen, an Mykosis fungoides zu denken.

Die Prognose der Erkranknng ist im allgemeinen als ungünstig zu bezeichnen, obwohl Bazin, Köbner, Geber über Heilungen berichten. In ähnlicher Weise beobachtete auch Politzer an der Wiener Klinik an jenen Stellen bedeutende Besserungen, welche der Röntgenbehandlung ausgesetzt wurden, und in der Literatur wird über einen durch dieses Verfahren geheilten Fall berichtet. Diesen Heilungen steht allerdings jetzt noch die große Anzahl von Fällen gegenüber, welche nach längerer oder kürzerer Zeit letal endigten.

Therapie. Die bisher erzielten Erfolge sind so wenig trostreich, daß es geboten erscheint, jeden Effekt, der mit irgend einem Verfahren erzielt wird, zu beachten und das betreffende Mittel in Anwendung zu bringen. Dies gilt nach obigem vor allem von der Anwendung der Röntgenstrahlen, von Arsenikkuren, nach welchen Köbner Heilung sah. Die Fälle unserer Beobachtung zeigten keine Besserung auf Arsenik.

Leukämie und Pseudoleukämie der Haut.

Während bei Mykosis fungoides der Blutbefund normal bleibt, bei Lymphoderma perniciosa zu den Symptomen der Mykosis fungoides ein lymphozytämischer Blutbefund hinzutritt, können bei einer bereits bestehenden Leukämie oder Pseudoleukämie Hautveränderungen auftreten, welche dem primären Grundleiden gegenüber als sekundäre zu bezeichnen sind. Wir akzeptieren einstweilen die Ansicht von Pinkus, nach welcher lymphatische Leukämie und Pseudoleukämie nur graduelle Unterschiede einer nach derselben Richtung strebenden pathologischen Veränderung sind. Die bis jetzt beschriebenen Hautveränderungen bei Leukämie und Pseudoleukämie sind kurz folgende: Eine diffuse, Ekzem-ähnliche Erkrankung der Haut mit beträchtlicher Verdickung zu wulstförmigen Erhebungen und tiefen Furchen; die Oberfläche der Haut teils trocken schuppend, teils glasig glänzend oder nässend, also das Epithel parakeratotisch oder verdünnt, oder

vollständig fehlend oder vom Serum durchfeuchtet. Gleich im Beginn der Erkrankung bestand der Blutbefund einer lymphatischen Leukämie. (Fall Riehl.)

Während in diesem Falle die Leukämie zu diffusen Veränderungen führte, hatte sie in allen übrigen Fällen umschriebene Tumoren zur Folge, die über den Augenbrauen, der Nase, am Kinn sich lokalisierten und in einem Falle unserer Beobachtung

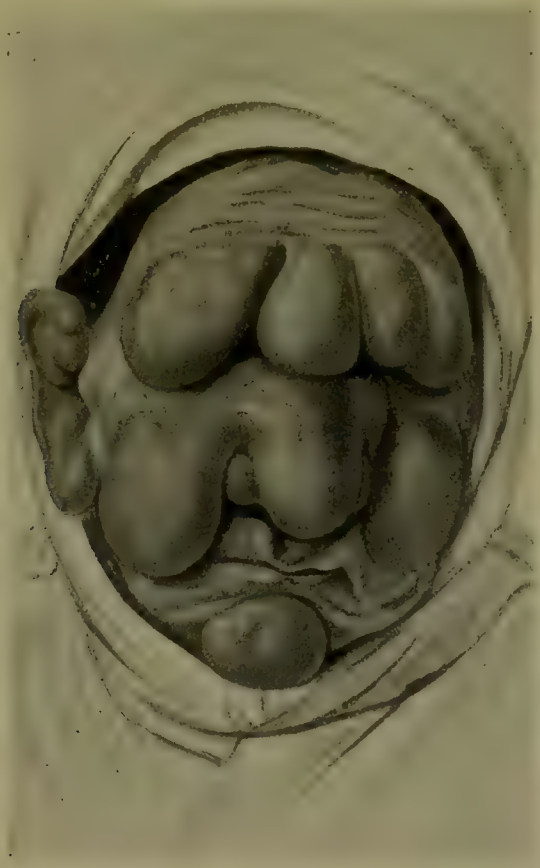

Leukämische Tumoren des Gesichtes.

gigantische Größe erreichten. Die Augen waren von überhängenden Wülsten bedeckt, die Nase vier- bis fünffach vergrößert, die Wangen bildeten orangengroße Säcke, desgleichen das Kinn und die Ohren; über allen Tumoren war noch eine zarte Schichte Kutis erhalten, über manchen faltbar und von großen Venen durchzogen; nirgends bestanden Oberflächenveränderungen, wie Schuppung, Exfoliation oder Ulceration; die Farbe der Tumoren wich nicht viel von der normalen ab und war am Durchschnitt der des Lupus tumidus ähnlich; als weiteres Symptom der Leukämie bestanden universelle Lymphdrüsenvergrößerung, verschiebliche,

kindskopfgroße, wahrscheinlich dem Netze angehörige Tumoren im Abdomen, Vergrößerung der Leber und Milz, welche fast bis in das kleine Becken hinabreichte.

In geringerer Größe, aber fast mit gleicher Lokalisation sahen ähnliche Tumoren Mager, Neuberger, Biesiadecki, Hochsinger, Schiff.

In den meisten Fällen schwankte das Verhältnis der weißen zu den roten Blutkörperchen zwischen 1:30. Dieser leukämische Blutbefund berechtigte uns keineswegs, sofort die Hauterkrankung als sekundäre von der Leukämie abzuleiten. Ein größeres Recht hiezu gaben uns erst die histologischen Veränderungen, vor allem aber die Tatsache, daß wir Ansammlungen von Leukozyten in der Nähe der Gefäße auch an Hautstellen konstatieren konnten, wo klinisch keine Veränderungen vorhanden waren. Dazu kam, daß die Geschwulstelemente vollkommen identisch mit den mononuklearen Lymphozyten waren, welche dicht die Gefäße erfüllten, und daß sich keinerlei Zellelemente vorfanden, die als sichere Abkömmlinge einer Zellproliferation gedeutet werden konnten. Die Geschwülste begannen als lockere Infiltrate an der Kutis-Subkutisgrenze, infiltrierten die Haut dann derart, daß das ursprüngliche Gewebe vollständig in der Geschwulst verschwand, wobei an der oberen Grenze noch ein zarter Streifen von Kutis erhalten blieb. Diese Art der Entstehung scheint mir gegen die Ansicht von Pinkus zu sprechen, nach welcher Tumoren an Ort und Stelle aus ursprünglich vorhandenem lymphatischen Gewebe entstehen sollen.

Als Veränderungen der Pseudoleukämie werden von Max Joseph, Wagner, Unna, Arning, Falkenthal, Fröhlich etc. Tumoren beschrieben, die sich im Gesicht, über den Augenlidern, Kopf, Bauch und Oberschenkeln als nußgroße, derbe, braunpigmentierte Erhebungen lokalisieren. Weiters werden hirsekorngroße, oft im Korium sitzende Anschwellungen, endlich Prurigo-ähnliche Knötchen in Beziehung zur Pseudoleukämie gebracht. Es ist nicht uninteressant, zu erwähnen, daß wir einmal im Verlaufe echter Prurigo Pseudoleukämie auftreten sahen (siehe Prurigo). Hier wäre vielleicht der Ort, zwei Krankheitsbeobachtungen einzuschalten, für welche wir Besniers unverbindliche Bezeichnung Erythrodermie wählen.

Die Erkrankungen betrafen eine Frau und einen Mann im mittleren Alter, waren universell und sicher nicht aus bekannten Erkrankungen, wie Ekzem, Psoriasis, Lichen acuminatus u. s. w., hervorgegangen. Dagegen sprach schon vor allem die vollkommen glatte, weder schuppende noch nässende Oberfläche. Das wesent-

lichste Symptom der Erkrankung war eine deutlich kupferrote, der Indianerhaut ähnliche Farbe und eine teigig-weiche, scheinbar die ganze Kutis betreffende chronische, ödematöse Infiltration, der zufolge die Haut bedeutend verdickt war. Als weiteres Charakteristikum bestanden intensive Juckanfälle und anfallsweise Schweißsekretion über dem ganzen Körper.

Die Therapie war machtlos. Die Histologie wies geringe Zellinfiltration, Ausdehnung der Lymphgefäße und Verbreiterung der Kutisfasern auf. Da eine mäßige Vergrößerung aller Lymphdrüsen bestand und das Blut eine Vermehrung der Leukozyten aufwies, so seien diese noch vollkommen unaufgeklärten Fälle, von welchen einer in Kaposis Atlas wiedergegeben ist, hier erwähnt.

Neurosen.

Pruritus.

Indem wir fast täglich sehen, daß Urticaria, Ekzem, Lichen urticatus u. s. w. Jucken veranlassen, haben wir uns im Hinblick auf die einfacheren Verhältnisse der durch den Flohstich, Wanzenbiß gesetzten Quaddeln die Erklärung gebildet, daß der durch die ödematöse Durchtränkung, Spannung in Mitleidenschaft gezogene Nerv das Jucken veranlaßt, daß hier das Jucken zugleich oder später als die Krankheitserscheinung auftritt, letztere somit Ursache des Juckens ist.

Folgerichtig müßte man auch bei jenen Erkrankungen, bei welchen das Jucken den Effloreszenzen vorausgeht, ersteres als die Ursache, die Effloreszenzen als die sekundäre Folgeerscheinung betrachten. Die Erwägung einerseits, daß trotz fehlender klinischer Erscheinungen der Nerv bereits derartig affiziert sein kann, daß er Jucken veranlaßt, die Schwierigkeit der Vorstellung andererseits, daß das Kratzen einmal die später zu beschreibenden banalen Veränderungen, das andere Mal wohlcharakterisierte Effloreszenzen, wie Urticaria-Quaddeln, Prurigo-Knötchen, Lichen simplex-Effloreszenzen, hervorbringen soll, ferner der Umstand, daß die bei der Besprechung der Pathogenese des Lichen simplex aufgeworfenen Fragen heute noch unbeantwortet sind, bilden den Grund, warum wir noch nicht die Theorie von Brocq-Jaquet-Besnier akzeptiert haben, nach welcher das Jucken primär und die Effloreszenz sekundär sein sollen. Je mehr wir eben der Disposition der Haut zutrauen, diese oder jene Effloreszenz auf Kratzen hin hervorzubringen, desto mehr verliert die Effloreszenz den Charakter banaler Kratzphänomene, zu welchen wir mit Hebra die Exkoriationen, das Kratzekzem und davon getrennt die Lichenifikation rechnen.

Die Pathogenese der Exkoriationen ist klar und bereits besprochen. Die Existenz eines Kratzekzems muß trotz der entgegengesetzten Meinung mancher Autoren angenommen werden. Wir verstehen darunter einen durch das Kratzen hervorgerufenen Zustand, der mit papulösen Knötchen beginnt, durch Häufung der Knötchen zu umschriebenen Erkrankungsherden führt, in welchen kleinste Borken und Krusten, auch mäßige Schuppung auftritt, wobei der Herd

stärker pigmentiert wird, sich leicht verdickt und sofort heilt, wenn zu kratzen aufgehört wird.

Das Entstehen solcher Ekzem-ähnlicher Knötchen durch Kratzen auf disponierter Haut gibt übrigens Török zu. Nur wenn z. B. durch eine andere Erkrankung, wie Scabies, die Disposition der Haut für Ekzem gesteigert wird, mögen auch bei diesem Kratzekzem Bläschen vorkommen.

Unter Lichenifikation verstehen wir jene Veränderung, die durch lange Zeit fortgesetztes, wenig intensives aber häufiges Kratzen, Scheuern auf einer für Ekzem nicht disponierten Haut entsteht. Der Zustand beginnt als mechanische Hyperämie, die dadurch, daß sie fortwährend unterhalten wird, zur Entzündung, Kutisverdickung, Verlängerung der Retezapfen und Papillen und Verstärkung des Hautreliefs führt, wobei die Oberfläche glatt bleibt oder eventuell schuppt. Gleichsam als akute Form der Lichenifikation kann jener Zustand aufgefaßt werden, welcher entsteht, wenn man experimentell eine Hautstelle stundenlang fast ununterbrochen reibt. Es tritt Rötung auf, die Hornschichte wird an manchen Stellen abgerieben und ihre kleinen Defekte bedecken sich mit Börkchen, welche der vertrocknenden Reteoberfläche entsprechen. Kratzekzem und Lichenifikation sind nichts Gegensätzliches, sie können aber auch nicht vollkommen identifiziert werden. Vielleicht gestatten uns spätere Untersuchungen, die Sache so zu formulieren, daß wir sagen, Lichenifikation ist der Effekt des fortgesetzten Kratzens auf einer sonst gesunden Haut, Kratzekzem ist die Lichenifikation auf einer durch andere Erkrankungen (Scabies, Pediculi, Prurigo, Lokalekzem) zum Ekzem mehr minder disponierten Haut. Ausnahmen mögen wohl in beiden Richtungen vorkommen.

Schon bevor wir diese pathogenetische Frage beantworten, sind wir durch die klinischen Erscheinungen in den Stand gesetzt, zwischen Hautveränderungen, bei welchen durch bestimmte Effloreszenzen Jucken hervorgerufen wird, und Erkrankungen, wo ohne sichtbare Hautveränderungen Jucken entsteht und durch Kratzen obige Kratzphänomene hervorgebracht werden, zu unterscheiden.

Letztere Affektionen bezeichnen wir mit Hebra als Pruritus; er ist ein universeller und ein lokaler.

Pruritus universalis. Zunächst ist kein Zweifel, daß nervöses Hautjucken viel seltener ist, als gewöhnlich diagnostiziert wird. Abgesehen davon, daß Scabies, Pediculi, Eczema universale noch lange Zeit, nachdem sie geheilt sind, Jucken hinterlassen können, kann bei einer Urticaria, bei welcher schon lange keine Quaddeln mehr entstanden sind, noch ein Zustand hoher Gefäßerregbarkeit, Urticaria factitia, und damit Jucken zurückbleiben. Nicht so selten ist das nervöse Hautjucken, das zur Zeit der Menstruation oder Gravidität besonders heftig wird, nichts anderes als eine scheinbar geheilte Prurigo mitis, die aber in Wirklichkeit nicht geheilt ist, sondern sich bei guter Hautpflege bloß in erhöhter Reizbarkeit der Haut, Neigung zu Kratzekzem, zu urticariellen Rötungen nach Diätfehlern etc. äußert. Ich kenne mehrere sichere Beobachtungen, daß Patienten in ihrer Kindheit bis zum siebenten

Jahre an „pruriginösem Ekzem“ behandelt wurden, im späteren Alter gewöhnlich eine scheinbar gesunde Haut darbieten, die aber zur Zeit der Menstruation oder Gravidität enorm juckt und dann an Kratzekzem erkrankt, wie denn überhaupt diese beiden Zustände von großem Einflusse auch auf bestehende Hauterkrankungen, wie Ekzem, Acne rosacea etc., sind. Diesen Hautzustand als reine Neurose aufzufassen, hindert uns die in der Kindheit vorhandene und auch später noch vermutete Prurigo, die wir eben nicht als reine Neurose auffassen. Aus ähnlichen Erwägungen können wir natürlich auch das Hautjucken bei Ikterus, bei Diabetes nicht hieher rechnen.

So wird das Gebiet jenes Pruritus immer kleiner, unter welchem Hebra ein chronisches Hautleiden versteht, welches sich einzig und allein durch die während Monaten und Jahren andauernde Empfindung des Juckens kundgibt, während auf der so betroffenen Haut entweder keinerlei Efflureszenzen und anderweitige Veränderungen oder nur solche sich finden, welche lediglich als Folgeerscheinungen des Kratzens sich ergeben, zu welchem jedesmal das Jucken Veranlassung gibt.

Pruritus universalis tritt anfallsweise mehrmals im Tage oder vorwiegend während der Nacht auf, wird provoziert durch Wärme, Hitze, Bettwärme, durch Abkühlung während des Entkleidens, durch Bewegung oder vollkommene Ruhe, durch gezwungene Ruhe, z. B. im Theater, durch psychische Affekte, durch die Furcht vor dem Jucken, durch darauf gerichtete Aufmerksamkeit und entsteht endlich scheinbar ganz ohne allen Grund. Das Jucken beginnt bald da, bald dort als sanftes Kitzeln oder mit dem Gefühle, als ob Würmer tief in der Haut herumkriechen würden, dann steigt die Juckempfindung langsam an, der Kranke bezwingt sich noch, aber endlich ist sein »moralischer Widerstand« gebrochen, er kratzt, und nun setzt das Jucken erst mit voller Mächtigkeit ein, und zwar um so stärker, je länger er sich vorher bezwungen hat. Der Juckreiz ist jetzt so heftig, daß der Kranke ohne Rücksicht auf Situation und Umgebung sich mit den Nägeln oder mit Bürsten seine Haut zu bearbeiten, zu scheuern, zu frottieren beginnt, bis zugleich mit der körperlichen Ermüdung und einem gewissen Gefühl der Befriedigung das Jucken aufhört.

Wiederholt sich dieser Anfall mehrmals im Tage oder während der Nacht, wo der Kranke aus dem Schlafe geweckt

wird, so leidet darunter natürlich das Gesamtbefinden. In der weitaus häufigsten Form tritt der Pruritus universalis als Pruritus senilis im hohen Alter auf und wird hier zum Teile durch zahlreiche Anfälle oder durch eine mehr gleichmäßig fortdauernde Juckempfindung ein quälendes Leiden. Pruritus senilis gilt allgemein als unheilbar. Ich möchte die Prognose nicht in jedem Falle absolut ungünstig stellen, indem man doch in manchen Fällen Besserungen sieht, die lange Zeit anhalten. Pruritus senilis kann lange Zeit, Monate, eventuell Jahre bestehen, ohne daß auf der Haut sich das Symptom des Kratzens einstellt. Es hat den Anschein, als ob trotz des häufigen Kratzens die Haut nur in seltenen Fällen exkoriiert wird. Es kann natürlich nicht bestritten werden, daß in anderen Fällen der Juckreiz so heftig ist, daß durch das Kratzen Exkoriationen, Impetigo, Furunkel, Pigmentationen, Kratzekzem, Lichenifikation entstehen; jedenfalls sind aber diese Fälle daraufhin zu untersuchen, ob nicht eine Urticaria papulosa, ein Lokalekzem mit intensivem Juckreiz und mit der Disposition zum Eczema papulatum besteht. Weiters ist in allen diesen Fällen auf den als Pemphigus pruriginosus bezeichneten Zustand zu achten, dessen Stellung zum Pemphigus, dessen Ätiologie und Pathogenese noch vollkommen unklar ist, der durch sein fast regelmäßiges Auftreten im hohen Alter eher zu irgendwelchen Vorgängen im Senum in Beziehung steht, als zum Pemphigus gehört, zu welchem wir ihn derzeit nur wegen des Symptoms der Blasenbildung rechnen. Da hier Quaddeln und Bläschen tief zerkratzt werden, so finden sich natürlich auch reichlich blutige Borken, Exkoriationen und Narben.

Die Ätiologie des Pruritus universalis ist heute noch vollkommen unerforscht. Gegen die Auffassung, daß das Jucken durch Veränderungen der Nerven in der senilen Haut bedingt ist, spricht die relative Seltenheit des Leidens. Die Theorie Singers, daß im Blute zirkulierende Produkte der Darmfäulnis Ursache des Pruritus sind, müßte durch weitere Untersuchungen noch auf eine breitere Basis gestellt werden, ebenso die Ansicht Jessners, daß Erkrankungen des Genitalapparates, Strikturen, Prostataleiden, Cystitis die mittelbare Ursache des Hautleidens sind.

Pruritus universalis im mittleren Lebensalter ist viel seltener als Pruritus senilis. Er tritt in Verbindung mit Magen-Darmerkrankungen, Magenkrebs, bei schweren Genitalaffektionen der Frau, Myomen des Uterus, Ovarialcysten, bei Nierenerkrankungen, bei Gemütsdepressionen auf. Manche der aufgezählten Ursachen erinnern uns daran, auch bei diesen Fällen an Urticaria, urticarielle Zustände nicht zu vergessen.

Schwerer als der universale Pruritus sind der lokale Pruritus und das Jucken, welches auf dem Boden einer bestehenden Hautveränderung entsteht, auseinander zu halten. Indem das Jucken gewöhnlich das letzte Symptom ist, welches bei Abheilung von Ekzemen verschwindet, kann z. B. die Genital- oder Analgegend bereits vollkommen geheilt erscheinen, das Jucken aber noch lange Zeit fortbestehen; die Beurteilung wird nicht leichter, wenn das essentielle Jucken Lichenifikation bewirkt oder zum Kratzekzem, zum echten Ekzem führt. Jetzt wird das Jucken auf die Hautkrankheit bezogen, während die Hautveränderung durch das Jucken veranlaßt ist. In solchen Fällen kann natürlich erst die gründliche Abheilung der Hautveränderung Aufschluß geben. Trotz dieser schwierigen Beurteilung läßt sich mit Sicherheit die Existenz eines Pruritus localis behaupten, und sind es bestimmte Hautstellen, die besonders häufig befallen werden. So ist z. B. der Pruritus vulvae keine seltene Erkrankung. Das Jucken beginnt gewöhnlich am Scheideneingang, befällt dann das ganze äußere Genitale, die Labien und Clitoris und zeichnet sich durch intensive Heftigkeit aus; die Kranken antworten mit intensivem Kratzen und Reiben, selbst unter den ungünstigsten Außenverhältnissen.

Die Folge dieses Kratzens sind Pigmentation, Kratzekzem, Lichenifikation, die zu bedeutender Verdickung der Labien und der Clitoris führen. Die Haut erscheint verdickt, derb, von deutlichen Furchen durchzogen, in den Falten nässend oder rhagadiform eingerissen. Das intensive Kratzen löst Wollustgefühle aus und führt zur Masturbation, zur Hysterie und schwerer Neurasthenie selbst bei Frauen, welche bereits über das Klimakterium hinaus sind und zeitlebens nie sinnlich veranlagt waren. Als mittelbare Ursache des Pruritus vulvae werden angegeben die Menopause, die Involution des Genitales, beginnendes Carcinom; Hysterie und Neurasthenie sind wohl häufiger als Folge denn als Ursache anzusehen. Benetzung mit ammoniakalischem, zuckerhältigem Harn ist als direkte oder, indem der Urin die Haut entzündlich reizt, als mittelbare Ursache anzusehen. Ähnliches gilt von der Stauung durch Herzfehler, Gravidität.

Viel seltener ist der gleiche Zustand beim Mann, betrifft hier das Orificium urethrae, das Scrotum und Perineum, welch letztere bald ekzematös erkranken. Viel häufiger ist wieder der Pruritus analis. Hier gilt viel mehr als von den anderen Stellen das vom Ekzem Gesagte, denn viel häufiger ist das Jucken Folge einer Hautveränderung oder Folge

von Hämorrhoiden, von Würmern, als essentiell entstanden. Auf jeden Fall ist der Pruritus analis ein quälendes Leiden und führt zu Verdickung der Haut und Schleimhaut in und um den After herum. Der seltene Pruritus der Hohlhand und der Planta pedis geht häufig mit Hyperidrosis einher. Unter Pruritus hiemalis beschreibt Dühring ein Hautjucken, welches besonders in den Wintermonaten auftritt und sich vorwiegend auf die Extremitäten erstreckt und in seiner Ätiologie und Pathogenese noch vollkommen unaufgeklärt erscheint. Kaposi hält dieses Jucken für eine Folge der zu intensiven Austrocknung und der dadurch bedingten Sprödigkeit der Haut.

Therapie. Wir kennen keine kausale Behandlung des reinen Pruritus, denn selbst wenn wir ähnlich wie bei Urticaria den mittelbaren Grund in abnorme Vorgänge des Magendarmkanales verlegen und uns in unserem Handeln gegen diese richten, so reussieren wir nicht immer. Jedenfalls besteht aber hier ähnlich wie beim Jucken infolge Ikterus und Diabetes noch größere Aussicht auf Erfolg als bei jenen Formen, wo wir eine Ursache überhaupt nicht kennen. Es wird somit geraten erscheinen, in jedem Falle von Pruritus den bei Urticaria eingeschlagenen Weg einzuschlagen. Nebenbei oder nachher kann Solutio Fowleri gegeben werden, weil man manchmal Remissionen des Leidens beobachtet, die vielleicht auf das Mittel zurückzuführen sind. Von anderer Seite werden innerlich Karbolsalizylpräparate, Antipyrin, Antifebrin verschrieben; Brom scheint wenig wirksam zu sein. Karbol wird in Pillenform verordnet (*Rp.:* Acidi carbolici 5·0, Pulv. et extr. rad. gent. $\overline{aa}$ q. s. ut fiant pilulae Nr. 60. D. S. täglich 10 Pillen). Natürlich ist nebenbei die Diät dahin zu regeln, daß keine Kongestion der Haut erfolgt. Es sind somit warme alkoholische Getränke zu verbieten, schwarzer Kaffee zu vermeiden und bestimmte auf den Darm einwirkende Speisen, wie Wurst, Krebsen, Fische, besser nicht zu genießen. Bei dieser unsicheren internen Behandlung wird man der äußeren Behandlung nicht entraten können.

Zur Stillung des Juckens verweisen wir auf das bei Urticaria Gesagte und bemerken nur, daß der Teer bei Neurosen nur geringe Wirkung äußert. Außer den dort angegebenen Mitteln kann wegen der stark abkühlenden Eigenschaft Benzin, Schwefeläther eingetupft werden. Es ist außerdem die Anwendung kalter Douchen, kalter Einwicklungen, medikamentöser Bäder mit Schwefel-, Sublimat-, Alaunzusatz angezeigt. In einem Falle hat uns energische Faradisation, in einem anderen das von anderer Seite empfohlene

Sapolan mit gleichen Teilen von Aq. plumbica gute Dienste geleistet. Ähnlich gute Effekte sieht man von der Anwendung des Zinkleims mit 2%igem Salizylsäurezusatz.

Bei lokalem Pruritus ist in jedem Falle das vorhandene Ekzem zu behandeln, gleichgiltig, ob dasselbe primär oder sekundär ist. So sahen wir in zwei Fällen, wo lokaler Pruritus vorzuliegen schien, intensive Hautverdickung am Genitale unter Diachylon und Teer vollständig ausheilen. Hat sich das Ekzem gebessert oder verloren, besteht aber der Pruritus fort, so geht man zu Scheidenspülungen mit Sublimat 0·1%, mit Alaun 1%, mit Zincum sulfur. 1% über.

Von Salben empfiehlt Jarisch Pasta Lassari mit 1% Argentum-nitricum-Zusatz; Opium- und Kokainsalben zeigen nur vorübergehende Wirkung. Die Juckempfindung wird manchmal übertönt und für längere Zeit sistiert durch die Anwendung des Anthrarobinlackes, der intensives Brennen verursacht; desgleichen zeigen Lapisierungen mit 10%iger Lösung Besserungen. Man muß sich bei der Unerträglichkeit des Leidens vollinhaltlich an Sänger anschließen, wenn er für die chirurgische Abtragung jener Hautanteile, welche den stärksten Juckreiz zeigen oder von welchen das Jucken ausgelöst wird, eintritt.

Bei der Behandlung des Pruritus analis ist, wie erwähnt, auf Ekzem, auf Hämorrhoiden, auf Oxyuris vermicularis zu achten.

Pathologie des Pigmentes.

Die Frage nach der Abstammung des Hautpigmentes ist heute noch nicht vollkommen beantwortet. Die Tatsache steht allerdings seit langem fest, daß wir zwei verschiedene Arten von Hautpigment unterscheiden müssen: 1. das Blutpigment und 2. das melanotische Pigment.

Das Blutpigment haben wir bei verschiedenen Erkrankungen, wo Blut aus den Gefäßen austritt, kennen gelernt. Es stammt vom Blutfarbstoff, veranlaßt durch seine chemischen Umwandlungsprodukte, den klinischen Farbenwechsel der Hautblutungen und läßt durch die Essigsäure-Ferrocyankaliumprobe Eisen in sich nachweisen. Nach Wochen geht diese Eisenreaktion verloren, und es fällt damit ein Unterscheidungsmerkmal gegenüber dem Melanin fort, welches während seiner ganzen Entwicklung niemals die Eisenreaktion gibt und schon als solches in der Zelle gebildet wird. Die Entstehung dieses letzteren Pigmentes zu erklären, besitzen wir zwei Theorien folgenden Inhaltes: Die erste läßt das Pigment sowohl in den Pigmentzellen der Kutis als auch in den basalen Epidermiszellen entstehen; sie wird vorwiegend von Kromayer und von Jarisch vertreten. Nach der zweiten Theorie wird das Melanin nur in den Pigmentzellen der Kutis gebildet und von dort teils durch Einwachsen der Zellen in die Epidermis, teils durch An-

lagerung derselben an die Epidermis abgegeben (Riehl und Ehrmann).

Diese Zellen, von Ehrmann als Melanoblasten bezeichnet, wären nach diesem Autor somit das ausschließliche Pigmentorgan. Diese Theorie hat von vorneherein dadurch, daß sie der Pigmentbildung ein einheitliches Organ zuweist, etwas Bestechendes für sich.

Auf Grund anatomischer und entwicklungsgeschichtlicher Tatsachen kommt Ehrmann dazu, zu behaupten, daß die Melanoblasten das Material zur Pigmentbildung aus dem Blutfarbstoff beziehen. Läßt man diesen zweiten Teil der Ehrmann'schen Theorie einstweilen unberücksichtigt und betrachtet die Melanoblasten oder Chromatophoren als Zellen, welche durch ihre eigene Tätigkeit Melanin produzieren, gleichgiltig ob sie das Material hiezu aus sich selbst oder aus dem Blut beziehen, so sprechen für die Theorie Riehl-Ehrmann unter anderem folgende Tatsachen: Es besteht heute kein Zweifel mehr, daß durch Melanoblasten Pigment in die Epidermis transportiert wird. So sind zahlreiche pathologische Pigmentationen zweifellos auf die Tätigkeit der Melanoblasten zurückzuführen, so das Xeroderma pigmentosum, pigmentierte Fibrome, pigmentierte Naevi, pigmentierte Carcinome u. s. w. Während aber bezüglich der äußeren Haut immer noch der Einwand gemacht werden könnte, es handle sich nicht um Zuführung von Pigment, sondern um Abbau des in der Basalzelle gebildeten Farbstoffes durch die Melanoblasten, trifft dieser Einwand bei Pigmentation der Schleimhaut nicht mehr zu. Man findet in Pigmentflecken der Lippen- und Wangenschleimhaut, also an Stellen, wo die Basalzelle kein Pigment erzeugt, hoch in das Epithel hinaufreichende und weitverzweigte Chromatophoren, welche ihr Pigment an die Basalzelle und an die Retezelle abgeben. Hier muß das Pigment als ein eingeschlepptes betrachtet werden (Kreibich). Neben den oben erwähnten Pigmentprozessen lassen sich noch zahlreiche andere Pigmentationen, vielleicht nicht so eindeutig, aber doch noch zwanglos durch die Einschleppungstheorie erklären.

Der Grund, warum heute die Theorie Ehrmann-Riehl noch nicht vollinhaltlich akzeptiert ist, liegt in jenen Pigmentationen, bei welchen die Basalzelle reichlich Pigment enthält und die geringe Anzahl von Melanoblasten hiezu in keinen Verhältnisse steht. Vorwiegend mit Rücksicht auf diese Prozesse nahmen die oben genannten Autoren Kromayer und Jarisch auch noch eine autochtone, d. i. in der Basalzelle vor sich gehende Pigmententwicklung an (z. B. Pigmentation nach Entzündungsprozessen, nach Insolationen). Künftige Untersuchungen müssen nun zeigen, ob die Pigmentwanderung, die für manche Prozesse heute erwiesene Tatsache ist, auch bei diesen Prozessen die Ursache der Pigmentvermehrung bildet, ob wir auch der Basalzelle die Fähigkeit zuschreiben müssen, Pigment zu erzeugen, und ob alle Pigmente, welche keine Eisenreaktion geben, dieselbe chemische Beschaffenheit besitzen.

Die Frage, aus welchem Material die Pigmentzelle (Melanoblast oder Basalzelle) das Pigment bildet, kommt erst in zweiter Linie in Betracht und ist histologisch noch schwerer zu beantworten als die erste, da hier noch viel mehr Täuschungen unterlaufen können. So kann man z. B. ebensogut annehmen, daß die Entzündung zum Austritt von Butfarbstoff führt und dieser Blutfarbstoff in den Melanoblasten oder Epithelzellen zu Melanin umgearbeitet wird, als vermuten, daß die Pigmentzelle durch die Entzündung zu

einer gesteigerten Funktion und zu einer stärkeren Pigmentproduktion angeregt wird (Urticaria pigmentosa), ähnlich wie die Epidermis bei Entzündung mehr Hornschichte produziert. Schließlich ist auch die Frage, ob Blutfarbstoff oder Gewebsflüssigkeit, welche in letzter Linie doch ebenfalls vom Blut stammt, zu Melanin verarbeitet wird, von untergeordneter Bedeutung gegenüber der Frage nach dem Ort, wo dies geschieht.

Jeder Haut kommt ein gewisser Pigmentgehalt zu; das Pigment liegt vorwiegend in den Basalzellen und in den Pigmentzellen der Kutis, der Pigmentgehalt unterliegt individuellen, durch die Rasse bedingten (Negerhaut), physiologischen (Schwangerschaft) und endlich pathologischen Schwankungen. Letztere bestehen in Pigmentsvermehrung und Pigmentatrophie; zu ersterer gehören die

Epheliden (Sommersprossen). Dieselben sind stecknadel- bis linsengroße, scharf runde oder mehr zackig begrenzte Pigmentflecke von gelb- bis dunkelbrauner Farbe. Sie lokalisieren sich vorwiegend im Gesicht, an der Nase, Wange, Stirne, Schläfe und am Handrücken bis zum Ellbogen hinauf. Sie finden sich aber auch keineswegs selten am Hals, an der Brust, am Penis. Sie treten bei Kindern gegen das sechste Lebensjahr zu auf, und halten sich oft bis zum 40. Lebensjahre; dann werden sie undeutlicher und verschwinden scheinbar in der gleichmäßiger und dunkler pigmentierten Haut des Erwachsenen. Sie sind bei blonden oder rotblonden Individuen viel häufiger als bei brünetten Personen, treten im Winter und Herbst zurück und kommen im Frühjahre und Sommer wieder stärker zum Vorschein.

Das Wesen der Epheliden ist noch nicht vollkommen studiert; anatomisch entsprechen den Flecken vermehrter Pigmentgehalt an umschriebener Stelle in der Epidermis und Melanoblasten in nicht sehr großer Zahl. Man wird schwerlich fehlgehen, in den Epheliden angeborene Mehranlage oder angeborene stärkere Empfindlichkeit der Melanoblasten gegen Lichtwirkung anzunehmen, der zufolge dieselben durch Sonnenlicht zu stärkerer Funktion angeregt, möglicherweise auch angelockt werden.

Das Sonnenlicht erzeugt natürlich die Epheliden nicht, aber es macht sie deutlicher. Daß übrigens Epheliden nicht immer angeboren sein müssen, beweist folgende an mir gemachte Beobachtung: Auftreten eines bullösen Erythema solare über der rechten Schulter im 13. Lebensjahre, Abheilung des Erythems und Auftreten einer handtellergroßen Gruppe von 30—40 Epheliden, die noch heute bestehen.

Unter Chloasma verstehen wir breite, flächenhafte Pigmentvermehrung erworbener Art. Hieher gehören:

Das Chloasma traumaticum als Pigmentation nach Druck durch Kleider, Strumpfbänder, Bracherium, Tragbänder u. s. w.

Hier könnten auch die Pigmentationen nach Kratzeffekten, nach Reibung, nach lange bestehender traumatischer aktiver Hyperämie eingereiht werden.

Chloasma caloricum ist jene Pigmentvermehrung, welche nach Erythema solare zurückbleibt und besonders bei Personen, welche viel in der freien Luft sich aufhalten, deutlich ausgeprägt ist; als Chloasma toxicum könnte die Pigmentation bezeichnet werden, welche das Kantharidenpflaster bewirkt.

Als Chloasma uterinum bezeichnen wir schmutziggelbe, gelbbraune, scharf begrenzte Verfärbungen der Stirn-, Nasen- und Wangenhaut. Sie kommen am stärksten bei Graviden zur Entwicklung, finden sich aber auch zugleich mit Uterinleiden. Kann man diese Formen des Chloasma uterinum noch mit der Pigmentvermehrung des Warzenhofes, der Linea fusca bei Graviden in eine Reihe bringen, so nähert sich das Chloasma uterinum, welches bei Carcinom des Uterus auftritt, in seinem Wesen schon mehr dem Chloasma cachecticorum, welches Kaposi in Form, Lokalisation und Farbe dem Chloasma uterinum vollkommen ähnlich bei einem Kranken mit Lichen scrophulosorum beobachtete. Gleichsam eine Chloasma universale wäre die Arsenmelanose und der Morbus Adisonii. Unwillkürlich drängt die Ähnlichkeit der beiden letztgenannten Erkrankungen zur Annahme einer ähnlichen Ätiologie. In beiden Fällen würde das durch die Melanoblasten gebildete Pigmentorgan durch toxische Schädlichkeiten zu einer Mehrleistung angeregt werden. In dem einen Falle wäre die toxische Schädlichkeit das Arsenik, in dem anderen Falle entstünde sie durch den Ausfall einer inneren Sekretion (Autointoxikation).

Gerade bei Arsenmelanose findet man häufig Schleimhautpigmentationen, welche nur auf Melanoblastentätigkeit zurückzuführen sind, und auch der toxische Ursprung der Pigmentvermehrung bei Morbus Adisonii scheint im Hinblick auf die diffuse Pigmentvermehrung, welche Riehl bei Syphilis beschrieben hat, nicht unwahrscheinlich. Weitere Beobachtungen, aus welchen sich ebenfalls mit großer Wahrscheinlichkeit die Existenz einer echten ›Pigmentsyphilis‹ ergibt, sind ebenfalls Stützen für die Annahme eines toxischen, eventuell autotoxischen Ursprunges mancher Hyperpigmentationen.

Pigmentatrophie: Der Pigmentschwund oder scheinbare Pigmentmangel kann ein allgemeiner und angeborener sein. Solche Personen, Albinos genannt, besitzen gelbweißes, seidenweiches Haar, eine zarte, weiß oder rosig

gefärbte, sonst aber normal beschaffene Haut; wegen Mangel jeden dunklen Pigmentes im Augenhintergrund und in der Iris ist die Pupille rot, aufleuchtend, es besteht Lichtscheu und Nystagmus. Diese Anomalie, die nicht so selten bei Geschwistern auftritt, ist angeboren und vererbbar. Ein angeborener Pigmentmangel kann auch partiell sein, ist dann entweder scharf umschrieben oder besteht in einzelnen oder gruppenförmigen helleren Flecken, die nicht so selten scheinbar dem Nervenverlauf entsprechend lokalisiert sind. Die in den pigmentlosen Bezirk fallenden Haare sind weiß.

Im Gegensatz zu diesem angeborenen partiellen Pigmentmangel steht die Vitiligo als großer, pigmentloser Fleck erworbener Art. Die Erkrankung beginnt zunächst mit kleinen, weißen Flecken, welche rasch zu gulden- bis talergroßen, runden Scheiben sich vergrößern und zu großen Herden konfluieren. So entstehen von konvexen Linien begrenzte pigmentlose Flecke, zwischen welche sich die scheinbar oder wirklich stärker pigmentierte Haut, von konkaven Linien begrenzt, schiebt. Vergrößern sich die pigmentlosen Scheiben, so wird die zwischen ihnen gelegene Haut immer schmäler, bis endlich die Scheiben zusammenfließen und die Stelle vollkommen pigmentlos ist. In anderen Fällen bleibt die Depigmentation, wenn sie eine gewisse Größe erreicht hat, stationär. Von manchen Autoren wird angegeben, daß Vitiligo heilen kann. Wenn darunter verstanden ist, daß die einmal pigmentlos gewordene Scheibe wieder Pigment aufnimmt, so können wir diese Erscheinung durch eigene Beobachtungen nicht bestätigen.

Nicht so selten sieht man Hyperpigmentation und Vitiligo in der Art nebeneinander, daß im Zentrum einer pigmentlosen Scheibe ein kleiner, etwas elevierter Pigmentnaevus liegt.

Die Haut ist bei Vitiligo, abgesehen von dem Pigmentverlust, vollkommen normal, und es stehen mit den klinischen Befunden die Untersuchungsergebnisse jener Autoren im Widerspruch, welche den Papillarkörper verstrichen fanden und die Pars papillaris die Textur der Pars reticularis annehmen sahen. Die Epidermis ist vollkommen pigmentlos, desgleichen auch die Kutis; der umgebende Saum weist Pigmentvermehrung auf.

Die Ursachen der Vitiligo sind nicht bekannt, da jenen Fällen, in welchen man nervöse Störungen als Ursache angenommen hat, andere gegenüberstehen, in welchen diese ursächlichen Erkrankungen vollkommen fehlen.

Als mittelbare Ursache mußte in einem Falle meiner Beobachtung Druck angesehen werden, denn die Vitiligo war hand-

breit um die Taille und um die Vertebra prominens lokalisiert; der Fall war auch noch deshalb interessant, weil schwerer Morbus Basedowii bestand.

Kaposis Erklärung, daß die Pigmentzellen dem Resorptionsstrom folgen, trifft vielleicht für Depigmentationen um Geschwüre, um Narben zu, kann aber auf idiopathische Vitiligo keine Anwendung finden.

Unter Leukoderma syphiliticum versteht man einen nach makulösen und papulösen luetischen Exanthemen auftretenden fleckenförmigen Pigmentschwund in der Nackengegend. Der Pigmentschwund nimmt direkt von der luetischen Effloreszenz seinen Ausgang, insoferne man nicht selten in der Mitte noch einen Teil der papulösen oder makulösen Effloreszenz konstatiert und um denselben bereits den pigmentärmeren Fleck ausgebreitet findet. Sehr oft ist der leukodermatische Fleck größer als die klinisch konstatierte luetische Effloreszenz.

Die Flecke sind nicht absolut pigmentlos und weiß wie die der Vitiligo. Sie lokalisieren sich, wie bereits erwähnt, vorwiegend an der Nackenhaut, reichen bis zur Vertebra prominens, oft aber auch noch tiefer herab. Tritt das Leukoderma syphiliticum bei Kindern oder Männern auf, so ist es in der Regel universell. Man nimmt mit Riehl folgenden Entstehungsmodus an: Durch das syphilitische Krankheitsprodukt verliert das Epithel oberhalb und im nächsten Umkreis um die Effloreszenz herum die Fähigkeit, das Pigment festzuhalten, und gibt dasselbe an die Melanoblasten ab. Aber auch diese werden wahrscheinlich durch Toxin in ihrer Funktion geschädigt und verlieren die Fähigkeit, Pigment zu produzieren und festzuhalten. Ein Teil des abgegebenen Pigmentes wird in die nächste Umgebung des Fleckes transportiert und bewirkt hier echte Hyperpigmentation.

Das Leukoderma syphiliticum ist in hohem Grade für Lues charakteristisch und relativ leicht von Variola-Narben oder Narben nach Furunkeln zu unterscheiden. Nach Rückbildung anderer Entzündungsprozesse, z. B. Psoriasis, beobachtet man in seltenen Fällen Vitiligo- oder Leukoderma-artige Depigmentationen, womit allerdings nicht jene Entfärbungen gemeint sind, welche nach Chrysarobinanwendung durch Kontrastwirkung entstehen. Hier handelt es sich um Imprägnierung der Hornschichte mit dem chemisch veränderten Medikament; dort, wo die Hornschichte zuerst abfällt, tritt scheinbar Depigmentation auf.

Therapie. Unsere Einflußnahme auf das Hautpigment ist eine sehr beschränkte, weil wir nur im geringen Maße im stande sind,

bestehende Pigmentationen abzuschwächen, Pigmenterzeugung fast gar nicht anregen können.

Von den Methoden, welche, ohne das Bindegewebe zu zerstören, eine Abschwächung bestehender Pigmentation bewirken, sind zwei anzuführen.

Man nimmt, ähnlich wie bei Acne vulgaris, eine energische Schwefelschälkur vor, läßt nach dieser Kur ein bis zwei Tage die Haut zur Ruhe kommen und verwendet dann täglich folgende Salbe, welche in kleiner Menge fest in die Haut eingerieben wird: *Rp.:* Mercurii praecipitati albi, Bismuthi subnitrici, Barii sulfurici $\overline{aa}$ 1·0, Unguent. emollient. 30·0. Man erzielt mit diesem Verfahren zweifellos Erfolge, wenn dieselben auch erst nach Wochen oder Monaten eintreten. In zweiter Linie empfiehlt Jarisch die von Unna angegebene Natrium superoxyd-Seife. Anfangs wird die $2^1/_2\%$ige, später 5- oder 10%ige, salbenartige Seife zum Waschen in der Art verwendet, daß man das Gesicht nur kurze Zeit mit dem Seifenschaum in Berührung bringt und ihn schon abwäscht, bevor noch das auftretende Brennen intensiver wird. Dieselben Methoden kommen gegen Chloasma in Betracht. Da aber hier die Erfolge noch viel weniger sicher eintreten, so ist man manchmal gezwungen, zu folgendem Verfahren zu greifen: Man betupft die zu behandelnde pigmentierte Stelle mehrmals im Tage und so lange mit 5%igem Sublimatalkohol, bis eine akute Entzündung entsteht, infolge welcher die Epidermis in Form einer Blase abgehoben wird. Blasen und Entzündungserscheinungen läßt man unter Zinksalben verheilen, und hierauf wird auf die verdünnte Epidermis obige Wismuth-Präzipitatsalbe appliciert. Es stellt dieses Verfahren eine Modifikation der von Hebra gegen Sommersprossen empfohlenen Sublimatkur dar, welche in der Anlegung einer mit Sublimatalkohol getränkten Leinwandmaske besteht, die so lange durch Aufträufeln weiteren Sublimatalkohols feucht erhalten wird, bis ein Teil der Epidermis sich zur Blase erhebt.

Die Blase wird an ihrem tiefsten Punkt angestochen und die akut entzündlichen Erscheinungen werden wieder unter blanden Salben zur Verheilung gebracht. Diese Kur muß immer vom Arzte gemacht werden und ist nicht ungefährlich; so traten in einem Falle unserer Beobachtung, wo der Arzt während der Kur zu einer Entbindung geholt wurde, Verbrennungen mit nachfolgenden mächtigen Keloiden auf.

Seborrhoe.

Unter Seborrhoe verstehen wir eine vermehrte Fettabsonderung der Haut, deren Krankheitsfolgen wir zu einer größeren

Gruppe vereinigen. Sehr häufig zur Pubertätszeit, manchmal aber auch im höheren Alter, tritt ein Zustand auf, der nach der Beschaffenheit seines Krankheitsproduktes treffend als Seborrhoea oleosa bezeichnet wird. Wir haben diesen Zustand im Gesicht unter Ausbildung von Comedonen zur Acne führen sehen und treffen ihn bei vielen Personen außer im Gesicht auch über dem Sternum und zwischen den Schulterblättern. Führt er hier durch Sekretverhaltung und Entzündung zur Acne, so bewirkt er auf der behaarten Kopfhaut auftretend oft Haarausfall von einer Intensität, wie man ihn nur wieder nach Infektionskrankheiten, wie Syphilis, Masern, Typhus, beobachtet. Kombinieren sich beide Zustände, so ist das Gesicht permanent fettglänzend, mit allen möglichen Formen der fadenförmigen, trockenen, bröckeligen, geschwärzten, entzündeten Comedonen besetzt, die Haut ist glänzend, fettig, sich ölig anfühlend, und der Kranke verbreitet nicht so selten einen für Seborrhoe charakteristischen Geruch. Außer zur Zeit der Pubertät sieht man ähnliche Zustände auf schwere, fieberhafte Erkrankungen, wie Scharlach, Pueperium etc., folgen oder ohne nachweisbare somatische Störung im reiferen Alter auftreten und hie und da im hohen Alter sich mit senilen Warzen kombinieren.

Wir sahen den Typus der Seborrhoea oleosa bei einer 30jährigen Frau im Anschluß oder vielleicht als Folge seelischer und körperlicher Anstrengung auftreten, jedem Medikamente trotzend, durch einige Jahre fortbestehen. Die Haare sind in solchen Fällen permanent wie mit Öl getränkt, auf der frisch gewaschenen Kopfhaut sieht man in kurzer Zeit zahlreiche kleine, durchscheinende, ölige Tropfen auftreten, die sich beim Abtupfen mit Löschpapier als deutlich fetthaltig erweisen. Sich selbst überlassen, bedeckt sich die Kopfhaut mit schmierigen oder mehr trockenen, bröckeligen Massen, welche die Haare auf einige Zentimeter hinauf einscheiden; wieder tritt der für Seborrhoe charakteristische Geruch auf, die Haare fallen in großer Menge aus, der fettige Kopf färbt auf dem Kopfpolster ab, dabei fehlt Seborrhoe des Gesichtes oft vollständig, und der Zustand ist bloß auf die Kopfhaut beschränkt.

Im Gegensatz hiezu sieht man ab und zu gleichsam universelle Seborrhoe auftreten, den Kopf mit fettigen, bröckeligen Borken bedeckt, Haarausfall, Brust- und Rückenhaut ein Sekret sezernierend, das man als fettige Schuppe bezeichnen könnte, Nabel mit übelriechenden, schmierigen Massen ausgefüllt, nach deren Ablösung die Haut gerötet, exfoliiert und nässend ist, Präputialsack permanent mit schmierigem Sekret erfüllt, übelriechenden Eiter sezernierend, als

Ausdruck des Katarrhes gerötet und fleckenförmig exfoliiert, an der Haut der Brust, der Schulter, an den Streckseiten der Oberarme bildet sich ein Zustand aus, der als Lichen seborrhoicus bezeichnet werden könnte. Am häufigsten infolge eines bereits bestehenden Lichen pilaris, aber auch scheinbar vollkommen unabhängig davon tritt die Follikelgegend als schmutziggelbliches Knötchen hervor oder markiert sich durch entsprechend gelbrote Punkte.

Stärkere Schweißsekretion, längeres Tragen eng anliegender Flanellwäsche bewirken zusammen mit der Seborrhoe diese kongestive Reizung der perifollikulären Gefäße. Alle diese Zustände sind von großer Wichtigkeit für die Beurteilung der Seborrhoea congestiva oder für das Eczema seborrhoicum Unna.

Durch die Beschaffenheit des seborrhoischen Sekretes unterscheiden sich Fälle, bei welchen sich die ebenfalls fettig anfühlende Haut nicht mit einer flüssig-öligen Schichte, sondern mit gelben, mehr trockenen, bröckeligen, sich fettig anfühlenden Börkchen bedeckt. Entfernt man diese Borken, so bedeckt sich die Haut wieder rasch mit demselben Krankheitsprodukt, das allerdings jetzt mehr breit-lamellös, cholestearinartig ist. Mit Äther verdampft, hinterläßt dasselbe einen dicken Fettspiegel; mit Rücksicht auf diese mehr trockene Form des Krankheitsproduktes bezeichnen wir den Zustand als Seborrhoea sicca. Wir sehen ihn am häufigsten bei kleinen Kindern in Form des sogenannten »Gneis« auftreten.

Er bildet hier umschriebene oder über die ganze Kopfhaut ausgebreitete gelbe, braune, grüne, schwarze, buckelige Auflagerungen, die sich nach ihrer Entfernung bald wieder erneuern und die Haarbildung in gewissem Maße beeinträchtigen. In universeller Ausbreitung bedeckt der Gneis physiologisch den Körper der Neugeborenen, besteht aus Fett, Hornzellen, Lanugohaaren, trocknet an der Luft, wird durch Bäder entfernt, und unter ihm kommt dann die normale Haut zum Vorschein. Dadurch, daß eine oder die andere Haut diesen Zustand noch einige Wochen festhält, wird er Krankheit, und man hat ihn als Ichthyosis sebacea oder als Cutis testacea beschrieben.

Die trockenen seborrhoischen Borken erreichen hie und da bei größeren Kindern und bei Erwachsenen, z. B. an der Nase, eine besondere Mächtigkeit, werden durch längeres Liegenbleiben an der Luft noch fester, und die Nase erscheint dann mit einer graugrünen, futteralähnlichen Auflagerung bedeckt. Die Ablösung dieser Borke zeigt, daß unter ihr keine Geschwülste,

keine Geschwüre und keine destruktiven Prozesse, wie man eventuell nach dem Aussehen der Borke vermuten möchte, vorhanden sind. Sie zeigt aber, daß die Haut in verschiedenen Graden hyperämisch ist, und es ist Hebras Verdienst, diese Hyperämie als eine kongestive gedeutet und den ganzen Zustand in seinem Wesen mit der Bezeichnung »Seborrhoea congestiva« erfaßt zu haben. In gleich verdienstvoller Weise hat Unna auf die Beziehung mancher Erkrankungen zur Seborrhoe hingewiesen und diese Erkrankungen unter Zugrundelegung ihres ätiologischen Momentes zu seinem Eczema seborrhoicum vereinigt.

Sie stellen meiner Meinung nach superfizielle Dermatitiden, hervorgerufen durch eine von der Oberfläche her einwirkende Schädlichkeit, dar. Indem sich diese Dermatitiden klinisch unter dem Bilde schuppender oder eventuell nässender Katarrhe präsentieren, also über den Effekt bloßer kongestiver Hyperämie hinausgehen, sich ab und zu auch mit echtem Ekzem kombinieren oder den Boden für echtes Ekzem bereiten, kann in weiterer Dehnung des Ekzembegriffes die vorgeschlagene Bezeichnung Eczema seborrhoicum akzeptiert werden.

Es wird auch Unnas Verdienst nicht geschmälert, wenn wir sein Eczema seborrhoicum im Sinne Hebras zunächst als kongestive Hyperämie auffassen, welche entweder als solche oder nach Hinzutritt weiterer Schädlichkeiten sich zur Dermatitis fortentwickelt. Welcher Art diese Schädlichkeiten sind, wissen wir heute nicht. Man könnte sich die Vorstellung bilden, daß das seborrhoische Produkt in jenen Fällen, wo es in großer Menge der Haut aufliegt, ausreicht, die kongestive Hyperämie und eventuell Entzündung im Sinne einer chemischen Schädlichkeit hervorzubringen. Man müßte allerdings die Entstehung dieses chemischen Stoffes schon in die Talgdrüsen verlegen, will man auf diese Weise jene plaqueartigen Herde des Eczema seborrhoicum corporis erklären, bei welchen eine mächtige borkige Auflagerung klinisch nicht in Erscheinung tritt, wo überhaupt die Erscheinungen der Seborrhoe nur angedeutet sind. Gerade letztere Herde sind bakteritischen Erkrankungen sehr ähnlich, doch fehlen zum Beweise dieser Ansicht sichere, die Krankheitserscheinungen erklärende Bakterienbefunde. Die von manchen Autoren beschuldigten Flaschenbazillen finden sich im Sekret der Seborrhoea oleosa auch dann, wenn keine Spur von Entzündung besteht. Ebensowenig reichen die bisherigen Befunde aus, in dem Morokokkus einen pathogenen Mikroorganismus zu erblicken. Übertragungen der seborrhoischen Schuppen auf andere Körperstellen oder andere Individuen führten allerdings nur in einigen wenigen Untersuchungen zu negativen Resultaten, so daß man sich eingestehen muß, daß die Ätiologie des Eczema seborrhoicum noch nicht vollkommen erforscht ist.

Im erfreulichen Gegensatze hiezu hat die klinische Kenntnis dieser Affektion in den letzten Jahren bedeutende Fortschritte gemacht und als praktische Folge eine spezifische Therapie ermöglicht, wobei allerdings zu erwähnen ist, daß bereits Hebra jene Ekzeme, welche wir heute als seborrhoische bezeichnen, mit Unguentum sulfuratum Wilkinsoni behandelt hat.

Eczema seborrhoicum (Unna) nimmt gewöhnlich seinen Ausgang vom behaarten Kopf und zeigt nach der Beschaffenheit der Krankheitsprodukte verschiedene klinische Typen. In einer Anzahl der Fälle ist das ganze Kapillitium mit feinen, leicht abblätternden Schüppchen bedeckt, dabei besteht vermehrter Haarausfall, die den Haaren angrenzende Haut der Stirne, der Schläfen, der Hinterohrgegend ist leicht gerötet. Die Rötung ist wenig scharf begrenzt und verliert sich gegen die gesunde Haut zu allmählich; innerhalb dieser Rötung ist die Haut mit weißen, kleienartigen oder mehr lamellösen Schüppchen bedeckt. In dieser Form ist die Erkrankung Hebras Pityriasis capitis gleichzustellen.

In anderen Fällen ist die Kopfhaut mit gelben, fettigen Borken bedeckt, die Haare von einem seborrhoischen Mantel umgeben, die Stirne oft bis zur Mitte oder noch tiefer herab mit gelben, bröckeligen, seborrhoischen Schuppen überzogen; jetzt ist die erkrankte Stelle schärfer gegen das Gesunde abgesetzt und von einer Farbe, die aus einer Mischung von Gelb und entzündlichem Rot resultiert. Häufig setzen sich dieselben Veränderungen auf die Hinterohrgegend fort und steigen daselbst in zwei scharf begrenzten, hier mehr trocken schuppenden Herden auf die Halshaut herab; endlich können die beiden seitlichen Herde durch die gleiche Veränderung an der Nackenhaargrenze miteinander verbunden sein; vermehrter Haarausfall kann bestehen, aber auch fehlen.

Ähnliche seborrhoische Auflagerungen sehen wir auch auf der Nase, über den Wangen und in seltenen Fällen über das ganze Gesicht ausgebreitet, kombiniert mit verschiedenen Graden einer kongestiven Hyperämie. In vielen Fällen bestehen bereits die Symptome der Hautentzündung: die Haut ist stärker gerötet, mit feuchten parakeratotischen Schuppen bedeckt: gegen das Ohr zu steigern sich die entzündlichen Erscheinungen und hinter demselben bestehen die Zeichen der nässenden Dermatitis; die Haut ist mit gelben, impetiginösen Borken bedeckt, nach deren Entfernung gerötet, nässend oder von einer dünnen, glänzenden Hornschichte bedeckt, auch exfoliiert und rhagadiform eingerissen. Auf dem behaarten Kopfe bestehen mehr trocken schuppende oder bröckelige Auflagerungen. Auch diese Formen können sich über das ganze Gesicht und die Halshaut erstrecken, und in sehr schweren Fällen ist die Haut des Kopfes, des Halses, des Gesichtes, der Brust, der Oberarme gleichmäßig hyperämisch, verdickt, an der Oberfläche mit mächtigen, weißen oder schmutzig-weißen, blutigen oder mehr gelbsaftigen Borken bedeckt; die Bewegungen

des Kopfes sind behindert. Diese unter dem Bilde des krustösen oder squamösen Ekzems verlaufenden Fälle verraten nur durch den Weg, den sie vom Kopf gegen den Stamm zu genommen, ihren seborrhoischen Charakter.

In noch schwererer Form treten diese Erkrankungen bei Säuglingen und kleinen Kindern auf; sie werden hier zur universellen Dermatitis, die Haut ist gleichmäßig rot, über und über mit breiten, schuppenden Lamellen bedeckt, die Kinder frieren, kommen rasch in ihrer Ernährung herunter und gehen in der Regel an Darmkatarrhen zu Grunde. Wir bringen diese Ekzeme durch ihren Beginn am Kopfe und ihr Übergreifen auf den Körper, woselbst das Ekzem oft unter dem Bilde der Pityriasis rosea einsetzt, in Beziehung zur Seborrhoe.

Auch bei Erwachsenen ähneln solche Erkrankungen am Stamm den Trichophytien. Hieher gehört die unter den verschiedensten Namen bezeichnete Affektion über dem Sternum in Form von runden, kleeblattähnlichen zirzinären Herden von gelbroter Farbe und bröckeliger Schuppung. Bei längerem Bestande bildet sich das Zentrum dieser Herde zurück, bleibt aber gelblich pigmentiert und von roten, leicht erhabenen, oberflächlich schuppenden Rändern umgeben. Diese Erkrankung findet sich entweder nur allein auf dem Sternum oder auch zwischen den Schulterblättern, woselbst aus kleinen gelbroten Knötchen Ringe und landkartenartige Herde gebildet werden. In anderen Fällen sind die Herde wenig scharf begrenzte, talergroße, zackig konturierte, gelbrote Flecke. Speziell diese Form kombiniert sich dann mit einer über den ganzen Körper disseminierten Affektion, die der Pityriasis rosea so gleichen kann, daß die Unterscheidung die größten Schwierigkeiten bereitet. Die Haut des Stammes, der Extremitäten bis zu den Phalangen ist mit kreuzergroßen, unregelmäßigen, wenig scharf begrenzten, gelbroten Flecken bedeckt, welche im Unterschied zur Pityriasis rosea eine feinblättrige, über die ganze Stelle sich erstreckende Schuppung aufweisen, also nicht so typisch in abgeheiltes Zentrum und peripheren Schuppenring geteilt sind. In einem Falle war der ganze Penis und das Scrotum mit roten Scheiben bedeckt und in einem anderen schienen Bläschen in der Hohlhand zum Prozesse zu gehören, wenigstens traten im Verlaufe eines typischen Eczema seborrhoicum des Kopfes und des Gesichtes, auf welches eine fast universelle Eruption von kreuzergroßen Flecken folgte, diese Bläschen in der Hohlhand auf und auch die Herde des Vorderarmes waren stärker durchfeuchtet.

Die Zugehörigkeit dieser bläschenförmigen Affektion zu obigem Krankheitsbild muß allerdings noch durch weitere Beobachtungen erwiesen werden. Mit allen Zeichen einer Psoriasis numularis führte sich ein seltener Fall des Eczema seborrhoicum ein: Rhinophyma und Seborrhoea oleosa im Gesicht, auf Stirne und Kopfhaut Seborrhoea sicca, die Haut des Stammes und der Extremitäten (Beugeseiten stärker als die Streckseiten) mit scheibenähnlichen Herden besetzt, die ähnlich wie Psoriasis-Effloreszenzen von gelblichroter oder rötlichbrauner Farbe und mit weißen Schuppen bedeckt waren, daneben kleine, den Follikeln entsprechende Knötchen, ebenfalls von gelblichweißen Schuppen bedeckt; im Unterschied zur Psoriasis boten die Schuppen, ähnlich wie die des Lupus erythematodes, an ihrer unteren Fläche Fortsätze in die erweiterten Follikeltrichter dar; die Affektion war nach drei Seifenbädern geheilt.

Diagnose. In typischen Fällen bereitet die Diagnose keine Schwierigkeiten, hingegen ermöglicht in Fällen mit großer Ausbreitung, mit wenig scharfer Begrenzung und intensiven Entzündungserscheinungen oft erst die Therapie die Abgrenzung gegen das Ekzem, mit anderen Worten, man erkennt, daß die gewöhnliche Ekzemtherapie eher Verschlechterung als Besserung bewirkt, daß hingegen der Schwefel, der sonst Ekzeme reizt, rasche Besserung bewirkt. Damit hat man die seborrhoische Grundlage des Ekzems erkannt und man wird gut tun, bei Ekzemen, welche vom Kopf nach abwärts sich ausbreiten, Versuche mit Schwefelpräparaten zu machen. Größere diagnostische Schwierigkeiten bereitet die disseminierte Form an der Körperhaut; unregelmäßige Begrenzung der Flecke, Fehlen des ringförmigen Schuppensaumes, Lokalisation an den Handrücken und Fingern, Scrotum, Penis, eventuell ein größerer Plaque über der Brust oder zwischen den Schultern dient zur Diagnose des Eczema seborrhoicum und zur Differenzierung gegenüber der Pityriasis rosea, welche der Erkrankung in der Farbe fast vollkommen gleicht. Mehr gelbweiße, fettige Beschaffenheit der Schuppe, die in die Follikeltrichter hineinreichenden Fortsätze der Schuppe, das Fehlen der charakteristischen Lokalisation an der Streckseite lassen die Erkrankung meist leicht von Psoriasis unterscheiden.

Die Prognose der Erkrankung ist relativ günstig, da durch entsprechende Behandlung der Zustand meist gebessert und geheilt werden kann und durch Hygiene der Haut Rezidiven verhindert werden können.

Therapie der Seborrhoe. Die Therapie der Seborrhoe ist eine ebenso einfache als relativ erfolgreiche. Dies gilt allerdings nur von den als Eczema seborrhoicum beschriebenen Formen. Die schwierige und wenig dankbare Behandlung der Seborrhoea oleosa und Seborrhoea capillitii findet an anderen Stellen Erwähnung. Seborrhoe wird am besten mit Schwefel behandelt. Er kommt in Form von Schwefelseifen, Schwefelsalben (*Rp.*: Flor. sulfuris 1·5, Ung. simpl. 30·0), Schwefelvaselin (*Rp.*: Flor. sulfuris 1·5, Vaselini flavi 30·0) als Unguent. sulfur. Wilkinsoni in Verwendung und führt meist rasch zum Ziel. Nach dem Schwefel spielt die zweitwichtigste Rolle die Erweichung der seborrhoischen Borken durch warme Bäder, und es kann als die zweckmäßigste Behandlung die Kombination beider Medikationen angesehen werden. Der Patient wäscht sich im warmen Bad den Kopf etc. mit Spirit. saponat. Kalin. Waren die Borken spärlich, so können dieselben schon nach einem Bad entfernt sein; um nun die eintretende Spannung zu verhindern, zu gleicher Zeit aber auch schon spezifisch einzuwirken, reibt sich der Patient nach dem Bad und an den nächstfolgenden Tagen früh und abends mit Schwefelvaselin ein. Bilden sich nach zwei bis drei Tagen wieder Borken, so werden dieselben durch weitere Bäder abgewaschen, und es kann nach drei bis vier Bädern der Zustand so weit geheilt sein, daß fortgesetzter Gebrauch einer Schwefelseife und Anwendung eines 1%igen Salizylalkohols für den Kopf Rezidive verhindert.

In Fällen, wo die Dermatitis prävaliert, Nässen hinter dem Ohr besteht, werden durch Verbände mit Unguentum simplex die Krusten erweicht, hierauf im warmen Seifenbad entfernt und die kranke Stelle sofort mit einer 3%igen Schwefelsalbe eingefettet. Tritt keine Reizung auf, so kann die Therapie fortgesetzt werden, und es erfolgt bei intensiverer Schuppung, insbesondere an den früher nässenden Stellen, Abnahme der Hyperämie und damit allmählich Heilung. Überzeugt man sich, daß reines Schwefelvaselin Reizung bewirkt, so verwendet man gewöhnlich mit ausgezeichnetem Erfolge Ung. sulf. Wilkinsoni, rein oder zu gleichen Teilen mit Pasta Lassari.

Man sieht gleich günstige Erfolge auch von Sapolanpasta mit 3%igem Schwefelzusatz, weiters von Pasta Lassari mit 5%igem Schwefelzusatz. Auch bei diesen Formen werden Seifenwaschungen verordnet, und empfiehlt es sich, nach dem Waschen die Haut unter den milderen Pasten zur Ruhe kommen zu lassen. Sowohl in ambulatorischer als auch in klinischer Behandlung ersetzen die Schwefelseifenwaschungen fast vollständig die umständ-

lichen Schwefelbäder. In gleich prompter Weise führt die Behandlung mit Schwefelvaselin, mit Schwefelzusätzen zur Zinksalbe bei Eczema seborrhoicum der Brust zum Ziele. Hier erweist sich allerdings der Anthrarobinlack noch rascher wirkend.

Eine Ausnahme in der Behandlung macht die Erkrankung der Körperhaut. Die disseminierten Herde derselben bessern sich zwar auf Schwefelsalben und Bäder hin, doch scheint eine zu intensive Bäder- und Schwefelbehandlung das Auftreten neuer Flecke zu unterstützen, und man geht in solchen Fällen am besten in folgender Weise vor: Nachdem in zwei bis drei Bädern die Schuppen entfernt sind, die älteren Herde sich gebessert und bevor sich noch Zeichen der Reizung eingestellt haben, verwendet man Sapolanschwefel- oder Zinkschwefelpasta durch vier bis fünf Tage. Dann folgt ein Seifenbad, hierauf wieder Anwendung der Pasten. Ähnlich wie Schwefel, aber langsamer wirkt Resorzin. Gegen Seborrhoe des Nabels und Balanitis verordnet man zweckmäßig Bäder, Pasten, Schwefelseifenwaschungen und als Puder *Rp.:* Lactis sulfuris, Talci veneti $\overline{aa}$ 10·0, auch Tannoformi, Talci veneti $\overline{aa}$ 10·0.

Auf Retention in den Talgdrüsen und im Follikel sind einige klinisch häufig zu konstatierende Zustände zurückzuführen. Als einen derselben haben wir bei der Beschreibung der Acne den Comedo kennen gelernt. Eine häufige Retentionscyste ist auch das Milium. Es erscheint als stecknadel- bis hanfkorngroßes, rundes, opakweißes oder gelbweißes Knötchen, das am besten mit einer unter die Haut geschobenen weißen Glasperle zu vergleichen wäre. Bei Druck entleert sich die Geschwulst nicht, hingegen kann man sie, wenn die über ihr gelegene Epidermis geschlitzt wird, als Ganzes in Form eines festen, weißen Körperchens entfernen. Die häufigste Lokalisation ist das Gesicht und hier wieder das Augenlid, die Wange, die Schläfengegend. Milien finden sich aber auch am Stamm, hier allerdings meist nur nach vorausgegangenen Erkrankungen, unter welchen wieder Blasen- und Bläschenprozesse die häufigste Veranlassung geben. So beobachtet man nach Pemphigus, manchmal auch nach Herpes Zoster das Auftreten zahlreicher Milien an der Haut des Rückens, der Brust und der Extremitäten. Gerade diese Milien gestatten einen Einblick in die Mechanik ihres Zustandekommens. Bei Pemphigus geht die gesamte Epidermis verloren, während der untere Teil des Follikels bestehen bleibt. Erneuert sich nun die Epidermis, so

kann eine Verlegung des Follikels und damit Retention und cystische Erweiterung erfolgen. Der Sitz der Cyste ist nicht immer typisch; wahrscheinlich ist, daß die Stauung nicht bis zur Talgdrüse zurückgreift, sondern daß in der Regel nur der Haarbalg cystisch erweitert wird, wenigstens spricht dafür die leichte Ausschälbarkeit des Miliums und der Inhalt desselben, welcher nicht aus Talg, sondern aus schalenartig angeordneten Hornzellen besteht. Frisch entstehende Milien, z. B. nach Pemphigusblasen, sind von einem Plasmon mit Riesenzellen umgeben, scheinen also wie Fremdkörper zu wirken.

Die Therapie besteht darin, daß die über dem Milium gelegene Epidermis mit einer Scarifikationsnadel gespalten und das Milium ausgepreßt wird.

Weiters entstehen nach den erschöpfenden, anatomischen Untersuchungen Chiaris durch mechanische Verstopfung des Follikelausführungsganges Retentionscysten, und zwar am häufigsten an der Einmündungsstelle der Talgdrüsen in den Haarbalg, viel seltener im Ausführungsgange der Talgdrüsen, also vor ihrer Einmündung in den Haarbalg. Sie bilden erbsen- bis nußgroße, buckelige Geschwülste von weicher, teigiger oder elastisch praller Konsistenz. Die Haut über den Geschwülsten ist normal gefärbt, seltener mehr weißlich oder gelblichweiß. Auf schwachen Druck entleert sich der breiige, weiße, übelriechende Inhalt in Form eines wurmartigen Fadens und wird bei stärkerer Kompression förmlich herausgeschleudert. Diese Cysten finden sich bei seborrhoischen Personen, die nebstbei an Acne, Comedonen, besonders an Acne corporis leiden, manchmal in sehr großer Zahl. Nicht so selten erfolgt in diesen Cysten Infektion, so daß der Inhalt langsam vereitert, die Geschwulst oberflächlich rot und entzündlich wird oder sich allmählich zu einem fluktuierenden Tumor umwandelt, der einen ölig-gelben Eiter enthält. Klinisch davon nicht zu unterscheiden, nach Chiari aber anatomisch vollkommen davon verschieden, sind die echten und wahren Atherome, unter welchen man Dermoidcysten versteht.

Sie haben als Wand embryonal dislozierte Haut mit allen ihren Schichten und Bestandteilen und zeigen im Inneren deutliche Zylinderzellenbegrenzung. Daß Epitheleinsenkung mit nachfolgender cystischer Erweiterung auch postembryonal erfolgen kann, beweist das Vorkommen von Epithelcysten, deren Entstehung aus soliden Epithelsproßen man mit aller Deutlichkeit verfolgen kann. Wir sahen diese anatomisch bereits mehrfach beschriebenen Zustände bei einer alten Frau in Form einer ausge-

breiteten Bläscheneruption am Hals auftreten, der Mangel an entzündlichen Erscheinungen ließ sofort auf eine cystische Geschwulst schließen.

Pathologie der Schweißsekretion.

Die Schweißabsonderung ist als echte Sekretion vom Blutdruck im weiten Ausmaße unabhängig und steht unter dem Einflusse bestimmter Nervenbahnen, welche nach Munk an der Oberfläche des Großhirns beginnen, sich in der Medulla oblongata zu einem gemeinsamen Zentrum vereinigen, von dort aus mit spinalen, in den Vorderhörnern gelegenen Zentren in Verbindung treten. Weiter werden die Schweißdrüsen auch noch von sympathischen Fasern versorgt, welche durch Rami communicantes mit dem Rückenmark in Verbindung stehen. Diese nur in den gröbsten Umrissen angedeuteten Innervationsverhältnisse wurden teils aus Experimenten, teils aus pathologischen Befunden erschlossen. Die pathologischen Befunde sind z. B.: Auftreten von vermehrter Schweißsekretion nach partieller Nervenverletzung, nach experimenteller oder durch Entzündung bewirkter Reizung eines Nerven; Aufhören der Schweißsekretion nach Durchschneidung, Zerquetschung, Resektion des Nerven; Anomalien der Schweißsekretion nach Lähmung, Neuralgie, nach Verletzung des Sympathikus, nach Erkrankung der sympathischen Ganglien, endlich Anomalien der Schweißsekretion nach Verletzung und Erkrankung des Rückenmarkes, der Hirnrinde u. s. w.

Neben diesen für die Physiologie der Schweißnerven, für die Nervenpathologie so wichtigen Tatsachen nehmen vorwiegend jene Sekretionsanomalien das dermatologische Interesse in Anspruch, welche, da wir eine Störung im Nerven u. s. w. nicht nachweisen können, den Eindruck idiopathischer Zustände machen, sich vorwiegend in einer Vermehrung — Hyperidrosis —, selten in einer Verminderung — Anidrosis — oder in einer Qualitätsänderung des Schweißes — Paridrosis — äußern.

Hyperidrosis. Sie ist eine universelle oder partielle. Die physiologischen Schwankungen der universellen Schweißsekretion sind so groß, daß die pathologische Grenze nur schwer zu ziehen ist. Tatsache ist, daß Fettleibige mehr schwitzen als Magere, daß unter ganz gleichen Voraussetzungen, wie z. B. körperliche Arbeit, eine Person stärker schwitzt als die andere. Niemals ist die universelle Schweißsekretion eine über den ganzen Körper gleichmäßig verbreitete, meistens schwitzen jene Stellen in viel höherem Grade, die auch schon physiologisch eine stärkere

Schweißsekretion zeigen, so die Achselhöhlen, die Genitalgegend, das Perineum, die Analgegend und die vordere Brustfläche.

Sicher pathologisch ist die vermehrte Schweißsekretion bei Tuberkulose, Diabetes, im Kollaps, in der Agonie und bei Infektionskrankheiten, wie z. B. bei Pneumonie. Hier ist der Zustand auch von dem primären Leiden abhängig. Als selbständiges Hautleiden ist universelle Hyperidrosis in dem Maße, daß man sie als pathologisch betrachten kann, nicht sehr häufig, tritt manchmal nur auf kurze Zeit auf, ist mitunter habituell, kontinuierlich; die Sekretion kann anfallsweise auftreten, dem Anfall können Oppression, Beklemmung, Prickeln vorausgehen, und zugleich mit dem Schweiße tritt häufiger in der warmen Jahreszeit als im Winter eine Hautaffektion auf, die nach ihrer klinischen Form als Ekzem zu bezeichnen ist.

Die von Kaposi als Miliaria rubra beschriebene Erkrankung bildet follikuläre, rote Knötchen; Miliaria alba nennt Kaposi das aus der gleichen Ursache hervorgehende Eczema vesiculosum, das sich in zahlreichen über dem Körper ausgebreiteten, stecknadelkopfgroßen, weißen, opaken Bläschen darstellt, die sich rasch zu kleinen Pusteln umwandeln.

Die Eigenart dieses Ekzems muß zugegeben und auf die besondere Ursache zurückgeführt werden. Mit diesen beiden Zuständen ist höchstwahrscheinlich der Lichen tropicus zu identifizieren, weil derselbe ebenfalls auf entzündliche Reizung und nicht bloß auf mechanische Verlegung des Schweißdrüsenausführungsganges zurückzuführen ist.

Hingegen ätiologisch noch vollkommen unaufgeklärt ist das sogenannte Schweißfriesel, Febris miliaris, wenn anders sich nicht unter dieser epidemischen Erkrankung eine besondere Form des Scharlachs verbirgt, bei welchem sich bekanntlich häufig auch Miliaria crystallina findet. Unter letzterer verstehen wir miliare, wasserhelle, tautropfenähnliche Bläschen, welche auf einer scheinbar vollkommen unveränderten, nicht entzündeten Haut aufsitzen; sie lokalisieren sich mit Vorliebe an der Brust, Bauchgegend, seitlichen Thoraxwand, am Halse, seltener an den Extremitäten. Die Bläschen bleiben einige Tage unverändert, vereitern niemals, sondern vertrocknen, worauf nach Exfoliation der dünnen Blasendecke die Stelle wieder normal wird. Die Miliaria crystallina tritt hauptsächlich bei fieberhaften Erkrankungen, wie Typhus, Gelenksrheumatismus, akuten Exanthemen, auch bei fieberhaften Puerperium auf und kommt nach Török und Unna durch Stauung im Ausführungsgange der Schweißdrüsen zu stande. Der

in der Hornschichte gelegene Anteil des Ausführungsganges wird durch Stauung des Schweißes zunächst cystisch erweitert, reißt dann ein, und die ausgetretene Flüssigkeit sammelt sich in Form eines Bläschens in der Hornschichte an.

Unter den Formen der partiellen Hyperidrosis ist häufig Gegenstand klinischer Behandlung die

Hyperidrosis pedum. Sie äußert sich in vermehrter Schweißsekretion zwischen den Zehen, und zwar mit einer von der großen gegen die kleine Zehe zu zunehmenden Intensität, in einer Vermehrung der Sekretion an der Planta pedis und über dem Fersenhöcker.

Bald ist die Hyperidrosis nur durch eine erhöhte Feuchtigkeit des Fußes angedeutet, bald erreicht sie solche Grade, daß der Fuß förmlich von Schweiß trieft; in letzteren Fällen gesellt sich bei mangelhafter Pflege durch Zersetzung des Schweißes in der Fußbekleidung des Symptom des Stinkschweißes hinzu. Daß der in vermehrter Menge sezernierte Schweiß erst durch sekundäre Zersetzung zum Stinkschweiß wird, ist, wie Hebra annimmt, umso wahrscheinlicher, weil sein in hohem Grade unangenehmer Geruch von dem jenes übelriechenden Schweißes vollkommen verschieden ist, der sicher schon als solcher sezerniert wird. Mit der vermehrten Schweißsekretion an der Fußsohle kombinieren sich gewisse Symptome.

Ist die Hyperidrosis keine besonders hochgradige, so reicht sie gerade hin, in der Zeit, wo der Fuß bekleidet ist, die Hornschichte zu erweichen, zum Quellen zu bringen. Wird die Bekleidung abgenommen, so vertrocknet nach Verdunstung der Feuchtigkeit die Hornschichte, wird hart, besonders an der Unterfläche der Zehen, gelbbraun, Clavus-artig, und es können jetzt Sprünge und Rhagaden entstehen. Gewöhnlich wird dies aber durch die neue Quellung im wieder bekleideten Schuh verhindert. Weiters bedeckt sich in solchen Fällen die Planta pedis, insbesondere der Fersenhöcker, mit einer dicken, gelben Hornschichte, in welcher besonders im Bade runde, oberflächliche Defekte und grubige Vertiefungen auftreten, die in Beziehung zum Schweißdrüsenausführungsgange stehen mögen.

Während mäßige Grade der Hyperidrosis Hyperkeratose bewirken, kombiniert sich die intensive Schweißabsonderung mit Verdünnung der Fußsohlenhaut. Solche Füße erscheinen an der Planta pedis bläulichrot, weich, geschmeidig, naß, in ihren obersten Epithelschichten weiß, gequollen; diese Verfärbung setzt scharf am äußeren und inneren Fußrand ab, greift auf die Zwischen-

zehenräume über, woselbst die Mazeration des Epithels die höchsten Grade erreicht und ebenfalls wieder zu Rhagaden und eventuell schmerzhaftem Substanzverlust führt.

Solche Füße fühlen sich kalt an, sind empfindlich, die Kranken treten infolgedessen äußerst vorsichtig auf und sind umsomehr in ihrem Berufe behindert, als häufig nebenbei Pes planus besteht. Dieser Zustand ist gewöhnlich in der warmen Jahreszeit intensiver, heilt in schweren Fällen aber auch während der Wintermonate nicht aus.

Hyperidrosis manum ist im Vergleich zum Schweißfuß das schwerere Leiden. Schon physiologisch ist bei manchen Personen, welche sonst trockene Hände haben, die Schweißsekretion z. B. nach Genuß warmer Getränke, wie Kaffee, Tee u. s. w. vermehrt; die Hand bedeckt sich mit kleinen Schweißperlen, deren Hervortreten aus den Schweißdrüsenausführungsgängen man mit aller Deutlichkeit verfolgen kann. Es besteht keine Cyanose an den Händen, und die Haut ist in der übrigen Zeit wieder vollkommen normal; hier könnte noch von einer gesteigerten Funktion gesprochen werden. Zum habituellen Leiden wird die vermehrte Schweißsekretion dann, wenn sie permanent besteht, derartig hohe Grade erreicht, daß die Hand fortwährend feucht, ja naß ist, man den Schweiß förmlich abtröpfeln sieht, die Gegenstände des Gebrauches benetzt werden und die Ausführung feinerer Arbeiten, wie Zeichnen, Sticken, Weißnähen dadurch unmöglich gemacht wird. Die Erscheinungen, die sich daneben finden, sind teils ursächlicher, teils konsekutiver Natur. Zur ersteren gehört die lokale Asphyxie, derzufolge die Hände bläulichrot, kalt, feucht sind und leicht an Erfrierung erkranken. Als Folge der Hyperidrosis kann wieder Verdickung der Hornschichte auftreten. Sie ist in manchen Fällen Folge der Hyperidrosis allein, tritt aber viel häufiger und in intensiverer Form dann auf, wenn leichte Grade lokaler Ichthyosis bestehen. Häufig fehlen in den Fällen von Hyperidrosis mit Verdickung der Hornschichte die Zeichen lokaler Asphyxie oder sind nur in geringem Grade angedeutet; dort, wo hochgradige Cyanose und Hyperidrosis besteht, ist die Hornschichte in der Regel dünn.

Die Bedeutung des Leidens ergibt sich aus der Berufsstörung, und es sei als bezeichnendes Beispiel ein Arzt erwähnt, der sich bereit erklärte, selbst den schwersten chirurgischen Eingriff an sich vornehmen zu lassen, wenn derselbe Aussicht auf Heilung eröffnen würde. Der Zustand dauert gewöhnlich lange Zeit, und die Vorhersage der Heilungsdauer ist eine relativ ungünstige. Im

Vergleich hiezu ist die Hyperidrosis lokalis an anderen Körperstellen von untergeordneter klinischer Bedeutung. Hyperidrosis der Achselhöhlen ist bei Frauen häufiger als bei Männern und gewöhnlich mit penetrantem Geruch verbunden. Diese Hypersekretion ist nicht selten der Grund für das Entstehen von Ekzemen, Follikulitiden und Furunkeln. Sie präpariert weiters den Boden für Pilzaffektionen, so für Erythrasma, Herpes tonsurans, Trichomykosis palmelina; sie ist aber auch der häufige Grund von Hautjucken, welches dann leicht für ein nervöses gehalten werden kann, wenn sich keine objektiven Veränderungen auffinden lassen.

Die gleich günstigen Bedingungen für das Entstehen parasitärer Affektionen, intertriginöser Ekzeme schafft die Hyperidrosis in der Gegend des Genitales, am Perineum, in der Analgegend, unter der Mamma.

Lokale Hyperidrosis am behaarten Kopf, über der Nase, über dem Kinn sind nicht selten zu beobachtende Zustände.

Hyperidrosis localis unilateralis. Sie ist halbseitig und tritt in bestimmten Nervenbezirken auf, so nach Zoster gangraenosus, bei Migräne, nach Hemiplegien. Bei Hyperidrosis einer Körperhälfte fanden Fränkel und Epstein Anschoppung von Blutkörperchen in den Ganglien des entsprechenden Halssympathikus, Riehl konstatierte auch Zellinfiltration und fand klinisch neben Gefäßerweiterung Myosis und Mydriasis auf der schwitzenden Körperhälfte.

Als Hyperidrosis spinalis superior beschreibt Kaposi vermehrte Schweißsekretion an der oberen Körperhälfte, die namentlich durch Kälte provoziert wurde, und Schlesinger berichtet über ähnliche Erkrankungen.

Unter Bromidrosis, Osmidrosis, Stinkschweiß verstehen wir jene Eigentümlichkeit der Schweißsekretion, welche sich mehr minder durch einen intensiven, üblen Geruch des Schweißes charakterisiert. Diese Geruchsentwicklung ist wie bei Hyperidrosis der Füße eine Folge der sekundären Zersetzung des ursprünglich geruchlos sezernierten Schweißes, oder der sezernierte Schweiß besitzt selbst schon einen oft penetranten Geruch.

Letzteres geht daraus hervor, daß bei Personen, welche gewöhnlich keinen übelriechenden Schweiß sezernieren, dies der Fall ist, wenn sie in irgendeiner Weise seelisch erregt sind. Da diese Erscheinung auch unmittelbar nach dem Bad auftritt, so kann nicht Zersetzung daran schuld sein. Bei manchen Personen, oft auf familiäre Anlage zurückzuführen, ist der Geruch des

Schweißes so intentiv, daß die Umgebung dadurch schwer belästigt wird. Der Kranke scheint, wie wir dies auch bei anderen Sekretionen sehen, gegen seinen eigenen Geruch vollkommen empfindungslos zu sein.

Als Chromidrosis bezeichnet man die Erscheinung, daß der Schweiß eine gelbgrüne, rote, blaue Farbe besitzt. Die Ursachen dieser Schweißfärbung sind nicht immer die gleichen und durchaus noch nicht gänzlich erforscht. Jedenfalls wird der Schweiß viel öfter durch externe Beimengungen verfärbt als bereits gefärbt sezerniert, welch letztere Tatsache übrigens ebenfalls durch Beobachtungen sichergestellt erscheint. Von den äußeren Beimengungen bewirkt z. B. Trichomykosis palmelina gelben oder orangeroten, der Bacillus pyocyanaeus bläulichgrünen Schweiß u. s. w.

Hämatidrosis. Es ist kein Zweifel, daß Blut aus den Hautporen hervortreten kann. So sah neben anderen Autoren Hebra aus dem Handrücken eines jungen Mannes entsprechend der Ausmündung des Schweißdrüsenganges einen zollhohen spiraligen Blutstrahl austreten, und ich habe keinen Grund, die Angaben einer verläßlichen Patientin, daß aus ihrer Nasenhaut von Zeit zu Zeit ein Blutstrahl hervorspringt, in Zweifel zu ziehen. Es ist auch nicht undenkbar, daß bei stärkerer Durchlässigkeit der Gefäße rote Blutkörperchen in das Lumen der Schweißdrüse gelangen und mit dem Schweiße sezerniert werden, natürlich würde hier keine echte Sekretion vorliegen.

Daß Harnstoff in beträchtlicher Menge in den Schweiß übergehen kann und sich nach der Verdunstung desselben in Form zarter Blättchen an der Haut niederschlägt, hat Drasche bei Cholerakranken erhoben. Es sei erwähnt, daß wir einmal in der Haut der äußeren Ohrmuschel weiße Ablagerungen konstatierten, die nach Spaltung der Epidermis sich als weißbröckeliges Pulver darstellten und, chemisch untersucht, sich als Harnsäure erwiesen. Eine Beziehung zu den Schweißdrüsen schien in diesem Falle nicht zu bestehen.

Im Anschlusse an diese funktionellen Erkrankungen sei von den anatomischen Veränderungen der Schweißdrüsen zunächst das Hydrocystoma erwähnt. Man konstatiert diesen Zustand nicht so selten in Form Sago-ähnlicher, hanfkorngroßer Bläschen, welche sich in der Haut des Gesichtes, der Nase, Wange, Stirne, Schläfe, Lippe lokalisieren. Beim Anstechen entleeren diese manchmal auch bläulich durchscheinenden Bläschen eine klare Flüssigkeit.

Der Zustand tritt bei alten Leuten, und zwar häufig bei Frauen auf, deren Gesicht mit gesättigtem Wasserdampf oft in Berührung kommt (Köchinnen, Wäscherinnen). In der größeren Anzahl der Fälle bleiben diese Bläschen durch lange Zeit stationär, während sie manchmal in den Wintermonaten verschwinden können, um im Sommer dann wieder aufzutreten.

Robinson führt den Nachweis, daß die Cysten dem erweiterten intrakutanen Anteil des Schweißdrüsenausführungsganges entsprechen. Die Cyste liegt ursprünglich in dem unteren Korium, steigt, allmählich sich vergrößernd, in die Hornschichten empor, bleibt aber immer nach oben von Epidermis und einem Streifen Kutis bedeckt.

Therapie. Bei leichten Graden von Fußschweiß genügt es, die Füße täglich zu baden und in größerer Menge einen Puder, welcher 5 g Acidum salicylicum auf 100 g Talcum Venetum enthält, in die Schuhbekleidung, in die Strümpfe einzustreuen. Bei höheren Graden ersetzt man die Salizylsäure durch Tannoform, einem Kondensationsprodukt aus Gallusgerbsäure und Formaldehyd, welches je nach der Schwere des Falles in 10, 20, 40, 50% zum Talcum Venetum zugesetzt wird. Viele schwere Fälle werden erst nach täglicher Verwendung des reinen Tannoform sich bessern, und immer wird noch eine Anzahl von Erkrankungen übrigbleiben, bei welchen auch dieses Mittel, allein angewendet, nicht ausreicht. In solchen Fällen verwendet man vor dem Puder 10%igen Formalinalkohol oder 10%ige wässerige Formalinlösung, welche auf die kranke Haut durch einige Tage hindurch gepinselt wird. Ein fortgesetzter Gebrauch des Formalins verbietet sich wegen leicht auftretender Ekzeme.

Fast noch besser wirksam erscheint mir 5%ige wässerige Chromsäurelösung, welche mittels eines Borstenpinsels auf die Fußsohlenhaut mit Umgehung aller offenen Stellen gepinselt wird. Sollte durch diese angegebenen Mittel die Hornschichte so rasch austrocknen, daß sie beim Gehen einreißt, so sind durch ein bis zwei Tage die Zehen mit Emplastrum saponatum salicylicum zu verbinden.

Zu Hebras Diachylonkur, die 14 Tage beansprucht, wird sich in unserer schnellebigen Zeit wohl niemand mehr entschließen.

Hyperidrosis der Hände. Hier überzeugt man sich, daß die schwächeren Mittel gar keine Wirkung äußern und auch die energischen Maßnahmen nicht immer zum Ziele führen. Jedenfalls empfiehlt es sich, bald zu letzteren überzugehen und bei Fehlschlagen

der Therapie den Versuch einer kausalen Behandlung zu machen. Vorher versucht man noch, eine eventuell vorhandene Cyanose durch warme Bäder, zentripetale Massage, Kompression mit Emplastrum saponatum salicylicum zu beheben und durch Kaltwasserkuren, Seebäder, Landaufenthalt den Gesamthabitus günstig zu beeinflussen. Von inneren Medikamenten werden gegen Hyperidrosis, allerdings mit sehr wechselnden Erfolge, gegeben: Atropin in Pillenform zu einem halben Milligramm, zweimal täglich, Agarizin zu einem halben Milligramm täglich oder Extractum fluid. hydrast. canad. 20—25 Tropfen ein- bis dreimal täglich.

Gegen Hyperidrosis der Achselhöhle, der Genitalgegend, gegen Bromidrosis und Chromidrosis kommt die gleiche Therapie wie gegen Hyperidrosis in Anwendung. Noch einmal sei hier empfohlen, bei Ekzemen der Hände, die man ätiologisch auf Anomalien der Schweißsekretion zurückführt, einen Versuch mit einer der oben angegebenen austrocknenden Behandlungen zu machen, sei es, daß man Tannoformpuder verwendet, Tannoform zur Pasta Lassari zusetzt oder, wenn man seiner Meinung sehr sicher ist, einen 5%igen Formalinalkohol zum Betupfen der kranken Stelle in Verwendung bringt. Gerade letzterer hat uns durch einige rasche Erfolge gelehrt, daß man am schnellsten den Folgezustand beseitigt, wenn man die Ursache behebt.

Pathologie der Haare.

Hypertrophie.

Die Hypertrichosis, Hirsuties ist in eine heterogene, heterochrone und heterotope einzuteilen.

Die heterogene Form äußert sich bei Frauen durch Behaarung der Oberlippe, der Backe, der Kinngegend als mehr minder ausgebildeter Bart; in der Entwicklung langer Haarbüschel im Gesichte, teils auf dem Boden von Naevi, teils ohne dieselben, in büschelförmig angeordneten Haaren über dem Sternum, in einer mehr gleichmäßigen Behaarung der Rückenhaut, der Extremitäten oder in einer Behaarung des Genitales, welche einerseits bis zum Nabel hinauf, andererseits bis zu den Knien herab verläuft.

Heterochrone Behaarung ist in jenen seltenen Fällen vorhanden, wo Kinder frühzeitig Haare an Stellen aufweisen, die erst zur Zeit der Pubertät sich mit Haaren bedecken.

Heterotop ist die Behaarung an Stellen, welche normalerweise auch beim Manne keine Behaarung besitzen; so in der

Sakralgegend, über den Schulterblättern, an der Innenfläche der Arme. Übermäßige Behaarung kann angeboren sein oder entwickelt sich erst im Verlaufe des Lebens. Die Vererbung ist das einzige ätiologische Moment, welches wir kennen und das durch einige berühmt gewordene Familien von Haarmenschen gegeben ist.

Therapie. Wir besitzen Mittel, die Haare für kurze Zeit unsichtbar und die Haut für längere Zeit oder bleibend haarlos zu machen.

Die ersteren sind neben Rasieren, welches nur einen kurzdauernden Effekt gibt, enthaarende chemische Pasten, die zweiten sind Epilation mit der Pinzette oder durch Röntgenstrahlen und das dritte Mittel ist Epilation durch Elektrolyse und verwandte Manipulationen.

ad 1. Unter den chemischen Substanzen wird vorwiegend das Auripigment verwendet.

Auripigment. 2·0, Calcis vivae 16·0, Amylitrit. 2·0—5·0 werden mit Wasser zu einem Brei verrührt, messerrückendick auf die zu enthaarende Stelle aufgestrichen und nach 5—10 Minuten mit dem Holzspatel abgeschabt, hierauf wird gewaschen und gegen die Reizung Pasta Lassari angewendet.

Andere Mittel sind: Barium hydr. sulf. 6·0, Oxydi zinci 24·0, Carmin. 0·6, welche ebenfalls mit Wasser zu einer Pasta verrührt werden, oder Calciumsulfid, Ätzkalk und Amylum zu gleichen Teilen mit Wasser verrührt (Böttger'sche Pasta). Das Verfahren ist das gleiche wie mit der Auripigmentpasta.

ad 2. Da nach der Depilation durch Röntgenstrahlen die Haare lange Zeit bedürfen, bis sie wieder ihre ursprüngliche Stärke erlangen, da man ferner den Eindruck gewinnt, daß die nachwachsenden Haare dünner, zarter sind, so wären vielleicht von einer öfteren Wiederholung des Verfahrens doch günstige Dauerresultate zu erhoffen, abgesehen davon, daß bei stärkerer und ausgebreiteter Behaarung die Methode die einzig anwendbare ist.

ad 3. Bei sehr großer Übung kann die Anzahl der nach Elektrolyse nachwachsenden Haare auf 3—5 von 100 herabgesetzt werden. Die Methode ist äußerst zeitraubend und daher auch kostspielig. Man darf auch nicht vergessen, den Patienten aufmerksam zu machen, daß zarte kleine Narben zurückbleiben.

Die zu verwendende äußerst feine Stahlnadel ist in einem leichten Nadelhalter eingefügt, in Verbindung mit der Kathode (negativer Pol) eines $^1/_2$—$1^1/_2$ Milliampère starken Stromes, während der positive Pol vom Patienten in Form einer Schwammsonde in der Hand gehalten wird. Die Nadel muß entsprechend dem Ver-

laufe des Haares bis annähernd zur Papille eingestochen werden, worauf der Strom durch Druck des Patienten auf die Schwammsonde geschlossen wird und durch 15—30 Min. geschlossen bleibt. Als Zeichen des funktionierenden Apparates bilden sich an der Einstichstelle kleine weiße Blasen, der Patient verspürt ein mäßiges Stechen, und das Haar folgt nach dieser Zeit fast von selbst dem Zug der Pinzette, welche der Arzt in der linken Hand hält.

Atrophie.

Alopecie, Haarschwund.

Alopecia congenita ist eine seltene Hemmungsbildung, die sich in partiellem oder totalem Haarmangel äußert, manchmal in mehreren Generationen einer Familie beobachtet wird, teils temporär ist oder habituell bleibt.

Alopecia traumatica. Sie ist Folge einer auf eine behaarte Körperstelle einwirkenden traumatischen Schädlichkeit. Hieher gehört der Haarausfall am Hinterhaupt bei bettlägerigen Kranken, bei kranken und gesunden Kindern, wenn sie permanent mit dem Hinterkopf auf dem Polster aufliegen, Alopecia durch Druck des Bracherium; in weiter Dehnung des traumatischen Begriffes würden hieher auch die Alopecien nach Elektrolyse, Verbrennung, Verätzung gehören, wenn dieselben ihrem Wesen nach nicht besser einzuteilen wären unter die

Alopecien durch Narbenbildung. Hieher rechnen wir die Alopecie nach Lupus erythematodes, bei Sklerodermie, bei Favus und einen Zustand, den man seinem Wesen nach als Alopecia atrophicans idiopathica bezeichnen könnte; er charakterisiert sich durch ganz unregelmäßig konturierte, über den Kopf zerstreute haarlose Stellen, welche große Ähnlichkeit mit den Scheiben der Alopecia areata besitzen, sich aber durch folgende Symptome von ihr unterscheiden: Die frisch erkrankte Stelle erscheint zart rosarot verfärbt, sinkt allmählich von außen gegen die Mitte zu flach, muldenartig ein, nimmt dann einen stärkeren Glanz an und läßt jetzt die Follikelmündungen vermissen. Erst später, wenn die Flecke größere Ausdehnung erreicht haben, nimmt die Haut eine weißliche, atrophische Beschaffenheit an, liegt gespannt dem Knochen an und ist wegen eines stärkeren oberflächlichen Glanzes alten Favusnarben nicht unähnlich. Der Haarausfall ist ein bleibender, über die Ursache dieser seltenen Erkrankung ist nichts bekannt.

Als Folliculitis decalvans können ihrem Wesen nach nur jene seltenen Fälle bezeichnet werden, bei welchen nach einer vorausgegangenen Follikulitis die Haare ausfallen und es nach Heilung der Follikulitis zu punktförmigen, über die ganze Kopfhaut verstreuten haarlosen Stellen kommt. Dieser Zustand darf nicht verwechselt werden mit Acne varioliformis auf dem behaarten Kopfe, welche Narben und daher auch Alopecie setzen kann. Während der Haarausfall bei Favus anfangs Folge der Pilzwirkung ist, ist der bleibende Haarverlust bei dieser Erkrankung, wie bereits erwähnt, durch Narbenbildung bedingt, und nicht anders kann eine fleckenförmige Kahlheit mit narbiger Beschaffenheit der betreffenden Hautstellen aufgefaßt werden, die manchmal nach Erkrankungen der Kopfhaut im Kindesalter zurückbleibt. Man kann nicht immer genau erheben, ob diese Erkrankungen impetiginöse Ekzeme oder Impetigo contagiosa, also Erkrankungen waren, welche nicht ohneweiters zum Haarverlust führen. Die Möglichkeit, daß diese beiden Erkrankungen bei langem Bestande, bei Sekretion, Eiterung, starkem Druck der Kruste zur Schädigung der Haarpapille führen, muß zugegeben werden. Da die kleinen haarlosen Stellen unregelmäßig geformt, oft beistrichartig sind, so sind sie der luetischen Alopecie sehr ähnlich, von der sie sich aber dadurch unterscheiden, daß sie Narben sind. Große Furunkel schädigen manchmal nicht bloß in der gesetzten Narbe, sondern auch in deren Umkreis das Haarwachstum dauernd. Als Alopecia symptomatica können ganz allgemein jene Formen das Haarausfalles bezeichnet werden, die als Symptom während oder nach einer Allgemeinerkrankung auftreten. So führen wir auf Chlorose, Anämie, Blutverlust bei Entbindungen, bei Operationen einen diffusen, gleichmäßig den ganzen Kopf oder stärker den vorderen Anteil desselben betreffenden intensiven Haarausfall zurück. Ähnlich wie hier die Haare erst nach Monaten ausfallen, tritt infolge von Infektionskrankheiten ein intensiver Haarausfall erst nach zwei bis fünf Monaten auf. Am häufigsten beobachtet man denselben nach Masern, Typhus, Perityphlitis, Puerperalerkrankungen, seltener nach Gelenksrheumatismus, Pneumonie, Scharlach u. s. w. Es handelt sich also meist um infektiöse Prozesse, und man wird sich schwerlich irren, wenn man die Ursache der vorübergehenden Papillenschädigung und des dadurch bedingten Haarausfalles in die Toxinwirkung verlegt. Der Haarausfall ist ein intensiver, gleichmäßiger, betrifft die ganze Kopfhaut, führt zu diffuser Verminderung, aber nicht zu flecken-

förmiger Kahlheit. Da bei Seborrhoe der Haarausfall nur selten solche Intensität aufweist, so muß, wenn an der über den Kopf fahrenden Hand auffallend viel Haare bleiben, an eine der genannten Ursachen oder an Syphilis gedacht werden. Denn auch bei Syphilis kann ein gleichmäßiger diffuser Haarausfall erfolgen, den wir in Analogie mit obigen Formen mit großer Wahrscheinlichkeit als einen toxischen auffassen und in Gegensatz zu jener Form der luetischen Alopecie bringen können, welche, entsprechend den Effloreszenzen, gewöhnlich des zweiten Rezidives, auftritt. Hier ist der Haarausfall Folge des syphilitischen Lokalprozesses, welchen man auch meist in Form einer Roseola, eines papulösen oder Rupia-förmigen Exanthems konstatieren kann. Dieser Haarausfall ist fleckenförmig, beistrichartig über die ganze Kopfhaut ausgebreitet. und das Kapillitium erscheint durch denselben wie gerupft.

Als eine weitere seltene Form luetischer Alopecie (Spätform) sei eine Verminderung des Haarbestandes erwähnt, welche von einem Ohr über die Stirne, Haargrenze, zum anderen, seltener zirkulär um die ganze Haargrenze herum in Form eines zwei bis drei Querfinger breiten, schütteren Streifens verläuft.

Als Folge des auf der Kopfhaut lokalisierten Entzündungsprozesses sehen wir gewöhnlich allmählich eintretende Alopecie bei Psoriasis universalis, Lichen ruber, Pityriasis rubra, Ekzem u. s. w. Rasch erfolgt der Haarausfall als Folge einer ödematösen Durchtränkung des gesamten Follikels bei Erythema exfoliativum universale und nach abgelaufenem Erysipel, bei welch letzterem gewiß auch Toxinwirkung mitspielt. Der Haarausfall hält sich genau an den vom Erysipel zurückgelegten Weg.

Vollkommen mit Recht kann der Haarausfall als eine Folge der Seborrhoe bezeichnet werden, wenn wir ihn in strenger Abhängigkeit von ihr eintreten sehen, wenn er mit schweren Graden öliger oder fettiger Seborrhoe einhergeht und mit Besserung der Seborrhoe sistiert. Zweifellos ist er auch in vielen Fällen, in welchen die Seborrhoe sich nur in trockener Schuppung, also als Seborrhoea sicca manifestiert, Folge derselben. Folgende Gründe zwingen uns aber, hier nicht mehr von einem rein seborrhoischen Haarausfall, sondern in unverbindlicher Weise von einer Alopecia pityrodes oder furfuracea zu sprechen:

1. Es gibt zweifellos Fälle, wo der Haarausfall erst auftritt, nachdem durch lange Zeit, eventuell Jahre, Schuppenbildung bestanden hat und diese Schuppenbildung wegen Seborrhoe des

Gesichtes und aus anderen Gründen als eine seborrhoische aufgefaßt werden kann. Daneben gibt es aber

2. genug Fälle, bei welchen die Schuppung in der gleichen Intensität besteht, Haarausfall aber nicht vorkommt und auch später nicht eintritt. Daraus ergibt sich der Schluß, daß die Schuppenbildung oder die sie bedingende Seborrhoe nicht in allen Fällen die Ursache und vor allem nicht die alleinige Ursache des Haarausfalles ist, sondern daß nebenbei noch Momente mitspielen, die sich noch vollkommen unserer Kenntnis entziehen. Unter diesen ist wohl das wichtigste die hereditäre Veranlagung, und man hat in dieser Richtung nicht so sehr nach dem Haarbestande des Vaters als vielmehr nach dem der mütterlichen Brüder zu forschen.

In der Jugend überstandene Erkrankungen, geistige Beschäftigung in stark belichteten Lokalen können wohl ebenfalls mit verschiedenen ätiologischen Anteilen hier herangezogen werden.

Die Alopecia furfuracea führt schrittweise zur Kahlheit. Mehrere Jahre besteht bald schwächere, bald stärkere Schuppenbildung, die Lebensdauer des einzelnen Haares und das Längenwachstum nimmt ab, die Zahl der täglich ausgekämmten Haare vermehrt sich, und der Haarausfall tritt als Defekt bald am Scheitel, bald an der Stirne, bald über dem Scheitelbein in Erscheinung. Jede einzelne dieser partiellen Kahlheiten kann lange Zeit bestehen, oder sie konfluieren und führen zu einem Haarverlust, welcher den mittleren Kopf betrifft, in der Regel aber noch einen ziemlich breiten Kranz von Haaren über der Schläfengegend bestehen läßt. Hat der Haarausfall einmal begonnen, so dauert er gewöhnlich fort, nur sind seine Intensitätsgrade verschieden. Die Intensität schwankt auch in ein und demselben Falle, indem auf geringeren Haarausfall meist in Abschnitten von drei bis vier Wochen eine Periode stärkeren Ausfalles folgt. Das ausgefallene Haar wird durch ein nachwachsendes, schwächeres, dieses nach seinem Ausfalle durch ein Wollhaar ersetzt, welches sich öfters zu erneuern scheint, wenigstens spricht dafür das Mißverhältnis zwischen der lange bestehenden Wollbehaarung und der leichten Entfernbarkeit der Wollhaare. Sind die Wollhaare ebenfalls ausgefallen, so wird die Stelle kahl, glatt, glänzend, endlich atrophisch. Die Zeit, innerhalb welcher diese Veränderungen vor sich gehen, ist äußerst verschieden.

Die Prognose des durch fettige, ölige Seborrhoe bedingten Haarausfalles ist keine ungünstige und um so besser, je jugendlicher der Patient ist. Die in fettiger, öliger Beschaffenheit der

Haare, in fettigen, bröckeligen Auflagerungen der Kopfhaut bestehenden Krankheitsveränderungen schwinden, die ausgefallenen Haare wachsen wieder in dem ursprünglichen Ausmaße nach.

Auch bei Patienten nach den 30er Jahren sieht man nach fettiger Seborrhoe und Haarausfall die Haare sich wieder in großer Menge regenerieren, wenn auch Haarausfall und Ersatz nicht ganz vollkommen parallel geht. Üppige Regeneration kann auch nach Alopecia furfuracea erfolgen, wenn z. B. eine nebenbei bestehende Anämie, Chlorose sich bessert, angestrengte Tätigkeit, nervöse Erregung u. dgl. wegfällt. Auch Fälle, wo Schuppenbildung und Haarausfall ziemlich plötzlich einsetzen, sind nicht immer ganz ungünstig zu beurteilen. Im übrigen ist der Verlauf zu individuell, als daß eine allgemeine Vorhersage möglich wäre.

3. Bei einer dritten Gruppe von Patienten ist die Schuppung nur angedeutet oder fehlt vollkommen, der Haarausfall ist ein ungemein intensiver, setzt sehr frühzeitig, bald nach den 20er Jahren ein, betrifft meist, in diffuser Form auftretend, den ganzen Mittelkopf zu gleicher Zeit und führt sehr bald zu ausgebreiteter Kahlheit. Seborrhoische Veränderungen sind hier gewiß nicht die Ursache des Haarausfalles, der als Alopecia praematura zu bezeichnen wäre. Familiäre Disposition, Rassenverhältnisse spielen hier eine noch viel wichtigere Rolle als bei der Alopecia furfuracea.

In ihrem Wesen von den beschriebenen Alopecien vollkommen verschieden ist die

Alopecia areata: Da und dort auftretende kahle Scheiben, innerhalb welcher sämtliche Haare ausgefallen, aber alle Follikelmündungen deutlich erhalten sind; die Scheiben sind bald klein, kreuzergroß, dann wieder talergroß, können durch Konfluenz Handtellergröße erreichen. Frische Herde zeigen manchmal eine leichte Rötung, die Haare sind gelockert und folgen dem leichtesten Zuge.

Die Erkrankung lokalisiert sich am behaarten Kopf, in den Augenbrauen, im Schnurrbart und Backenbart. Sie tritt sowohl bei Kindern als auch bei Frauen und Männern auf. Die Haare erneuern sich in der Regel wieder, frühestens innerhalb acht Wochen, meist aber bleibt die Stelle einige Monate, selbst ein bis zwei Jahre kahl. Die nachwachsenden Haare sind dünn, weiß, erst allmählich bekommt das Haar seine frühere Stärke und endlich auch wieder seine normale Farbe. Aus den nachwachsenden Haaren und deren Beschaffenheit kann auf das Alter des Herdes geschlossen werden.

Ätiologisch wird heute ein Teil der Erkrankungen für parasitär gehalten, und zwar vorwiegend mit Rücksicht auf französische Berichte, nach welchen die typische Alopecia areata in endemischer Form, z. B. in Kasernen (Übertragung durch die Kopfbedeckung) beobachtet wurde. Wir haben zwar ebenfalls einmal in einem Waisenhaus Alopecie in Form nicht geröteter, nicht schuppender Flecke gleichzeitig bei 20—30 Kindern auftreten gesehen und der Haarausfall mußte trotz negativen Pilzbefundes eben wegen seines endemischen Auftretens als parasitär betrachtet werden. Das klinische Bild war aber mit der typischen Alopecia areata nicht vollkommen zu identifizieren, da die Flecke klein, nicht vollkommen rund, an manchen Stellen wie ausgenagt erschienen. Verläßliche Angaben über einen Erreger der Alopecia areata bestehen bis jetzt nicht. Man müßte einen solchen nach der runden Form der kahlen Scheiben eher unter den Hyphomyceten als unter den Spaltpilzen suchen.

In einer zweiten, weitaus größeren Gruppe von Erkrankungen fehlt jeder Anhaltspunkt einer parasitären Ätiologie. Eher deuten Kopfschmerzen, Parästhesien, plötzlicher Haarausfall über Nacht und die Versuche von Max Joseph, welcher durch Exstirpation des Spinalganglion des zweiten Halsnerven Alopecia areata-ähnlichen Haarausfall an den Ohren von Katzen erzielte, auf den Einfluß des Nervensystems hin. Wo und in welcher Weise die Schädigung des Nerven und die Rückwirkung auf den Haarbestand vor sich geht, ist heute noch vollkommen unaufgeklärt. Sicher ist, daß die Haare ausfallen können, ohne daß die betreffende Stelle sonst irgendwelche Veränderungen aufweist. Die Erscheinung, daß die betreffenden Flecke leicht gerötet sind, ödematös erscheinen, ist viel zu selten, als daß man den Haarausfall auf Entzündung, ödematöse Durchtränkung an der betreffenden Hautstelle zurückführen könnte, zumal Entzündungen anderer Art, wie Psoriasis, Ekzem, lange Zeit bestehen können, bevor sie zum Haarausfalle führen.

Glücklicherweise in seltenen Fällen greift der einzelne kahle Fleck rasch um sich, konfluiert mit benachbarten und führt in kurzer Zeit zur vollständigen Kahlheit des Kopfes, in anderen Fällen zum Verlust sämtlicher Haare des Körpers. So sahen wir bei einem 30jährigen Manne Kopfhaare, Schnurrbart und Backenbart und sämtliche Haare des Körpers, also auch die Lanugohaare, z. B. an den Extremitäten, in einem Zeitraum von vier Wochen schwinden.

Die Prognose dieser Erkrankung ist in Bezug auf die Regeneration der Haare eine sehr unsichere. Neben Kranken, welche vergeblich auf eine Erneuerung ihrer Haare warten, kennen wir andere, bei welchen totale Alopecie im Bereiche des Kapillitium innerhalb eines Jahres vollkommen ausheilte. Ansätze zur Haarerneuerung kommen bei den meisten Fällen vor, doch gehen diese nachwachsenden zarten, meist weißen Haare wieder verloren. Die Frage, ob Fälle totaler Alopecie immer nur schwere Fälle der Alopecia areata sind oder einen eigenen Krankheitsprozeß darstellen, ist noch nicht vollkommen beantwortet.

Alopecia senilis ist als ein im hohen Alter langsam sich ausbildender Haarverlust den Alterserscheinungen zuzurechnen.

Veränderungen der Haarstruktur.

Spindelhaare. Die Haare weisen in gewissen Abständen spindelförmige Auftreibungen und dazwischen Verschmächtigungen auf, wodurch das Kopfhaar eine rosenkranzartige Beschaffenheit bekommt.

Anatomisch ist das Haar an den spindeligen Auftreibungen normal, dagegen fehlt an den Verschmächtigungen sowohl das Mark als auch die Rinde und nur die Kutikula erscheint verdickt. Als Ursache dieser Veränderungen des Haares wird Hyperkeratose im Follikel mit knotiger Wandverdickung beschrieben. Diese Hyperkeratose wäre als eine ichthyotische zu deuten, womit die exquisite Heredität der Erkrankung in Einklang zu bringen ist.

Trichorrhexis nodosa und Trichoptilosis. Bei dem als Trichorrhexis nodosa bezeichneten Zustande bilden sich an den Haaren des Schnurrbartes, seltener des Backenbartes und des Kinnes, manchmal aber auch an den Haaren der Augenbrauen und an den langen Kopfhaaren der Frauen im Verlaufe des Haarschaftes weißliche, feste Knötchen aus, welche besonders nach dem Waschen deutlich zum Vorschein kommen. Besteht das Knötchen längere Zeit, so erfolgt an dieser Stelle eine Auflockerung, derzufolge das Haar bei Druck an dieser Stelle einknickt und schließlich abbricht, wobei die beiden Bruchenden pinselartig aufgelockert sind.

Mikroskopisch hat das Haar an dieser Stelle das Aussehen zweier ineinander gesteckter, vorher stark aufgedrückter Borstenpinsel. Zahlreiche Untersucher wollen in dem Zustand eine parasitäre Erkrankung erblicken, doch scheint mir in dieser Richtung der volle Beweis hiefür noch auszustehen. Nimmt man aber eine derartige Ätiologie an, dann muß man Spiegler Recht geben, wenn er behauptet, daß die Infektion des Haares schon im Fol-

likel erfolgt, da erfahrungsgemäß wiederholtes Rasieren, wiederholte Epilation und Desinfektion gegen den Zustand nichts vermögen. Man ist deshalb auch von diesen Behandlungsarten abgekommen; durch indifferente Fette, namentlich durch Einreibungen mit Brillantine, will man befriedigende Resultate erzielt haben.

Trichoptilosis. Bei diesem Zustande erfolgt nicht wie bei Trichorrhexis nodosa ein Abbrechen in der Quere, sondern eine Aufsplitterung des Haares seiner Länge nach. Das Haar teilt sich, und zwar nicht bloß von der Spitze aus, sondern indem sich auch im Verlaufe da und dort Anteile der Länge nach abspalten, wodurch das Haar dünn, leichter abreißbar und kürzer wird. Der Zustand verrät sich weiters durch die trockene, dünne Beschaffenheit der Haare, welche keine Frisur annehmen wollen. Aller Wahrscheinlichkeit nach handelt es sich um Ernährungsstörungen, vielleicht durch zu geringen Fettgehalt der Haare.

Canities senilis und praesenilis. Das Grauwerden der Haare ist erst dann als pathologisch aufzufassen, wenn es relativ frühzeitig eintritt. Es beginnt gewöhnlich zuerst an den Schläfen und greift von hier aus auf den Kopf und auf das Barthaar über. In der angeborenen Form erscheinen die Haare vollkommen pigmentlos beim Albinismus, und es betrifft hier der Zustand sämtliche Haare im Unterschied zur angeborenen Poliosis, die sich durch umschriebenen Pigmentmangel der Haare charakterisiert und derzufolge wir in einem sonst normal pigmentierten Haarbestand büschelförmige weiße Haare konstatieren. Während des extrauterinen Lebens kann partielle Canities bei Vitiligo, nach Zoster, nach Alopecia areata, nach Erysipel auftreten, kann hier bleibend sein (Vitiligo) oder nur einen vorübergehenden Zustand darstellen (Alopecia areata und Erysipel). Gerade die Pigmentverhältnisse des Haares sind in hohem Grade geeignet, die Riehl-Ehrmann'sche Einschleppungstheorie des Pigmentes zu stützen, und es wären mit ihr die bemerkenswerten Untersuchungsergebnisse Spieglers ganz gut in Einklang zu bringen, welcher fand, daß das Weißwerden der Haare nicht, wie bis jetzt angenommen wird, durch bloßes Eindringen von Luft, sondern durch ein weißes Pigment, welches er darzustellen im stande war, hervorgerufen wird. Die Pigmentzellen würden danach nicht verschwinden, aber kein dunkles, sondern weißes, ungefärbtes Pigment erzeugen, was im Hinblick auf die ungefärbten Metastasen des Melanosarkoms denkbar ist. So lange in dieser Richtung die Untersuchungen Spieglers nicht zum Abschlusse gekommen sind, ist eine verläßliche Deutung der

Pigmentverhältnisse des Haares nicht zu geben. Ist die Ansicht Spieglers richtig, so wäre das Pigmentorgan auch in den weißen, senilen Haaren vorhanden, nur wäre seine Funktion pathologisch verändert oder erloschen. In dem Maße, als wir die Pigmentation der Haut und Haare auf ein bestimmtes Pigmentorgan zurückführen, müssen wir diesem Organe auch mehr minder organische Eigenschaften zuschreiben, zu welchen insbesondere die Abhängigkeit vom Nervensystem gehört, und es wäre in diesem letzteren Sinne die Beobachtung Reinhards zu erklären, welcher bei einer Idiotin mit dem Eintritt von seelischen Erregungen und Depressionszuständen die rotblonden Haare gelbblond werden sah, während bei einer Epileptikerin, die Rauber beschrieben, nach dem Anfalle die Haare sich krausten, verfilzten und intensiv rot wurden. In diesem Sinne wäre zwar nicht ein plötzliches Grauwerden über Nacht, wohl aber eine relativ rascher eintretende Canities denkbar. Ein plötzliches Ergrauen der Haare, wie Brown-Séquard, Landois, Raymond berichten, kann allerdings nur durch plötzlich auftretenden Luftgehalt des Haares erklärt werden; woher dieser mikroskopisch nachgewiesene Luftgehalt stammt, ist vollkommen unaufgeklärt. Auf Luftgehalt sind auch die sogenannten Ringelhaare zurückzuführen, bei welchen auf einen pigmentierten Anteil ein unpigmentierter folgt: im unpigmentierten Anteil enthält das Mark Luft, während der pigmentierte Anteil vollkommen normal ist.

Therapie des Haarausfalles. Um bei der Behandlung des Haarausfalles nach einem gewissen Plane vorzugehen, bilden wir uns nach den Symptomen, welche neben dem Ausfall bestehen, aus den zu behandelnden Fällen eine Reihe: Sie beginnt mit den schwersten Graden öliger und fettiger Seborrhoe, betrifft weiters die Fälle von trockener Seborrhoe und Alopecia furfuracea und findet ihre Fortsetzung in jenen Fällen, wo die Schuppung in den Hintergrund tritt oder vollständig fehlt, der intensive Haarausfall einen scheinbar idiopathischen Charakter besitzt, also nach obigem als prämaturer zu bezeichnen wäre. In der ersten Hälfte der Reihe verwenden wir jene Mittel, welche sich gegen Seborrhoe mehr minder wirksam erwiesen haben, schwächen diese Therapie in dem Maße ab, als die Zeichen der Seborrhoe undeutlich werden, und setzen an ihre Stelle eine irritative Behandlung, welche wir bei der zweiten Hälfte der Fälle, wo wir, kurz gesagt, eine »Schwäche« des Haarbodens vermuten, indiziert erachten. In ihren Mitteln angedeutet ist diese Behandlung folgende:

Intensive Seborrhoe, Haar scheinbar von Fett triefend, Kopf mit bröckeligen Fettmassen bedeckt, nach dem Waschen dieser Fettzustand sich sofort erneuernd, intensiver Haarausfall.

1. Kopf wird abends mit warmem Wasser und Spirit. saponat. Kalin. gewaschen, hierauf mit einem Brei, welcher aus Lac sulfuris und Rum besteht, eingepinselt; der Vorgang wird zwei bis drei Abende hintereinander wiederholt, dann wieder Seifenwaschung, später täglich 3%iges Schwefelvaselin und alle acht Tage Seifenwaschung.

2. Seifenwaschung; Kopf wird durch zwei bis drei Tage mit folgender Flüssigkeit eingepinselt: *Rp.:* Spirit. saponat. Kalin. 90·0, Tincturae rusci, Flor. sulfur. āā 5·0. Am vierten Tage Seifenwaschung, eventuell ein- bis zweimalige Wiederholung des Turnus, hierauf Schwefelvaselin, Salizylalkohol und Waschen des Kopfes mit obiger Flüssigkeit.

3. Kopf wird über Nacht mit Unguent. sulfur. Wilkinsoni eingerieben; Flanellhaube; früh Seifenwaschuug. Zum Waschen des Kopfes soll bei Seborrhoe immer sehr warmes Wasser genommen werden. Wiederholung des Vorganges durch zwei bis drei Abende, dann Schwefelvaselin, 5%iger Kaptolalkohol: *Rp.:* Captoli 5·0., Spirit. vini gallici 100·0.

4. Kopf wird jeden Tag mit folgender Flüssigkeit eingepinselt: *Rp.:* Flor. sulfur., Tincturae rusci, Spirit. saponat. Kalini āā 5·0, Spirit. vini gallici 100·0. D. S. Vor dem Gebrauch zu schütteln. Am fünften Tage wird der Kopf mit Unguent. sulfur. Wilkinsoni im warmen Bad gewaschen; später Schwefelvaselin, Kaptolalkohol, Salizylalkohol.

Alopecia furfuracea. Es besteht trockene Schuppung. Abgesehen davon, daß von Zeit zu Zeit eine der soeben beschriebenen Manipulationen vorgenommen werden soll, erscheint folgende Behandlung indiziert:

5. Der Kopf wird täglich mit alkoholischer Flüssigkeit bepinselt und alle acht Tage gewaschen. Als Konstituens aller alkoholischen Flüssigkeiten ist zu empfehlen: Spirit. vini gallicus oder Spirit. vini rectificatus concentr., zu denen 10% Spirit. lavandulae, Colonensis oder Rum zugesetzt werden. Glyzerin ist zu vermeiden. Von medikamentösen Zusätzen empfiehlt sich vor allem 1% Acid. salicylic. Man sieht nach diesem Alkohol nicht selten Erfolge, die ich nicht immer auf bloße Alkoholwirkung zurückführen möchte. Gleichsam noch immer gegen die Seborrhoe wenden sich folgende Zusätze zum Alkohol: Kaptol (Tannin und Chloralhydrat) 5%, Tannin, Resorzin 1 bis 5%. Zum Waschen verwendet man je nach dem Grade der vorhandenen oder vermuteten Seborrhoe Spirit. saponat. Kalin. mit 5% Schwefelzusatz, Unguent. sulfur. Wilkinsoni, reinen Seifenspiritus, Schwefelseife, Schwefelnaphtholseife, gewöhnliche Waschseife, Glyzerinseife.

6. ist die sub 5. beschriebene Behandlung 1 oder 2 Wochen durchgeführt und haben sich die seborrhoischen Erscheinungen gebessert, so wird, um nicht zu große Trockenheit zu verursachen, der Alkohol nur jeden zweiten Tag verwendet und der Kopf nur jede zweite Woche gewaschen.

Die Seborrhoe ist gering oder fehlt vollkommen; Haarausfall ist vorhanden und intensiv.

7. Kopfwaschungen bewirken hier manchmal eher Verschlechterung als Besserung; die alkoholische Flüssigkeit soll nicht austrocknend, sondern irritativ wirken. Zu diesem Zwecke verschreiben wir: Tincturae Veratri 5·0 oder Tincturae cantharidorum 1·0, auch Tincturae nucis vomicae 0·1, auf Spirit. vini gallici. 100·0, ferner *Rp.*: Sublimati 0·1, Chloral. hydrat. 1·0, Spirit. vini gallici 100·0; daneben ordiniert man weiße Präzipitatsalbe 3% und läßt nun jeden zweiten Tag die Kopfhaut bald mit der Salbe, bald mit dem Alkohol einreiben. Von Salben, welche eine leichte Irritation auszuüben im stande sind, wären noch 5%ige Pyrogallussalbe (färbt etwas das Haar), 3%ige β Naphtholsalbe zu verwenden. In diesen Fällen könnte auch noch das »geruchlose« Petroleum empfohlen werden. Dasselbe ist leider bei hohem Perzentgehalt nicht mehr geruchlos, und geruchlose käufliche Sorten enthalten eben nur wenig Petroleum. Von entschieden günstiger Wirkung scheinen mir von den durch die Reklame empfohlenen Mitteln jene, welche, nach ihrem Aussehen zu schließen, wahrscheinlich ungelöste Naphthaprodukte enthalten.

8. In jenen Fällen, wo die Seborrhoe sicher nicht der Grund des Haarausfalles ist und wo wir uns einen Erfolg nur von einer Irritation der Kopfhaut versprechen, kommen stärker irritierende Mittel in Betracht, so z. B. *Rp.*: Sublimat. 0·1, Olei terebinthinae 5·0, Spirit. camphorati 20·0 und Spirit. vini gallici 80·0, nach Besnier: *Rp.*: Chloralhydrat. 5·0, Äther. sulfur. 25·0. Acidi acet. cryst. 1·0–5·0, jeden dritten Tag einzureiben, Präzipitatsalbe, 10%ige Pyrogallusalbe. Weiters kann man sich von allen Manipulationen, die eine aktive Hyperämie hervorbringen, wie Massage, Reibung, Faradisation, schwache Röntgenstrahlenwirkung, einen eventuellen Erfolg versprechen. Allerdings tritt derselbe meist nur bei Alopecia areata ein und hier hauptsächlich deshalb, weil die Haare auch spontan nachwachsen.

Erkrankungen der Nägel.

So bekannt die anatomischen Verhältnisse des Nagels sind, ebenso schwer fällt es, derzeit eine genauere, systematische klinische Darstellung seiner Erkrankungen zu geben. Die makroskopisch sichtbaren Störungen in der

Form, Farbe und Konsistenz sind meist dieselben oder nur wenig different bei ganz verschiedenen zu Grunde liegenden Krankheitsursachen. Die Histopathologie der Nagelveränderungen hat über diese Schwierigkeit noch nicht genügend Aufklärung gebracht. Darum ist es am besten, mit Unna und Jarisch die lokalen morphologischen Veränderungen, allerdings in weiterem Zusammenhange mit den Erkrankungen des gesamten Organismus zum Ausgangspunkte der Einteilung der Nagelkrankheiten zu nehmen, je nachdem klinisch schärfer gesondert die Veränderungen an der Nagelplatte, der Nagelmatrix oder dem Nagelbette hevortreten.

I. Onychien im engeren Sinne, primäre Erkrankungen der Nagelplatte.

Die Atrophie der Nägel kann total (Anonychie) oder partiell sein. Sie ist selten angeboren und dann meist eine Begleiterscheinung anderer Hemmungsmißbildungen. Erworben ist sie fast nie idiopathisch. Auch der plötzliche, dauernde oder vorübergehende Verlust der ganzen Nagelplatte oder eines Teiles derselben kann nur die Folge einer Lösung des normalen Zusammenhanges zwischen dem Nagel und Nagelbette durch eine lokale pathologische Störung sein. Diese ist bei Geschwürsprozessen und Traumen klar. Bei manchen nervösen Erkrankungen, wie bei Tabes, multipler Sklerose, kommt es aber häufig ohne subunguale Blutung oder andere sichtbare Ursache an symmetrischen Nägeln zum raschen, sich auch wiederholenden Ausfalle; ähnlich sind Beobachtungen bei Diabetes, in Form partiellen schmerzlosen Nagelverlustes, auch als Spätform der Lues und bei alten Leuten. Mögen für diese Fälle vasomotorische und trophische Störungen als ursächlich gelten, ebenso wie bei schweren Infektionskrankheiten, z. B. Typhus. Bei der von Brocq beschriebenen Dermatitis exfoliat. generalisata ist der Nagel ebenso wie der Haarausfall wohl entzündlicher Natur.

Selbständige Hypertrophie des Nagels durch einfache Vergrößerung der Matrix und stärkeres Nagelwachstum kommt nur als Teilerscheinung des Riesenwuchses uud der Akromegalie vor.

Interessant sind auch jene Nagelanomalien, deren Wesen in einer Konsistenzveränderung der Nagelplatte beruht. An einige sekundäre, später zu erwähnende Veränderungen des Nagels schließen sich zunächst die durch kleine Traumen des hinteren, weicheren Matrixendes beim kosmetischen Zurückschieben des Nageloberhäutchens entstehenden weißen Flecke, die sogenannten Nagelblüten, Flores unguium, an. Dieselben sind entsprechend ihrem Entstehungsmodus unregelmäßig verteilt; ihre weiße Farbe aber entsteht, wie bei den eigentlichen Formen der Leukonychie durch Eindringen von Luft in die hier verletzte Hornsubstanz, so daß man sie darum auch als Leukonychia traumatica oder punctata bezeichnen kann. Die Leukonychia striata (Morison) bildet von der Lunula vorwachsende, quere, weiße Streifen mit dazwischen liegender normaler Nagelsubstanz

In augedehnterer Weise nimmt die ebenfalls seltene Leukonychia totalis (5 Fälle) die Nagelplatten ein, die nach Unna primär eine abnorme Weichheit und trophische (Heller) Strukturveränderungen der Nagelzellen zeigen, während der Lufteintritt in die Erweichungsherde einen sekundären Prozeß darstellt.

Die Erweichung des Nagels durch mangelnde Kohärenz der Nagelzellen und Aufsplitterung vom freien Rande her nach rückwärts durch Einwirken äußerer Schädlichkeiten auf die gelockerte Nagelplatte wird als

Schizonychie bezeichnet, die bei Lues auftretende Form als Scabrities unguium (Onychia sicca) syphilitica.

Bei der entgegengesetzten Veränderung, der abnorm großen Härte der Nagelsubstanz, Sklero nychie, sind die Nägel verdickt, hart, rauh, undurchsichtig und von gelbbrauner Farbe, ohne deutlich Lunula, oft auch mit unregelmäßigen Längsriffen oder Höckerchen. Die Affektion unterscheidet sich von dem äußerlich ähnlichen Ekzem durch die Beteiligung aller Finger- und Fußnägel, während die umgebende Haut ganz gesund ist.

An diese Anomalien reiht sich noch eine Anzahl einfacher Nagelatrophieen, die einen auch makroskopisch deutlichen Einfluß auf die Konfiguration der Nagelplatte üben. Ebenso wie diese bei gewissen Ernährungsstörungen der Extremitäten, bei Frakturen, Knochenoperationen, Erfrierungen, durch temporäres Zessieren des Wachstums zwischen dem alten und jungen Nagelabschnitt eine deutliche Furche zeigt, findet man auch bei vielen akuten Infektionskrankheiten, Typhus, Morbilli, Scarlatina, Pneumonie, sowie schweren Ernährungsstörungen an allen oder wenigstens symmetrischen Finger- und Fußnägeln einen langsam von der Lunula vorrückenden, 2–3 mm breiten mattweißen, queren Streifen, bei heftiger Störung eine entsprechend dem akuten Krankheitsbeginn vorne steiler abfallende Furche oder Wulstbildung. Ob diese Störungen, die ebenso wie die beschriebenen analogen Haarwachstumsdifferenzen eine semiologische und forensische Bedeutung beanspruchen, auf einen einfachen Stillstand der Nagelproduktion oder eine vasomotorisch-trophische Störung der Matrix zurückzuführen sind, ist noch nicht geklärt.

Im Gegensatze hiezu steht die von Unna als Stauungsnägel beschriebene Bildung von Längsleisten bei Erwachsenen mit chronischen Zirkulationsstörungen, Ödemen und Cyanose, mit deren Prognose auch diese sich ändern oder selbst rückgängig werden. Durch venöse Stauung und folgende Schwellung des Nagelbettes besonders in dessen nachgiebiger Mitte entsteht ein Längswulst, der die Nagelplatte kantenförmig abhebt, oft bis sie bricht und sich in zwei seitliche Flügel spaltet.

Geringere Längsleisten bilden sich normal bei vielen älteren Leuten. Selten kommt es dabei zu Lockerung der Nagelsubstanz, die am vorderen Rande dann durch Einrisse wie zernagt erscheint (Onychorrhexis Dubreuilh).

Die dellenförmige Vertiefung des sonst nach oben konvexen Nagels, Koilonychia (Heller), mit aufgeworfenen, verdünnten und oft gesprungenen Rändern hat ihre Ursache in einer Hyperkeratose des vorderen Nagelbettes.

II. Nagelveränderungen infolge von Erkrankungen der Matrix, des Nagelwalles und Nagelbettes.

Im wesentlichen hängt der Grad der Nagelaffektion von der Intensität des Krankheitsprozesses an der Nagelbildungsstätte, der Matrix, ab. Blutungen (bei Traumen, Nervenkrankheiten) und Eiterungen (Impetigo, Paronychia vulg., artificialis, luetica, Lupus, Pemphigus vegetans) zerstören dieselbe ganz oder nur teilweise und führen dementsprechend in gleicher Weise zu bleibendem Nagelverlust, dauernder Deformation oder nur zu vorübergehendem Nagelausfall und oberflächlichen Strukturveränderungen.

Bei anderen chronisch entzündlichen Veränderungen der Haut, die auf die Matrix und das Nagelbett übergreifen, entstehen im allgemeinen nur

wenig differente Veränderungen des Nagels in dessen Farbe, Glanz, Konsistenz und Oberfläche. Die Nägel werden undurchsichtig, matt, weiß bis gelblichbraun, spröde, trocken und brüchig. Die sichere Diagnose ist daher meist nur auf Grund anderer Begleiterscheinungen oder von Pilzbefunden zu stellen.

Doch zeigen die verschiedenen Hautaffektionen dabei noch immer genug differente Symptome zur genaueren Diagnose.

Bei Ekzem wird der Nagel oft nur vom freien Rande her durch subunguale dünklere Hornmassen abgehoben und trüb; meist treten Alterationen der Matrix und perionychitische Störungen dazu; die Nagelplatte wird dann von der Lunula aus, an der oft Nagelblüten-ähnliche, erweichte Stellen entstehen, trüb, glanzlos, gelblich verfärbt, zeigt oberflächlich auch unregelmäßige Grübchen und Rinnen und setzt sich dann von der neugebildeten gesunden, glänzenden Nagelsubstanz scharf ab.

Die Psoriasis setzt oft ähnliche Veränderungen, indem dieselbe mit starker Parakeratose des Nagelbettes vom distalen Rande beginnt. Eine trockene Schuppenmasse hebt den Nagel ab, so daß Luft darunter dringt und derselbe undurchsichtig und gelb verfärbt wird. Andererseits treten im Bereiche der Lunula und dann vorrückend kleine, runde, später schwarze Grübchen, oft in Halbmondform gereiht, die Tüpfel- oder Grübchenpsoriasis, état pointelé, oder scharfe strichförmige transversale Furchen auf; sie bilden das typische Bild der Nagelpsoriasis.

Ähnlich dieser Onychie sind die meist auch schmerzhaften Nagelveränderungen beim Lichen ruber acuminatus, während die Pityriasis rubra (Hebra) und die Mycosis fungoides die Nägel meist unverändert läßt; bei der Psorospermose und bei den subungualen Warzen kommt es meist durch starke Proliferation der Hornschichte vom Nagelrande her zur Abhebung und Trübung des Nagels.

Von den parasitären Onychosen ist der Favus der häufigere. Er führt entweder zur Wucherung einer von Pilzen durchsetzten, schmutzig grünlichbraunen, mehr diffusen Hornmasse oder zur Bildung von durchscheinenden isolierten, gelben, skutulären Flecken, über denen beiden die Nagelplatte selbst meist glatt und durchscheinend ist. Bei der gleichfalls am vorderen Rande oder dem Nagelfalz beginnenden Onychomycosis tonsurans wird der Nagel meist durch Eindringen der Pilze trüb, rauh abschilfernd, reißt an seinem aufgeworfenen Rande ein oder fällt auch ganz ab.

Im Gegensatze zu dieser symptomatischen sekundären Hypertrophie der subungualen Hornschichten ergreift die von H. v. Hebra beschriebene Hyperkeratosis subungualis die Nagelplatte nicht oder nur sehr wenig. Unter derselben bilden sich, vom freien Rande gegen die Lunula hin fortschreitend, im Laufe von einigen Monaten an allen Nägeln der meist etwas parästhetischen Finger und Zehen dicke, lockere, schmutzig grünlichbraune Hornmassen, über denen der oft bis zur Lunula abgehobene Nagel glatt, glänzend, durchsichtig bleibt. Es handelt sich dabei um eine mit Leukozyteninfiltration einhergehende starke Parakeratose, für deren Ätiologie Unnas eigenartige Kokkenbefunde nicht beweisend sind. Die Veränderungen der Nägel bei Lues sind ähnlich: Trübung, Glanzlosigkeit, Leistenbildung und Zerreißlichkeit; sie treten selten ohne andere Sypmtome als einzige Manifestation in der Eruption oder auch als Spätform auf; meist handelt es sich um sekundäre Nagelalterationen über papulösen Infiltraten im Nagelbett, besonders an der Lunula oder am Nagelfalze oder

nach Paronychien infolge von pustulösen und typischen ulcerösen Syphiliden; wegen der Resistenz des abgehobenen, starren Gewebes sind diese Affektionen meist sehr schmerzhaft.

Als eine der merkwürdigsten Veränderungen finde hier noch die Onychogryphosis Erwähnung. Sie betrifft einen oder mehrere Nägel der Finger oder Zehen und führt an denselben von einer platten- und kegelförmigen Vergrößerung bis zu den monströsen krallenartigen Verkrümmungen, die sich hornartig über das Nagelbett herunter winden. Der Nagel selbst ist mächtig verdickt, rund, hart, trüb und oberflächlich von zahlreichen queren Furchen und Leisten eingenommen, vom Nagelbett durch eine derbe, trübe Hornmasse abgehoben. Schon Virchow hob in seiner grundlegenden Arbeit als wesentlichste Veränderung die Verkürzung des Nagelbettes hervor, das zunächst in seiner vorderen Hälfte muldenartig vertieft wird; dahinter entsteht über den erweiterten subungualen Blutgefäßen ein hornartiger Wall, über dem der krallenförmige, in der grubigen Lunulargegend und dem erweiterten, offenen Falze wurzelnde Nagel sich emporhebt. Virchow und Unna führen die primären Veränderungen des Nagelbettes und die Nagelaffektion vorwiegend auf mechanischen Druck durch Schuhwerk zurück. Dem gegenüber ist aber gewiß auch Hellers Erklärungsversuch der Affektion als trophischer Störung hervorzuheben, nicht im Sinne einer trophisch-neurotischen Affektion, sondern in vielen Fällen ist ein lokaler, meist chronisch entzündlicher Krankheitsprozeß im Nagelfalz oder an der Matrix der Ausgangspunkt der Nageldeformität. Besonders deutlich ist diese Ätiologie bei den schönen Krallenformen, die man an den verstümmelten Endgliedern der Extremitäten bei ulcerösen Lupus- und Leprafällen, bei Lues (Heller), nach Verbrennungen sieht, auffallend auch bei chronischen Nervenaffektionen, wie Tabes, peripheren Lähmungen, bei denen aber ebenso wie bei Onychogryphosis alter Leute der äußere Druck wesentlich zur Formveränderung beiträgt.

Die Therapie der Nagelerkrankungen fällt zum Teil mit der Behandlung der zu Grunde liegenden allgemeinen Dermatose (Ekzem, Psoriasis, Lichen ruber, Mykose, Lues) zusammen. Verwiegend wird sie eine lokale, symptomatische sein. Nur in den seltensten Fällen führt eine radikale operative Entfernung zum Ziele. Selbst bei der Hyperkeratosis subungualis und Onychogryphosis ist die Entfernung der Hornmassen und die folgende Applikation von Bädern, Mazeration durch Kautschukfingerlinge oder feuchten Verband, schützenden Pflasterverband vorzuziehen. Gut wirken oft auch Einpinselungen mit Tct. jodi und Teerpräparaten. Beim Unguis incarnatus kommt man mit der mechanischen Abhebung des eingewachsenen Nagels durch keilförmige Einlagen von Gaze und Abziehen des Nagelfalzes durch Heftpflaster besser zum Ziele. Prophylaktisch ist nach Nußbaum der Nagel derart zu schneiden, daß er in der Mitte konkav ausgeschnitten und abgeschabt wird, die Ränder aber nur wenig zugeschnitten werden. Die sehr hartnäckige Onychomykose behandelt man nach Ausschabung der hyperkeratotischen Massen mit antiparasitären alkoholischen und ätherischen Lösungen (von Jod, Jodoform, Pyrogallus, Chrysarobin, Sublimat) oder Salben (Präzipitat). Diese, sowie Jodoformverband beeinflussen auch die luetischen Nagelaffektionen meist besser als die lokale Anwendung von Emplastr. hydrargyri.

Autoren-Register.

Alexander 260. 261. 267.
Alibert 373.
Ancel 392. 393.
Armauer-Hansen 285.
Arning 416.
Auspitz 26.

Ball 352.
Bandler 380.
Bärensprung 102. 310.
Barthelémy 187.
Bäumer 51.
Basedow 353.
Baumgarten 312.
Bazin 150. 151. 207. 259. 266. 329. 414.
Benda 28. 29.
Besnier 60. 80 119. 160. 170. 175. 192. 246. 376. 388. 410. 414. 416. 417.
Bettmann 94. 107. 371.
Biesiadecki 416.
Biesiadecki-Kaposi 388.
Blaschko 3. 4. 102. 381. 385.
Blumer 106.
Bockhardt 119. 202. 203. 211.
Boeck 198. 259. 285. 286. 317.
Bodins 293.
Bonaiuti 106.
Böttger 447.
Brauchbar 145.
Braun 393.
Breier 289.
Brocq 60. 72. 80. 84. 180. 181. 183. 304. 329. 342. 417. 459.
Brooke 207. 333. 334.
Brown-Séquard 456.
Burchhardt 310.
Buschke 311. 312. 313.
Busse 312.

Caspary 380.
Cassirer 28. 29.
Charcot 29. 38.
Chiari 244. 369. 438.
Cohn 392.
Csillag 75.
Csokor 320.

Danielssen 285. 286.
Darier 259. 343. 344. 345. 347. 391.
Dehio 29.
Dogiel 5.
Drasche 444.
Dubler 102.
Dubreuilh 290. 460.
Duguet 325.
Dühring 84. 86. 422.

Ehrmann 51. 207. 266. 334. 354. 424. 455.
Eichstedt 309.
Eisenlohr 102.
Elffinger 291.
Eppinger 288.
Epstein 443.
Erb 29.
Escherich 220.
Esmarch 360.
Eulenburg 25. 28.
Exner 356.

Falkenthal 416.
Fehleisen 228.
Finsen 254.
Finger 60. 70. 200. 210. 259.
Flemming 267. 390.
Fox, Th. 246.
Fränkel 443.
Fränkel, S. 143.
Freund 321.
Friedländer 244.
Frisch 243.
Fröhlich 416.

Gassmann 109.
Geber 414.
Gerhardt 28.
Gersuny 288.
Gibert 303.
Gieson, van 3. 377.
Gilchrist 312.
Giovanini 75. 329.
Goldmann 374. 375. 376.
Goldscheider 106.
Gram 241. 288.
Gruby 293.
Gunsett 290.

Hallopeau 76. 92. 107. 259. 263. 291. 390. 410.
Hammer 150. 152.
Hansen-Armauer 285.
Hansteen 220.
Hardy 320.
Hartung 260. 261. 267.
Haslund 102. 160.
Hebra 56. 59. 60. 64. 88. 117. 120. 131. 142. 155. 169. 171. 179. 190. 241.

274. 289. 301. 302. 303. 333. 417. 418. 419. 429. 432. 433. 441. 444. 445. 461.
H. v. Hebra 9. 354. 461.
Heller 257. 459. 460. 462.
Heller-Lewin 354.
Henle 7.
Herxheimer 2.
Heuß 382.
Himmel 363.
Hitschmann 234.
Hochsinger 416.
Hodara 147.
Hutchinson 150. 151. 246.
Huxley 7.

Isaak 191.

Jadassohn 170. 251. 337. 367. 375. 376. 380. 381.
Janovsky 345.
Jaquet 60. 76. 183. 417.
Jaquet-Darier 388.
Jarisch 67. 74. 75. 96. 156. 174. 179. 207. 256. 303. 319. 340. 345. 376. 387. 388. 402. 423. 424. 429. 459.
Jeßner 420.
Joseph Max 347. 348. 374. 375. 407. 416. 453.
Juliusberg 165. 166. 339.

Kaposi 35. 37. 57. 59. 72. 73. 80. 93. 102. 103. 107. 108. 116. 127. 142. 143. 155. 160. 169. 175. 179. 197. 199. 200. 204. 207. 243. 244. 246. 269. 270. 273. 282. 284. 290. 297. 303. 333. 334. 342. 353. 359. 366. 367. 371. 374. 375. 378. 381. 395. 406. 407. 408. 412. 413. 422. 426. 428. 440.
Kaposi-Biesiadecki 388.
Keulenkampf 360.
Köbner 106. 286. 411. 414.
Köllicker 5. 8.
Kogerer 39.
Kolb 43.
Koranyi 239, 240. 241.
Kral 299.
Krause 6.
Kriege 147.
Kristalovits 363.
Kromayer 1. 3. 11. 39. 52. 161. 183. 328. 388 423. 424.
Kurschmann 102.

Landolf 241. 253. 400. 403.
Landois 456.
Lang 73. 107. 186. 189. 200. 374.
v. Langer 4. 22. 366.
Langerhans 5. 286.
Lassar 56 u. ff.
Leiner 78. 83. 141. 220.
Leloir 376.
Letzerich 43.
Lewin 28. 29.
Lewin-Heller 354.
Lipp 101.
Loewenbach 338.
Lombroso 81.
Luithlen 97. 220.
Lukasiewicz 95. 262. 264. 376.
Lustgarten 107.

Mackenzie 73.
Mager 416.
Majocchi 81.
Manson 299. 360.
Mantegazza 267.
Marburg 96.
Marcuse 181.
Marschalko 243.
Matzenauer 235. 310. 370.
Meißner 6.
Meyer 257.
Merk und Pezzoli 210.
Merkel 5. 6.
Mibelli 151. 243. 329. 347. 348. 367.
Mikulicz 243.
Möller, M. 150.
Morison 459.
Morvan 32.
Müller, E. 288.
Müller, W. 288.
Munk 439.

Neisser 103. 183. 184. 308.
Nettleship 50.
Neuberger 416.
Neumann 5. 76. 88. 92. 93. 170. 171. 179. 235. 285. 290. 291. 335. 363. 364. 365. 376.
Neusser 81. 82. 95.
Nienwenhuis 299.
Nobl 394.
Nothnagel 30.
Nußbaum 462.

Okamura 9.

Pacini 6.
Paget 119. 401.
Paltauf 243. 258. 259. 412. 413.
Pataky 290.
Pellizari 367.
Perls 39.
Pezzoli 280.
Pezzoli und Merk 210.
Philippsohn 52. 383.
Pick 50. 52. 130. 311. 363. 391.
Pinkus 166. 414. 416.
Pollitzer 145. 345. 375. 380. 414.
Poncet 392.
Pringl 380.

Quincke 51.
Quinquaud 388.

Rabl 2. 16.
Radcliffe-Crocker 376.
Ranvier 1. 5. 8.
Rasch 339.
Rauber 456.
Raymond 456.
Raynaud 28. 30. 31. 352.
Recklinghausen 372.
Reil 28. 30.
Reinhard 456.

Reiß 143.
Reitzenstein 363.
Ribbert 373. 379. 405.
Ricker 312.
Ricord 278.
Riecke 378.
Riehl 46. 52. 57. 96. 244. 255. 258. 259. 262. 292. 311. 317. 378. 393. 415. 424. 426. 428. 443. 455.
Rille 73. 155. 160. 290. 320.
Ritter 215. 216. 220.
Rixford 312.
Robinson 445.
Rona 107. 118.
Ruffini 5.

Sabourand 187.
Sachs 29. 39.
Sänger 423.
Sängster 50.
Sattler 102.
Schiff 416.
Schischa 313.
Schleich 253. 339.
Schlesinger 443.
Schmidt 29. 363.
Schönlein 41.
Schrötter 243.
Schulz 29.
Schwimmer 55. 374. 408.
Senator 28. 29.
Singer 54. 67. 353. 420.
Sohrmann 96.
Soltmann 355.
Sonnenburg 143.
Spalteholz 5.
Spiegler 131. 135. 143. 302. 392. 393. 406. 407. 454. 455. 456.
Spitschka 310. 347.
Sternberg 313.
Strubell 241.

Tänzer 3.
Tennesson 101.
Thérèse und Vidal 210.
Thiersch 146. 197. 209. 252. 376. 393.
Tommasoli 60. 145.
Török 11. 52. 118. 316. 387. 388. 399. 418. 440.
Touton 186. 383.
Tschlenoff 8.
Türk 29.

Ullmann 73. 385.
Unna 3. 8. 17. 39. 51. 104. 119. 150. 186. 187. 189. 192. 207. 210. 217. 311. 323. 329. 338. 350. 360. 369. 370. 371. 374. 377. 378. 386. 398. 402. 407. 416. 429. 431. 432. 433. 440. 459. 460. 461. 462.

Valentin 106.
Vas 52.
Vater 6.
Veiel 67.
Verneuil 105.
Vidal 180. 196. 376. 394. 410.
Vidal und Thérèse 210.
Virchow 352. 357. 462.
Vörner 335.

Waelsch 387.
Wagner, E. 391. 416.
Waldeyer 2.
v. Waldheim 388.
Warren 374.
Weidenfeld 14. 94. 107. 143. 145. 181. 182.
Weigert 14. 100.
Weir-Mitschell 28.
Weiß 31.
Werlhof 39. 42.
Wertheim 145.
Whitehouse 290.
Wiederhofer 355.
Wiener 29.
Willan 42.
Wilkinson 62 u. ff.
Wilms 143. 145. 374. 375.
Wilson, Erasmus 156.
Winiwarter 386.
Winter 220.
Wolters 353.
Wyß 102.

Zumbusch, v. 156.

Sach-Register.

Acanthosis s. Akanthosis.
Acarus hordei 320.
— scabiei 313.
Achorion, Schönleini 293. 306.
Acidum nitricum fumans 386.
— salicylicum 445.
Acne 185.
— artificialis 201.
— cachecticorum 265.
— corporis 188. 438.
— eczematique 119. 192.
— exulcerans serpiginosa nasi 199.
— luposa 246.
— necrotica 197. 198.
— rosacea 20. 192. 273.
— syphilitica 280.
— teleangiectodes 246.
— urticata 200.
— varioliformis 197. 449.
— vulgaris 185. 201.
Acne-Keloid 207.
Acnitis 265.
Acrodynie 82.
Acrosarcoma 407.
Adenoma sebaceum 380.
Ätzkali 306
Ätznatron, Verbrennung durch 144.
Ätzung mit Acid. nitr. fumans 386.
Agarizin 446.
Aggregiert 22.
Akanthose 17. 95. 112. 338.
Akanthosis nigricans 17. 20. 345.
Akromegalie (Nägel) 459.
Aktinomykose 286.
— der Haut 286. 288.
— der Mamma 288.
Aktinomycespilz 287. 288.
Aktive Hyperämie 24.
— — symptomatische 25.
Akute Exantheme 19.
Albinismus 11. 455.
Albinos 426.
Aleppo-Beule 292.
Alkoholbehandlung bei Ekzem 126.
— bei Erysipel 232.
Allgemeine Diagnostik 19.
— Pathologie 10.
Alloxurkörper 354
Alopecia areata 452. 455.
— atrophicans idiopathica 448.
— congenita 448.
— furfuracea 450.
— pityrodes 450.
— praematura 452.
— senilis 454.
— symptomatica 449.
— syphilitica 449. 450.
— totalis 454.
— traumatica 448.
Alopecie 204. 448.
— Ätiologie, nervöse, der 453.
— — parasitäre, der 453.
— nach Allgemeinerkrankung 449.
— — Infektionskrankheiten 449.
Alter der Erkrankung 21.
Amara 54.
Amylum 103.
Anämie 24. 33.
— Alopecie durch 449.
— perniciöse 41.
Analekzem 15. 135.
Anatomie der allgemeinen Decke 1.
Anatomischer Sitz der Erkrankung in der Haut 23.
Angina 78.
— und Erythem 67.
— specifica 279
Angiokeratoma 20. 348
Angiom 363. 384.
Angioma cavernosum 384.
— plexiforme 384.
— simplex 384.
Angiomata sensu strictiori 384.
Angiomatosis 385.
Angiombildung 367. 369.
Angiome 384.
Angiosarkom, fuscocelluläres 406.
Angiotrophoneurose 353.
Anidrosis 439.
Annulär 22.
Anomalien der Innervation der Hautgefäße 47.
Anordnung der Effloreszenzen zueinander 22.
Anthrarobin 161.
Anthrarobinlack 122. 127. 300. 311. 437.
Anthraxbazillen 240.
Antipyrin 55.

Antipyrin-Exanthem 20. 71.
Aphten 212. 213.
Aqua calcis 222.
— — cum oleo lini aa 146.
Argentum nitricum 258.
Arrectores pilorum 46.
— — Krampf der 46.
Arsenik 72 136
— -Ausschläge, bläschenartige, bei 72.
— -Behandlung 407. 414.
— -Erythem 73 77. 102.
— -Injektionen als Ursache v. Dermatosen 102.
— -Zoster 72.
Arsenkeratose 73.
Arsenmelanose 73.
Artefakte Hysterischer 37.
Asperitas unguium 426.
Asphyxie, lokale 31. 442.
Aspirin 44.
Atherom 438.
Atonische Hyperämie 26.
Atrophia cutis 367. 368.
Atrophie 362. 448.
— des Haarpigmentes 455.
— der Nägel 459.
— narbige 265. 269.
Atrophische Narbe 18. 269. 307. 396.
Atropin 55. 446.
Atypische Epithelwucherung 263.
Aufhören der Zirkulation 24.
Auflagerungen, seborrhoische 433.
— — senile 362.
Augenliderkrebs 399.
Auripigment 447.
Aussatz 282.
Austernvergiftung 41. 78.
Autointoxikation 60. 426.

Bacillus anthracis 240.
— Friedländer 244.
— leprae 285. 286.
— pyocyaneus 214. 234. 444.
Bacterium maidis 81.
Bäderbehandlung der Prurigo 61.
Bäckerhaut 330.
Bakterienembolie 41.
Bakterientoxine 77.
Bakteritische Entzündungen 209.
Balsamica 77.
— Erytheme durch 77.
— Exantheme durch 77.
Basalzellen der Epidermis 1.
Bauchmassage 81.
Bazilläre Erkrankungen 209. 234.
Bazillen bei Purpura 43.
Bienenstich 47.
Billroth-Battist 215. 231. u. ff.
Bindegewebe, degenerative Prozesse des 392.
Bindegewebsgeschwülste 404.
Blase 12.
— intraepidermoidale 13.
— subepidermoidale 12.
Blasenausschläge 82.
Blasenbasis bei Verbrennung 139.
Blasenbildung 83.
Bläschen 12. 109.
Bläschengruppen, herpesartige 72.
Blastomykose 311.
Blastomykosis cutis 313.
Blutborken 15.
Blutfleckenkrankheit 42.
Blutgefäße der Haut 5.
Blutpigment 423.
Blutschwitzen 444.
Blutungen 11. 38.
Blutungen, idiopathische 40.
— in die Pars papillaris 39.
— subepidermoidale 43.
— subkutane 43.
— symptomatische 41.
Böttger'sche Pasta 447.
Borke, schuppende 78.
Borken 15.
Borsalbe 99. 146. u. ff.
Borstenhaare 6.
Bouton der Aleppo-Beule 292.
Brennesseln 47.
Brom 76.
Bromacne 76. 260.
Bromidrosis 443.
Bronzekrankheit 426.
Bronchiallymphdrüsen 260.
Brooke'sche Salbe 207.
Brunnenwarzen 336.
Bulla 12.

Callositas 341.
Calomel s. Kalomel.
Cancroid 370. 396.
Cancroidperlen 396.
Canities 455.
— partielle 455.
— — dauernde 455.
— — vorübergehende 455.
— präsenilis 455.
— senilis 455.
Carbunkel s. Karbunkel.
Carcinom 395.
— Lippen- 399.
— pigmentiertes 405.
— der Seemannshaut 370.
— styloides 398.
— nach Keratose 73.
Carcinomatöser Wall 396.
Carcinome 346. 370. 395. 401.
— alveoläre 401.
— und Lupus 248. 249. 397. 400.
— am Nasenflügel 399.
— des Xeroderma pigmentosum 398.
Carcinomentwicklung, Neigung zur 367. 369.
Cavernöses Angiom 384.
Chanker, harter 276.

Chemische Pasten zur Enthaarung 447.
Chinin 55 72. 241.
Chinin-Erythem 72.
Chitingerüst 313.
Chitinscheide 322.
Chloasma 11. 20. 425.
— cachecticorum 426.
— caloricum 426.
— toxicum 426.
— traumaticum 425.
— uterinum 426.
Chloracne 201.
Chlorkalzium 45.
Chlorose, Alopecie durch 449.
Chlorzink 254.
Cholera, Exanthem bei 77.
Cholerakranker, Harnstoff im Schweiße 444.
Chromatophoren 373. 405. 424.
Chromidrosis 444.
Chromsäurelösung 445.
Chronizität 83.
Chrysarobin 160. 300. 303.
— -Dermatitis 155. 158.
Circinär 22.
Circumscripte Hautatrophie 20.
Clavus 19. 342.
Collemplastrum resorcinicum 342.
Combustio 13. 137.
Comedo 186. 437.
Comedonennarben 186.
Cemedonenquetscher 189.
Condyloma acuminatum 338.
Congelatio 146.
— bullosa 148.
— erythematosa 147.
Conjunctivitis eczematosa 262. 267. 268.
Copaivabalsam - Erythem 19. 77.
Cornu cutaneum 340.
Creeping disease 320.
Cuticula 7.
Cutis 1. 3.
Cutis anserina 46. 112.
— marmorata 26. 279.
— propria 3.
— testacea 431.
Cyanose 26.
— allgemeine 27.
— mechanische 26.
— statische 27.
Cysticercus cellulosae 321.

Darier'sche Krankheit 343. 347.
Darkau 256.
Decubitus acutus 38.
Degeneration des Bindegewebes 392.
— der Epithelzellen 394.
Dehnung des Muttermundes (bei Urticaria) 55.
Dekubitus 35.
Demodex folliculorum 320.
Depigmentation 427. 428.
Dermanyssus avium 320.
Dermatitis, artificielle 13. 108.
— bullöse 25.
— exfoliativa generalisata 459.
Dermatitis exfoliativa generalisata subacuta 80
— — labiorum 116. 134
— — neonatorum 215. 219.
— herpetiformis 54. 67. 84. 86. 291.
— multiformis pyaemica 210.
— papillaris capillitii 202. 204. 207.
— polymorpha dolorosa 84.
— praemykosoide 409. 410.
— pyaemica circumscripta suppurans 210.
— — haemorrhagica 210.
— universalis 116.
Dermatozoën 313.
Dermatozoonosen 313.
Dermographismus 46.
Dermographismus haemorrhagicus 39.
Dermoidcysten 438.
Diabetes 224.
Diachylonkur, Hebras 445.
Diagnostik, allgemeine 19.
Diapedesis 39.
Digitalis 99. 232.
DiphtheroideEntartung 14.
— Koagulationsnekrose 100.
Dipterenart 320.
Dispers 22.
Disposition zum Ekzem 60. 117.
— zur Furunkulosis 224.
— zu Trichophytien 294.
Drucknekrose 35.
Duodenalgeschwüre bei Verbrennung 144.
Dysidrosis 115.

Ecchymoma 40.
Ecchymosen 11. 39.
Ecchinokokkus 321.
Ecthyma 213.
— gangraenosum 213. 234.
— vulgare 214.
Eczema 13. 108. 109. 183.
— acutum 109.
— artificiale 109.
— anaemicum 297.
— — en plaques 33.
— anäm. schuppendes 305.
— chronicum 20. 111. 129.
— crustosum 111. 125. 129. 132.
— e pediculis capitis 322. 323.
— — — vestimentorum 326.
— Intertrigo 311.
— impetiginosum 111.
— madidans 110.
— mammae idiopathicum 115.
— marginatum 301.
— nässendes 110. 123.
— papulatum 109. 123.
— periorale 134.

Eczema pustulosum 110.
— recidivum 112.
— — seborrhoicum corporis 432.
— reflektorisches 113.
— rhagadiforme 323.
— rubrum 110. 115.
— seborrhoicum 19. 113. 119. 305. 345. 431. 432. 433.
— — corporis recidivum 432.
— squamosum 111. 129. 132.
— subacutum 111. 122.
— Sudamen 120.
— sycosiforme 205.
— vesiculosum 110. 123. 150. 440.
— universale 136.
Effloreszenzen 10.
— primäre 10.
— sekundäre 10. 14.
— Anordnung zueinander 22.
Eiterung, kokkenfreie 260.
Ektropium bei Lepra 284.
Ekzem siehe auch Eczema.
— ähnlich der Mykosis fungoides 410.
— bei Ichthyosis 330.
— bei Prurigo 60, 63.
— der Achselhöhle 134.
— der Analregion 115. 135.
— echtes, nicht mykotisches 302.
— des äußeren Gehörganges 134.
— der Füße 135.
— der Genitalien 135.
— des Gesichtes 133.
— des Halses 134.
— der Hände 134.
— des Kopfes 132.
— der Labien 115.
— der Mamma 115.
— des Naseneinganges 134.
— Disposition zu 60. 117.
Ekzemreiz 117. 118.
Elazin 363.
Elastin 363.
Elastische Fasern 363.
Elastisches Bindegewebe 3.
Eleidin 2.
Elektrolyse 385. 447.
Elephantiasis 356.
— Arabum 282.
— glabra 358.
— Graecorum 282.
— papillaris 358.
— tuberosa 358.
— verrucosa 358.
Empfindlichkeit, angeborene, gegen Licht 371.
Emplastrum cinereum 275.
— saponatum 27 u. ff.
— saponat.-salicylicum 27 u. ff.
Endarteriitis obliterans 353.
Endocarditis 69.
Endothelioma cutis 392.
Entartung, diphtheriode 14.
Entzündung 45.
— infektiöse 209.
Epheliden 11. 20. 425.
Epidermis 1.
— -spiralen 2.
— -zellen, basale 423.
Epidermoidalpustelchen, primäre miliare 290.
Epidermolysis 97.
— bullosa hereditaria 106.
— — dystrophische Form der 107. 371.
Epikarin 55. 56.
— — -Alkohol 62.
Epilation 206. 301. 309. 447.
Epilepsie 81.
Epithelcysten 438.
Epitheloide Zylindrome 398.
Epitheloidtuberkel 250.
Epithelwucherung, atypische 363.
Epizoën 313.
Epizoonosen 313. 322.
Erfrierung 146.
— Grade der 147. 148.
— circumscripte des Gesichtes 273.
Erfrierungsgangrän 32.
Ergotin 45.
— Intoxikation 32.
Ergotismus 82.
Ergrauen 455.
Erntemilbe 320.
Erröten, essentielles 25.
Erysipel 13. 19. 227. 357. 360. 455.
— falsches 231.
— des Hypoderms 232.
Erysipelas 227.
— capitis 230.
— faciei 229.
— migrans 229.
Erysipéle salutaire 229.
Erysipeloid 230.
Erythem 10. 63.
— autotoxisches 80.
— bakteritisches 64.
— durch chemische Substanzen 25.
— Formen des 64.
— makulöse 64.
— papulöse 65.
— vesikulöse 65.
— akuter Haarausfall bei 79.
— urticarielles 12.
Erythema annulare 65.
— caloricum 25.
— exfoliativum universale autotoxicum? 78.
— exsudativum multiforme 64.
— — — Formen desselben 64. 65.
— figuratum 65.
— fleckenförmiges makulöses 71.
— — masernähnliches 73.
— — scharlachähnliches 73.
— gyratum 65.
— hämorrhagicum 210.

Erythema induratum 259. 260. 261. 266.
— Intertrigo 114.
— iracundiae 25.
— multiforme 13. 19. 41.
— nodosum 20. 68. 268.
— papulatum 116.
— — erzeugt durch Staphylococcus pyogenes 210.
— — urticatum recidivans 69.
— — vesiculosum 116.
— pudicitiae 25.
— solare 108. 137. 150. 368.
— — bullosum 425.
— toxicum, siehe die ätiologischen Faktoren.
— traumaticum 25.
— tyloticum 115.
— urticatum atrophicans 367.
— vesiculosum 65.
Erytheme, bakterientoxische, nach Verbrennung 141.
Erythrasma 20. 310.
Erythrodermia scarlatiniformis 80.
Erythrodermie 416.
— prämykotische 410.
Erythromelalgie 27. 28.
Erythromelie 363.
Essentielles Erröten 25.
Eurobin 161.
Exanthem, makulöses 279.
— papulöses 280.
Exantheme, bakteritische 209.
— medikamentöse 71.
— toxische 77.
Exkochleation 256. 259. 399.
Exkoriationen 14. 417.
Exstirpation verbrannter Haut 145.
Extractum secal. cornut. 45.
— fluid. Canad. 446.

Facies leonina 283.
Fadenpilze 209. 293.
— Erkrankungen durch 292.
Falten der Haut 4.
Farbe der Lues 20.
— Indianerhaut-ähnliche 417.
Farben der Haut 19.
Fasern, sympathische (Schweißsekretion) 439.
Favus 306. 449.
— des Kopfes 308.
— des Körpers 308.
— des Nagelbettes 308.
— -geruch 307.
— herpeticus 308.
— -pilz 306.
— -skutulum 306.
Felder der Haut 4.
Fettgewebe d. Subkutis 4.
— Wucherungsatrophie des 267.
Fettschwund 4. 362.
Fettsklerem 354.
Fettsekretion aus den Schweißdrüsen 9.
Fettzellen der Subkutis 4.
— embryonale 390.
Feuermal 379.
Fibrome 372.
— harte 372.
— pigmentierte 405.
— weiche 372.
Filaria medinensis 321.
— sanguinis 360.
Filariaart (Csokor, Rille) 320.
Filzlaus 324.
Finger, Reil's toter 28. 30.
Finsen-Behandlung 254.
Fischvergiftung 78.
Flaschenbazillus 187.
Fleck 10.
Flecken 10.
Flohstich 47.
Flores unguium 459.
Folliclis 259. 260. 261. 264. 348.
Folliculitis decalvans 449.
Folliculitis exulcerans 265.
— nuchae sclerotisans 207.
Follikelhals 7.
Follikulitis 185. 202.
— akute infektiöse 202.
— chronische 202.
— — Quecksilber- 202.
Follikulitiden 201.
— pustulöse 202.
Formalin 115. 117.
— -alkohol 445.
— -lösung 445.
Französische Schnellkur bei Scabies 319.
Frostbeulen 147.
Frühformen der Syphilis 276. 277.
Fungus cutis 255.
Furchen der Haut 3.
Furunkel 202. 222. 323.
Furunkulose 222.
— Disposition zur 224.
Fußschweiß 441.
Fußsohlenhaut, Verdünnung der 441.

Gangrän 31.
— senile 34.
— spontane 34.
— symmetrische 28. 30.
Gangraena diabetica 34.
Gefäße, abnorme Zereißlichkeit 39. 44.
— — Durchgängigkeit 39. 44.
Gefäßhaut 3.
Gefäßmal 379.
Gefäßnetz, kapillares 5.
— kutanes 5.
— papillares 5.
— tiefes 5.
Gefäßpapillen 3.
Gelenkserkrankungen u. Erythem 67.
Gelöschter Kalk, Verbrennung durch 144.
Gelsenstich 47.
Gerstenmilbe 320.
Geschwülste 372.
Geschwüre 17.

Gesichtsekzem 113.
— akutes 231.
Gesichtsrose 229.
Gesichtsrotlauf 229.
Gigantisches Ödem 47.
Glossy skin 38.
Gonidien 311.
Gonokokkus 339.
Gonorrhoe 41. 77. 339. 340.
Gram'sche Färbung 288.
Grasmilbe 320.
Großhirn 439.
Gumma 275.
Gummen 278.
— kutane 281.
— subkutane 281.
Gyratus 22.

Haarausfall 448. 449. 450. 451.
— akuter, bei Erythem 79.
— hereditäre Veranlagung zu 451.
— nach Erysipel 230. 450.
Haarboden, Schwäche des 456.
Haare 6.
— Erkrankungen der 448.
Haarbalg 7.
Haarmark 7.
Haarnaevi 378.
Haarpapille 7.
Haarrinde 7.
Haarsackmilbe 320.
Haarschaft 6.
Haarschwund 448.
Haarspindel 7.
Haartaschentrichter 7.
Haarwurzel 6.
Haarwurzelscheiden 7.
Haarzwiebel 7.
Haftscheiben der Krätzmilbe 313.
Hall 256.
Hals 10.
Halsekzem 114.
Hämangioendothelioma tuberosum multiplex 387.
Hämangiom 384.
Hämangiom, kombiniert mit Lymphangiom 387.
Hämatidrosis 444.
Hämatoidin 39.
Hämorrhagie 38.
Hämorrhagischer Dermographismus 39.
Halbseitigkeit von Antipyrinexanthemen 71.
Hardy'sche Salbe 320.
Harnsäure in der Haut der Ohrmuschel 444.
Harnstoff im Schweiß 444.
Harter Schanker 276.
Hautabschürfung 14. 417.
— -affektionen, toxische Ursachen 78. 102.
— Anatomie der 1.
— Atrophie, idiopathische 363.
— — zirkumskripte 20. 271. 364.
— Blastomykose der 311.
— -blutungen 40.
— — idiopathische 40.
— — symptomatische 40. 41.
— -carcinom 397.
— -entzündung, infektiöse 209.
— -falten 3. 4.
— -felder 4.
— -felderung 329.
— -furchen 3.
— -gangrän, multiple neurotische 36.
— -horn 340.
— leichtichthyotische 328.
— -jucken, nervöses 418.
— -krebs 369. 395.
— — flacher 369. 395.
— — knotiger, tiefgreifender 395. 400.
— — papillärer 395. 401.
— -maulwurf 320.
— -nekrosen 35.
— -ödem, akutes, umschriebenes 51.
— parasiten, tierische 209. 313
Hautriffe 3.
— -runzelung, senile 4.
— -sarkome 405.
— -schichten 1.
— -syphilis 275.
— — hereditäre 277.
— -talg 8.
— -tuberkulose 245.
— — miliare 256.
— -verdickung 58. 112. 129.
— -verdünnung 364.
— -beschaffenheit, ichthyotische 328. 329.
Hefe 312.
— pilze 312.
Henle'sche Wurzelscheide 7.
Hereditäre Syphilis der Haut 277.
— Veranlagung zum Haarausfall 451.
Herpes circinatus 65. 289.
— facialis 104.
— febrilis 103.
— genitalis 104.
— Iris 19. 65.
— labialis 105.
— praeputialis 104.
— tonsurans 13. 273. 302.
— — capillitii 298.
— — maculosus 295. 308.
— — — universalis 303.
— — vesiculosus 86. 295. 308.
— — — miliaris 296.
— -Zoster 99. 101.
— — gangraenosus 100.
— — generalisatus 101.
Herpesartige Bläschengruppen 72.
Hirsuties 446.
Holzbock 320.
Horncystenbildung 107.
Hornhautschichte 1.
Hornisstich 47.
Hornschichte 1.
— — -bildung 16.
— — -vermehrung 338.

Hornzellen, kernhaltige 111.
Hospitalbrand 236.
Hühnerauge 342.
Huxley'sche Wurzelscheide 7.
Hydroa vacciniforme 108. 150. 151.
Hydrocystoma 444.
Hyperämie 24.
— aktive 10. 24.
— atonische 26.
— kongestive 432.
— mechanische, passive 26.
— paralytische 26.
— passive 10. 24. 26.
Hyperidrosis 115. 341. 439.
— axillae 443.
— corporis 116.
— localis 443.
— manuum 442.
— partialis 439. 441.
— pedum 441.
— spinalis superior 443.
— unilateralis 443.
— universalis 439. 440.
— als Ursache weiterer Hauterkrankungen 443.
— und Ekzem 440.
Hyperkeratose 16. 328. 441.
— schwielige 329.
Hyperkeratosen 328.
Hyperkeratosis subungualis 461.
Hyperplasie des Pigmentorgans 379.
Hypertrichosis 446.
— heterochrone 446.
— heterogene 446.
— heterotope 446.
Hypertrophie 328.
— stabile 328.
Hyponamoderma 320.
Hysterie 52.
Hysterischer, Artefakte 37.

Ichthyosis 16. 123. 328. 334. 341.
Ichthyosis congenita 332.
— hystrix 330. 358.
— pterygoidea 330.
— sebacea 431.
— serpentina 330.
— simplex 328.
Ichthyotische Hautbeschaffenheit 328. 329.
Idiopathische Hautatrophie 363.
Ignipunktur 386.
Immunität durch Insektenstich 48.
Immunisierung durch Insektenstich 48.
Impetigo-Bockhardt 202.
— circinata 218.
— contagiosa 13. 83. 113. 215. 323.
— faciei 297.
— — et corporis 215.
— gangraenosa 212.
— herpetiformis 86. 289.
— simplex 125. 211. 323.
Infektiöse Entzündungen 209.
Infiltration, Stadium der flachen 409. 411.
Inhalitionsmilzbrand 241.
Innenkolben der Tastkörperchen 6.
Inokulation von Warzen 342.
Insektenstich 47.
Intertrigo, Ekzema 311
Intercellularbrücken 1.
Intercellularfasern 1.
Ischämie, regionäre 31.
Ixodes ricinus 320.

Jod 41. 75.
Jodacne 75. 260.
Jodexantheme 75.
Jodipin 288. 289.
— -injektionen 288. 289.
Jodkali 55.
Jodoform, Ekzem nach 117.
Jodoformvaselin 215.
Jodpurpura 76.
Jodschnupfen 76.
Juckanfälle 417.
Juckempfindung, siehe Urticaria
Jucken der Kopfhaut 322.
Juckende Erkrankungen 21. 417.

Kachexie, Stadium der, bei Mykosis fungoides 410. 412.
Kahlheit, fleckenförmige 449.
Kalk, gelöschter, Verbrennung durch 144.
Kalomel 54.
Kaltwasserkuren 53. 55.
Kantharidenpflaster 107. 108. 426.
Kaptolalkohol 457.
Karbolfinger 35.
Karbollösung 241.
Karbolsäure, Verbrennung durch 144.
Karbunkel 225.
Karlsbader Kur 54. 136. 225.
Katarrh des Lippenrots 116.
Kautschuk 165.
— -gewänder 165.
— -umhüllung 165.
Keloid 17. 18. 204. 207. 208. 373.
— -bildung 204. 207. 208.
— falsches 374.
— Narben- 17. 374.
— spontanes 374.
— wahres 374.
Keratin 9.
Keratitis verrucosa 181.
Keratohyalin 2.
Keratoma hereditarium 335.
— — palmare 335. 379
— — — et plantare 334.
Keratosis 334.
— diffusa congenita 332.
— follicularis 12. 333.
— — contagiosa 333.
— pilaris rubra 329.
— verrucosa 181.
Kerion Celsi 297. 301.

Kernhaltige Hornzellen 111.
Kleiderläuse 325
Knäueldrüsen 8.
Knoten 12.
— entzündlicher bei Scabies 315.
Knotige Form der Lepra 282. 283.
Knotiger Krebs 395. 400.
Knötchen 12.
— der Lues 251.
— papulöses 45.
— -eruptionen bei Prurigo 57.
Koagulationsnekrose, diphtheroide 100.
Kochsalzwasserdouchen 232.
— — Infusionen nach Verbrennung 145.
Kohlenoxydvergiftung 102.
Koilonychie 460.
Kokainsalbe 103.
Kokkenfreie Eiterung 260.
Kollagen 352.
Kollagene Elemente, Schwund der 272.
Kollagenes Bindegewebe 3.
Kolloide Degeneration 391.
Kolloidmilium 391.
Kondilom, breites 92, 344.
— nässendes 279.
— spitzes 338.
Konfert 22.
Kopfekzem 113.
Kopflaus 322.
Kral'sche Züchtungsmethode 299.
Krankheitserscheinungen, primäre 10.
— sekundäre 10.
Kratzekzem 118. 183. 315. 316. 322. 326. 417.
Krätze 313.
Krätzmilbe 313.
Krätzmittel 318.
Krätzsalbe 318.
Krause'sche Endkolben 6.
Krebs 395.
— der Augenlider 399.
— auf Lupus 397.
— flacher 369. 395.
— knotiger, tiefgreifender 395. 400.
— papillärer 395. 401.
— -parenchym 396. 397.
Kreosot 286.
Kreosotal, Erythem nach 77.
Kriebelkrankheit 82.
Krotonöl 109. 112. 113.
Kruste 16.
Kühlapparat, Leiter'scher 275.
Kühlsalben 56.
Kutis 1. 3.
— -atrophie 367. 368.
— -papillen 1.
— -verädnerungen, regressive 362.

Labien, Ekzem der 115.
Landolf'sche Pasta 241. 253. 400. 403. u. ff.
Langer'sche Spaltungsrichtungen 4. 22.
Langhaare 6.
Längsleisten, bei Staungsnägeln 460.
Lanugo 6. 451.
Lanugohaare, Schwund der 453.
Lassar'sche Pasta, siehe Pasta Lassari.
Lebertran 123. 263.
Leichdorn 342.
Leichentuberkel 259.
Leiter'scher Kühlapparat 275.
Leontiasis faciei 283.
Lepra 282.
— anaesthetica 282. 284.
— Arabum 282.
— Asyle 286.
— -Bazillus 285. 286.
— Ektropium bei 284.
Lepra, kleinpapulöse Form der 260. 284.
— knotige Form der 282.
— maculosa 282.
— mutilans 285.
— tuberosa 282. 283.
— -Übertragung 286.
Leptus autumnalis 320.
Leuk 164.
Leukämie 41. 406. 412.
— der Haut 414.
Leukoderma 11.
— syphiliticum 428.
Leukonychia punctata 459.
— striata 459.
— totalis 459.
— traumatica 459.
Leukozytose 413.
Lichen 171.
— haemorrhagicus follicularis 39.
— Islandicus 299.
— leprosus 284.
Lichen linearis 382.
— pilaris 12. 201. 203. 329.
— ruber acuminatus 175. 178. 280.
— — — disseminierte Formen 177.
— — — lokalisierte Formen 176.
— — planus 20. 171. 178. 281. 382.
— — — pemphigoides 73.
— — verrucosus 173.
— scrophulosorum 179. 259. 261. 280.
— seborrhoicus 431.
— simplex 182.
— — chronicus 180.
— — — circumscriptus 181.
— — — follicularis 182.
— — — generalisatus 181.
— — verrucosus 181. 182.
— striatus 381. 382.
— syphiliticus 179. 260. 276. 280.
— tropicus 440.
— urticatus 20. 61. 69.

Lichen urticatus gravidarum 71.
Lichenifikation 108. 184. 326. 417. 418.
Lipik 256.
Lippencarcinom 399.
Lippenrot, Katarrh des 116.
Liquor Burowii 224. 231.
Lokale Asphyxie 31.
Lokalisation 22.
Löcherkrankheit 213.
Lues 251. 273.
— gummosa 18.
— maculosa 305.
— papulosa 12. 168.
Luftbläschen in der Haarrinde 7.
Luftgehalt der Haare 456.
Lunula 9.
Lupus 245. 251.
— der Bindehaut 249.
— -carcinom 248. 249.
— der Extremitäten 249.
— der Nase 248.
— der Schleimhaut 248. 249.
— -gewebe, Carcinom im 397. 400.
— -geschwür 247.
— -knötchen 245.
— -narbencarcinom 248. 397. 400.
— -narbenzug 249.
— und Erysipel 248.
— disseminatus 248.
— — follicularis 246.
— elephantiasticus 248.
— erythematodes 261. 265. 266.
— erythematosus 18. 20. 195. 268. 272.
— — discoides 269.
— — disseminatus 270.
— miliaris 195. 245.
— papillaris hypertrophicus 248.
— sclerosus 248.
— serpiginosus 247.
— tumidus 246.
— verrucosus 248.
— vulgaris 245. 273.
Lupus vulgaris acneiformis 246.
Lymphadenitis 229.
Lymphangiektasie 5.
Lymphangioma 384.
Lymphangiome 386.
— des Papillarkörpers 386.
— des Hypoderms 386.
Lymphangioitis 229.
— erysipelatosa 228.
Lymphdrüsenschwellung 267. 268. 285. 412. 415.
Lymphdrüsentuberkulose 260.
Lymphgefäße 5.
— der Haut 5.
Lymphodermia perniciosa 412.
Lymphoidtuberkel 250. 256.
Lymphosarkom 413.
Lymphraum, in der Papille 5.
Lymphscrotum 360.

Macula 10.
Maculae atrophicae 367.
— ceruleae 325.
Madurafuß 288.
-pilz 289.
Mais 81.
Mallein 239.
Malleus 237.
Malpighi'sche Schicht 1.
Mammaekzem, idiopathisches 115.
Marschalko'sche Zellen 244.
Masern, Alopecie durch 449.
— -ähnliche Erytheme 73. 77.
Massage 32. 189. 354. 361.
Mastzellen 51.
— -tumor 51.
Matrixzellen des Nagels 9.
Medinawurm 321.
Medulla oblongata 439.
Meissner'sche Tastkörperchen 6.
Melanin 423. 424.
Melanoblasten 368. 378. 405. 406. 424. 425.
Melanocarcinom 405.
Melanofibrom 373.
Melanosarkom 405.
— ungefärbte Metastasen des 455.
Melanotische Pigmentation 409.
Melanotisches Pigment 423.
Meningitis 96.
Menthol 54.
Mikrosporon furfur 309.
— minutissimum 310.
Mikulicz'sche Zellen 243. 244.
Milben 313.
— -gang 313.
— — Kopfende des 313.
— — Schwanzende des 314.
— -larve 320.
— -männchen 313.
— -weibchen 313.
Milchdiät 54.
Miliare Hauttuberkulose 256.
Miliarer Tuberkel 257.
Miliaria alba 116. 440.
— crystallina 440.
— rubra 116. 440.
Milien 107.
Milium 12. 437.
— nach Pemphigus 437.
— nach Herpes Zoster 437.
Milzbrand 239.
— -bazillus 240.
— -karbunkel 239.
— -ödem 239.
— -pustel 240.
Milzschwellung 412. 413.
Mitesser 186.
Molluscum contagiosum 393.
— fibrosum 372.
— -Körperchen 394.
— pendulum 26.
Morbillen 19.
Morbus Addisonii 426.

Morbus Basedowii 353.
— Brightii 50.
— maculosus Werlhofii 42.
Morphium 103.
— bei Verbrennung 145.
Morokokkus 432.
Morvan'sche Krankheit 32. 52. 96.
Mosquitos 47.
Mücken 47.
Müllerhaut 330.
Multiple Hautgangrän, neurotische 36.
Musculi arrectores pili 6.
Muskulatur der Haut 6.
Mutterkorn 82.
Muttermund, Dehnung des, bei Urticaria 55.
Myasis externa 321.
Mycel 299.
Mykosis fungoides 406. 409.
— — d'emblée 409.
Myelitis 96.
Myom 276.

Nackenkeloid 207.
Naevi 377. 381.
— hyperplastische 377. 379.
— Pigment- 338. 378.
— systemisierte 380.
— weiche 378.
— zellige 377.
Naevus angiomatodes 384. 385.
— Haar- 378.
— linearis 380.
— papillaris 378. 379.
— pilosus 378.
— Sarkom 369.
— sebaceus 380.
— vascularis 379. 384. 385.
— verrucosus 379.
Naevusartiger Charakter des Keratoms 335.
Naevuszellen 377.
Nagel 9.
— -Atrophie 459.
Nagel-Atrophie, Querstreifen bei 460.
— -bett 9.
— -blutung 459.
— -erkrankungen 458.
— -falz 9.
— -Hypertrophie 459.
— -körper 9.
— -leistchen 460.
— -lunula 9.
— -matrix 9.
— -platte, primäre Erkrankungen der 459.
— -Querstreifen bei Staungsnägeln 460.
— sekundäre Veränderungen 460.
— -Trichophytien 299.
— -wall 460.
— -wurzel 9.
Naphthaprodukte 98. 458.
Naphthol 56.
— -präparate 62.
— Unguentum compositum 325.
Narben 17.
— atrophische 18. 269. 307. 396.
— brückenförmige nach Tuberkulose 18.
— gestrickte nach Tuberkulose 18.
— gruppierte nach Zoster 18.
— serpiginöse nach Lues 18.
Narbenkeloid 17. 374.
Naseneingang, Ekzem des 115.
Natrium salicylicum 44.
— superoxyd-Seife 429.
Natron bicarbonicum 54.
Negerhaut 425.
Nekrose 33. 260.
— Koagulations-, diphtheroide 100.
Nerven der Haut 5.
Nervenendorgane 5
Nervenlepra 285.
Nervennetze der Haut 5.
Nervöses Hautjucken 418.
Nesselsucht 49.
Neubildungen der Haut, entstanden durch Papeln 12.
Neurodermitiden 60.
Neurotische multiple Hautgangrän 36.
Neurosen 417.
— vasomotorische 27.
Nisse 322.
Noma 235.
Nosacomialgangrän 235.

Oberhäutchen am Haare 8.
Obstipation 49.
Ödem, entzündliches 127.
Oedema giganteum 47.
Ödeme urticarielle 45. 72.
Ölhaube 132.
Oleum Fagi 62 u. ff.
— Lini 146 u. ff.
— Rusci 62 u. ff.
— Santali 77.
— Sinapis 108.
Onychia sicca 460.
— syphilitica 460. 461.
Onychien im engeren Sinne 459.
— sekundäre 460.
Onychogryphosis 462.
Onychomykosis 460. 462.
— favosa 461.
— tonsurans 461.
Onychorrhexis 460.
Orbikuläres Syphilid 281.
Orcein 3.
Osmidrosis 443.
Otitis media 213. 230. 262.
Oxyuris vermicularis 423.

Pacinische Körperchen 6.
Paget'sche Krankheit 119. 401.
Papel 12. 275. 280.
Papillarkörper 5.
Papulo- pustulöses Tuberkulid 265. 266.
Paraffinplastik nach Gersuny 288.

Parakeratose 17. 152.
Paralytische Hyperämie 26.
Parasitäre Hautkrankheiten 313.
Parasiten, tierische 313.
Paridrosis 439.
Pars papillaris 3.
Pars reticularis 3.
Passive Hyperämie 10. 24. 26.
Pasta Lassari 56. u. ff.
Pastenbehandlung bei Ekzem 126.
Pathologie, allgemeine 10.
— spezielle 24.
— der Haare 446.
— des Pigmentes 423.
— der Schweißsekretion 439.
Pediculi 322.
— capitis 47. 322.
— pubis 324.
— vestimentorum 47. 325.
Pediculosis capillitii 218.
— capitis 71. 217.
Peitschenwurm 321.
Peliosis rheumatica 41.
Pellagra 81.
Pemphigus 13. 83.
— acutus 77. 83. 89.
— — foliaceus 94.
— benignus 98.
— circinatus 86. 98.
— contagiosus 219.
— chronicus 89.
— febrilis acutus 97.
— foliaceus 83. 84. 88. 89. 92. 93. 98.
— gyratus 87.
— hystericus 37. 83. 96.
— infantum 83. 215.
— leprosus 85. [illegible]. 284.
— localis 96.
— malignus 83. 84. 8[illegible]. 93. 98.
— malignus acutus 8[illegible].
— miliaris 86. 291.
— neonatorum 83. 215. 218.
Pemphigus nervosus 96.
— pruriginosus 87. 98. 420.
— syphiliticus 83.
— vegetans 83. 84. 88. 91. 92. 93. 98. 291.
— vulgaris 83. 84. 88. 89.
— — benignus 67. 84. 85.
— — malignus 89. 93.
Pericarditis 69.
Perifollikulitis 203.
Perls'sche Reaktion 39.
Pernio 20. 147. 273.
Petechien 11. 39.
Petroleum, geruchloses 458.
Phlegmone 13.
— progrediente 48.
— staphylogene 226. 232.
— streptogene 229.
Phthirius inguinalis s. pubis 324.
Phyma 12.
Piedra 311.
Pigment 423.
— -atrophie 425. 426.
— -bildung 423.
— — Theorien 423. 424. 455.
— farbloses 406.
Pigmentgehalt der Haut 425.
— — physiologische Schwankungen des 425.
— in der Haarrinde 7.
— -mäler 11.
— -mangel, scheinbarer 426.
— melanotisches 423.
— -naevi 338.
— Pathologie der 423.
— -schwund 426.
— -syphilis 426.
— -umordnung 363.
— -v[illegible]. 455.
— — umschrieben. 455.
— -vermehrung 51. 4[illegible].
Pigmentation 39. 57. 15[illegible]. 316. 371. 424.
— melanotische 409.
— der Schleimhaut 324.
Pigmentorgan, gesteigerte Reizungsfähigkeit des 371. 424. 456.
Pigmentzellen 423.
Pityriasis capitis 433.
— lichenoides 19.
— — chronica 165.
— rosé 303.
— rosea 19. 279. 300. 303. 434.
— rubra 169.
— — pilaris 175.
— versicolor 279. 305. 309. 310.
Plâques muqueuses 279.
— primitives 304.
Pleomorphie der Hyphomyceten 293.
Pleuritis 69.
Poliosis 455.
Polymorphie bakteriotoxischer Erytheme 77.
Poren der Haut 4.
Porokeratosis Mibelli 347.
Potatoren 229.
Potatorium, Zeichen von 40. 41.
Präzipitatsalbe 163. u. ff.
Progrediente Phlegmone 48, 232.
Protoplasma, acidophiles 396.
— -fasern der Epidermis 1.
— -faserung 396.
Prozessionsraupe 47.
Prurigo 15. 20. 56. 185. 416.
— agria 59.
— -bubonen 58.
— diathesique 60.
— Hebrae 56.
— -knötchen 45. 57.
— mitis 59. 418.
Pruritus 417.
— analis 421.
— hiemalis 422.
— lokaler 418. 421.
— pudendorum 421.
— senilis 420.
— universalis 418.

Pruritus vulvae 421.
Pseudofurunculosis pyaemica 210.
Pseudoleukämie 41. 406. 412.
— der Haut 414. 416.
Pseudoxanthoma elasticum 391.
Psoriasis 152. 273. 382.
— acuta 155.
— annularis 153.
— figurata 153.
— geographica 153.
— glandis penis 154.
— guttata 19. 153.
— gyrata 153.
— mucosae oris 154.
— numularis 153.
— palmaris 154.
— plantaris 154.
— punctata 153.
— unguium 154.
— universalis 154.
— verrucosa 154.
— vulgaris 154.
— Vererbbarkeit der Disposition 156.
Psorospermien 345.
Psorospermosis follicularis vegetans 345.
Purpura 11. 39.
— factitia 44.
— febrilis 42.
— haemorrhagica nodularis 43.
— — nach Jod 76.
— papulosa 42.
— pulicosa 40.
— rheumatica 41.
— senilis 40.
— simplex 42.
— septica 43.
— septische sekundäre 43.
— toxica 41.
— traumatica 40.
— variolosa 41.
— erzeugt durch einen Diplokokkus 210.
Pustel 14. 20.
Pustel, primäre 14.
— sekundäre 14. 205.
Pustelbildung ohne Bakterienwirkung 14.
Pustula maligna 239.
Pustulosis, metastatische 291.
— staphylogene 210.
Pyämie, chronische 312.
Pyocyaneus - Allgemeinerkrankungen 235.
Pyodermite végétante 92. 291.
Pyridin 143.
Pyrogallussäure 162.
— toxisches Erythem nach 162.
— -salbe 108.

Quaddel 11. 47. u. ff.
Quecksilber 74.
— -ekzeme 75.
— -erytheme 74.
— -follikulitiden 74.
Querstreifen bei Atrophie der Nägel 460.

Raupenhaare 47.
Raynaud'sche Krankheit 28. 30. 352.
Rezidiv-Exanthem 279.
— -Roseola, großfleckige 276.
Regionäre Ischämie 31.
Regressive Veränderungen in der Kutis 362.
Reil's toter Finger 28. 30.
Resorzin 209 u. ff.
— -schälpasta 192.
— -schmierseife 209.
Rete Malpighii 1.
Retentionscysten 438.
Retezapfen 1.
Rhagaden 16.
— blutende 16.
— nässende 16.
Rhexis 39.
Rhinophyma 194. 197. 435.
Rhinosklerom 241.
— -bazillus 243.
Rhinoskleromzellen 243.
Riesenurticaria 50. 51.
Riesenwuchs (Nägel) 459.
Riffeln 396.
Ringelhaare 456.
Ringform der Roseola 279.
— Rituelle Zirkumzision 257.
Röntgen-Dermatitis 109.
Röntgenstrahlen 206. 209. 301. 309. 414. 447. 458.
— Verbrennung durch 144.
Roseola 10. 275. 276. 279.
— annularis syphilitica 276. 279.
— serpiginosa 279.
— syphilitica 279.
— typhosa 210.
— -ähnlicher Zustand 276.
Rotlauf, s. Erysipel.
Rotz 237.
— -chanker 237.
— -bazillus 238.
Rubeola 19.
Rupia 16.
— syphilitica 278.

Salizylkollodium 342.
— -pflaster 342.
— -präparate 44.
Salipyrin 44.
Salpetersäure, Verbrennung durch 144.
Sandfloh 320.
Sapo viridis 209. u. ff.
Sapolan 56.
Sarcoide 406.
Sarcoma idiopathicum haemorhagicum 406. 407.
Sarcomatosis cutis 406. 407.
Sarcopsilla penetrans 320.
Sarcoptes hominis 313.
Sarkom 404.
— alveoläres 401. 405.
— pigmentiertes 405.
— primäres 405.
Saugrüssel 47.

Scabies 313.
— -knötchen 315.
— norvegica, s. Boeckii s. crustosa 317.
— pustulosa 315.
— -therapie 318.
Scabrities unguium syphilitica 460.
Scarifikation 196.
Scarifikationsnadel 196. 438.
Scarlatina 19.
— -ähnliche Erytheme 77.
Schälkur 190. 429.
Schamröte 25.
Scharlach 78.
— -exanthem, Diagnose des 41.
— -ähnliche Erytheme 73. 77.
Schizonychie 460.
Schleich'sche Anästhesierung 253. 339.
Schmierseife 63. 108. u. ff.
Schmierseifenkur 305.
Schnellkur, französische bei Scabies 319.
Schornsteinfegerkrebs 396.
Schuppe, fettige 430.
Schuppen 16. 269. 278.
— -bildung 16.
Schuppung, lamellöse 364. 365.
Schwangerschaftsnarben 366.
Schwefel 98. 436.
— -präparate 27. 98. u. ff.
— -milch 207. 437.
— -naphtholseife 225.
— -salbe 436.
— -seife 225. 436.
— -vaseline 27.
Schweißabsonderung 439.
— -drüsen 8.
— anatomische Veränderungen 444.
— -ausführungsgang 8.
— -cysten 444. 445.
— -furunkel 223.
Schweißdrüsen, hyperplastische Anlage 380.
— -nerven 439.
— -poren 8.
— -friesel 440.
— -fuß 441.
— -sekretion, pathologische, 439.
— — anfallsweise 417. 440.
— — Pathologie der 439.
— — physiologische Schwankungen 439.
Schwielen 341.
Schwielenkrätze 317.
Schwund der kollagenen Elemente 272.
Sclerema neonatorum 354.
Scrotalekzem 115.
Seborrhoe 429. 457.
— und Acne 430.
— — Ekzem 433 u. ff.
— capillitii 436.
— congestiva 431.
— der Körperhaut 437.
— des Nabels 437.
— oleosa 185. 430. 435.
— sicca 431. 435. 450.
— über dem Sternum 434.
— universalis 434. 437.
Seborrhoische Affektion über dem Sternum 434.
— — bei Kindern und Säuglingen 434.
Senfpflaster 108.
Senilitas praecox 371.
Sensibilitätsstörungen bei Reil's totem Finger 30.
Sepsis, Hautblutungen als Symptom der 41.
— und Erytheme 67. 69.
Serum-Exantheme 77.
Sitz, anatomischer, der Erkrankung in der Haut 23.
Sklerodaktylie 352.
Sklerodermie 11. 18. 349. 382.
— kartenblattähnliche 350.
Sklerödem 355.
Skleronychie 460.
Sklerosenrest 279
Skorbut 42. 44.
Skrophuloderma 254. 256. 266. 268.
Skutulum 306.
Solitär 22.
Solutio Fowleri, Erythem nach 73.
— Vlemingks 345.
Sommerprurigo 108. 150. 151.
Sommereruption Hutchinson's 150. 151.
Sommersprossen 425.
— -ähnliche Flecke 368.
Sonnenlicht 371.
Spaltpilze 209.
Spätformen der Syphilis 276. 277. 281.
Spätsyphilid 195.
Spaltungslinien 4.
Spaltungsrichtungen der Haut 4. 22.
Spezielle Pathologie 24.
Speichelfluß bei Lepra 285.
Spinalganglien - Exstirpation, Haarausfall nach 453.
Spindelhaare 454.
Spritzexantheme 77.
Stachelzellenschicht 1.
Stadium der flachen Infiltration bei Mykosis fungoides 409. 411.
— der Kachexie bei Mykosis fungoides 410. 412.
— — Tumorbildung bei Mykosis fungoides 410. 411.
Staphylococcus pyogenes albus 203. 211.
— — aureus 203. 211. 215. 226.
— — flavus 213.
— pyogenes 211.
Staphylogene Erkrankungen 209. 211.
— Phlegmone 226. 232.

Stauung lokale, siehe Cyanose und lokale Asphyxie.
— universelle 27. 41.
Stauungsnägel 460.
Stauungsödem 26.
Stichelung 269.
Stinkschweiß 441. 443.
Störungen des Magendarmkanales 48.
Strahlenpilz s. Aktinomykose.
Stratum corneum 1.
— granulosum 2.
— lucidum 2.
Streptococcus pyogenes erysipelatis Fehleisen 228.
Streptogene Phlegmone 229.
— Prozesse 209, 227.
Streptokokkus 232.
Striae atrophicae 20. 366.
— gravidarum 366.
Strophantus 99. 232.
Subkutis 1. 4.
Sublimatkur 429.
Sudamen 120.
Sycosis parasitaria 205. 259. 294. 297.
Sykosis 20. 202. 203.
— mit Ausgang in Keloidbildung 204. 207.
Symmetrische Gangrän 28. 30.
Sympathische Fasern (Schweißsekretion) 439.
Symptomatische aktive Hyperaemie 25.
Synkope, lokale 30.
Syphilid, großpapulöses 276. 280.
— kleinpapulöses 260. 275. 280.
— follikulöses 280.
— kleinpustulöses 260.
— orbikuläres 281.
— pustulöses 260. 275. 280.
— regionäres 281.
Syphilid, squamöses 280.
Syphilide, Einteilung der 277.
Syphilis cutanea hereditaria 277.
— -Frühformen 276. 277.
— der Haut 275.
— hereditäre, der Haut 277.
— -Spätformen 276. 277. 281.
Syringomyelie 32. 52. 96.

Tâches bleues 20. 325.
Taenia Echinococcus 321.
— solium 321.
Talcum Venetum 103. 445.
Talgdrüsen 8.
— -furunkel 223.
Tannoform 103. 445.
Tastkörperchen, Meißnersche 6.
Tastpapillen 3.
Tastzellen 6
Tätowieren, Flecke durch 11.
Teer 56. 163. u. ff.
Teerbad 62. u. ff.
Teerbehandlung 62. u. ff.
Teerschwefelseife 62. u. ff.
Teerseife 62. u. ff.
Teleangiektasien 11.
Terpentin, Erythem nach 77.
Therapie der Acne exulcerans serpiginosa nasi 200.
— der Acne rosacea 195.
— der Acne varioliformis 199.
— der Acne vulgaris 189.
— der Aktinomykose 288.
— des Angiokeratoma 349.
— der Angiome 385.
— der Callositas 342.
— der Carcinome 399. 401.
— des Clavus 342.
— des Comedo 189.
— des Cornu cutaneum 340.
Therapie der Darier'schen Krankheit 345.
— der Dermatitis papillaris capillitii 209.
— des Eczema marginatum 303.
— des Ecthyma gangraenosum 235.
— der Ekzeme, allgemeine 120.
— — — spezielle 132.
— des Ekzems bei Seborrhoe 436.
— der Elephantiasis 361.
— des Endothelioma cutis 393.
— der Erfrierung 149.
— des Erysipels 233.
— des Erythema induratum 268.
— der Erytheme 80.
— des Erythrasma 311.
— der Erythromelalgie 29.
— der Erythromelie 366.
— des Favus 309.
— der Folliclis 263. 266.
— der Follikulitis 203.
— des Furunkels 224.
— des Haarausfalles 436.
— der Hauttuberkulose, miliaren 258.
— des Herpes febrilis 105.
— des Herpes Zoster 103.
— der Hydroa vacciniforme 152.
— der Hyperämie 27.
— der Hyperidrosis 445.
— der Hypertrichosis 447.
— der Ichthyosis 331.
— der Impetigo contagiosa 221.
— — — gangraenosa 214.
— — — herpetiformis 292.
— — — simplex 212.
— des Karbunkels 227.
— des Keloids 376.
— des spitzen Kondyloms 339.

Therapie des Leichentuberkels 259.
— der Lepra 286.
— der Leukämie 417.
— des Lichen ruber acuminatus 180.
— — — — planus 175.
— — — scrophulosorum 263.
— — — simplex chronicus 185.
— des Lupus 251.
— — — erythematosus 274.
— des Madurafußes 289.
— des Malleus 239.
— des Milium 438.
— des Milzbrandes 241.
— des Molluscum contagiosum 395.
— des Morbus maculosus Werlhofii 44.
— der Naevi 381.
— der Nagelerkrankungen 462.
— der Noma 227.
— der Onychien 462.
— der Paget'schen Krankheit 403.
— der Pediculi capitis 324.
— — — pubis 325.
— — — vestimentorum 327.
— des Peitschenwurms 321.
— der Pellagra 82.
— des Pemphigus 98.
— der Phlegmone (progredienten) 233.
— — — (staphylogenen) 227.
— — — (streptogenen) 231.
— — Pigmentation (pathologischen) 428.
— der Pityriasis rosea 305.
— — rubra 171.
— — — versicolor 305.
— der Prurigo 61.
— des Pruritus 422.
Therapie der Pseudoleukämie 417.
— der Psoriasis 158.
— der Purpura 44.
— des Rhinoskleroms 245.
— des Sarcoma idiop. haem. 409.
— der Sarcomatosis cutis 407.
— der Schwielen 342.
— der Skabies 318.
— der Sklerodermie 354.
— des Skorbut 44.
— der Seborrhoe 436.
— der Sommereruption 152.
— der Sommerprurigo 152.
— der Sykosis 206.
— der Trichomykosis 311.
— der Trichophytien 300.
— der Trichorrhexis 455.
— der Tuberculosis verrucosa cutis 259.
— der Tylosis 342.
— der Urticaria 53.
— der Verbrennung 145.
— der Warzen 338.
— des Xanthoms 391.
— des Xeroderma pigmentosum 371.
— des Zoster 103.
Thiersch'sches Messer 209.
Thiersch'sche Transplantation 146. 197. 209. 252. 376. 393.
Thiosinamin-Alkohol 354.
Tierische Parasiten 313.
Tinea imbricata 299.
— — Pilz der 299.
— trichophytina 299.
Tomâtesform 411.
Toxituberkulide 259. 261.
Transplantation siehe Thiersch'sche Transplantation.
Transsudate, Eiweißgehalt der 52.
Traumaticin 300. 303.
Traumatische Entzündungen 108.
Trichoepithelioma 370.
— papulatum multiplex 403.
Trichomykosis palmellina 311. 444.
— — Erreger der 311.
Trichophytia profunda 294. 297.
Trichophytien 292.
— makulöse Form 294. 295.
— phlegmonöse Form 294. 297.
— vesikulöse Form 294. 295.
— der Nägel 299.
Trichophyton tonsurans 293.
Trichoptilosis 454. 455.
Trichorrhexis nodosa 454.
Trichosporon giganteum Unna 311.
Trophoneurotische Entzündung 365.
Tuberculosis cutis 245.
— — verrucosa 312.
Tuberculum 12.
Tuberkel 245.
— Lymphoid- 250. 256.
— miliarer 257.
Tuberkelbazillen 250.
Tuberkulid, papulopustulöses 265. 266.
Tuberkulide 259
Tuberkulin 251. 260.
Tuberkulose der Haut 245.
— Lymphdrüsen- 260.
Tumor cavernosus 384.
Tumorbildung, Stadium der, bei Mykosis fungoides 410. 411.
Tylom 341.
Tylosis 341.
— idiopathische 341.
— symptomatische 341.
Überernährung 51.
Überhäutung nach Pemphigusblasen 17.

Ulceration bei Carcinom 396.
Ulcus cruris, Vorläufer von 40.
— rodens 18. 229. 273. 370. 396. 397. 403.
Umordnung des Pigmentes 363.
Unguentum Diachylon Hebrae 63. 206 u. ff.
— Naphtholi compositum 318 u. ff.
— Paraffini 99.
— Sapolani 56 u. ff.
— simplex 206 u. ff.
— sulfuratum Wilkinsoni 53. 62 u. ff.
— Zinci oxydati 62 u. ff.
Unterhautzellgewebe 1. 4.
Urinuntersuchung bei Scabies 318.
Urticaria 19. 45.
— acuta 48.
— annularis 46.
— chronica 48. 49.
— — papulosa 50.
— — recidivans 49.
— confluens 48.
— e pediculis capitis 47. 322.
— — vestimentorum 47. 326.
— factitia 46. 107.
— figurata 46.
— hämorrhagische 78.
— idiopathica 47.
— des Kindesalters 50.
— papulosa 45. 56. 59. 183.
— papulo-vesiculosa 45.
— perstans 50. 52. 183.
— pigmentosa 50. 391. 425.
— porcellanea 45.
— recidivans 55.
— rubra 45. 56.
— — figurata universalis 49.
— symptomatica 48.
— xanthelasmoidea 51.
Urticarielle Erkrankungen 45.
Urticarielles Erythem 12. 19.
— Ödem 45. 72.
Urticatio 49.

Vaccine 14.
Varicen 27.
Variola 41. 77.
Variolapustel 14.
Vasoconstrictoren 26.
Vater'sche Körperchen 6.
Vegetationsstörungen 413.
Verätzung 144.
Verbrennung 137.
— dritten Grades 139.
— ersten Grades 137.
— vierten Grades 140.
— zweiten Grades 137.
— Tod durch 141.
Verdickung der Fußsohlenhaut bei Hyperidrosis pedum 441.
Verdünnung der Hornschicht bei Hyperidrosis manum 413.
Verhornung 17.
Vermehrung des Pigmentes 51.
Verruca 336.
— plana 336.
— seborrhoische 337.
— senilis 336. 337. 363.
— vulgaris 336.
Vesicula 12.
Vesiculae 12.
Vibices 11. 39.
Vidal'sches Messer 196.

Wahres Keloid 374.
Walkung 189.
Wanzenbiß 47. 71.
Warzen 336.
— seborrhoische 337.
— -überimpfung 337.
Waschlauge, Verbrennung durch 144.
Wasserbad, permanentes 99.
Wasserbehandlung der Psoriasis 164.
Weißwerden der Haare 455.
Weizenkleie 62.
— -bäder 62.
Wollhaare 6. 451.
— Schwund der 453.
Wucherungsatrophie des Fettgewebes 267.
Wurstvergiftung 41. 78.
Wurzelfüßchen 1.

Xanthom 388.
Xanthoma 11.
— juvenile 390.
— planum 389.
— tuberosum 389.
Xeroderma pigmentosum 108. 367.
— — Carcinome des 398.
Xerophthalmus 285.

Zecke 320.
Zinkleim 56.
Zinkpaste 53 u. ff.
Zinksalbe 207 u. ff.
Zirkulationsstörungen 24.
Zirkumzision, rituelle 257.
Zooglea 311.
Zornröte 25.
Zoster 99. 455.
— abortivus 99.
— brachialis 53. 101.
— facialis 101.
— gangraenosus 100.
— — atypischer 37.
— haemorrhagicus 100.
— hystericus 37. 103.
— intercostalis 101.
— lumbo-femoralis 101.
— -arsenik 73.
— -blase 14.
Zylinderzellen der Epidermis 1.
Zylindrom 401.
— epitheliale 398.

WELLCOME LIBRARY

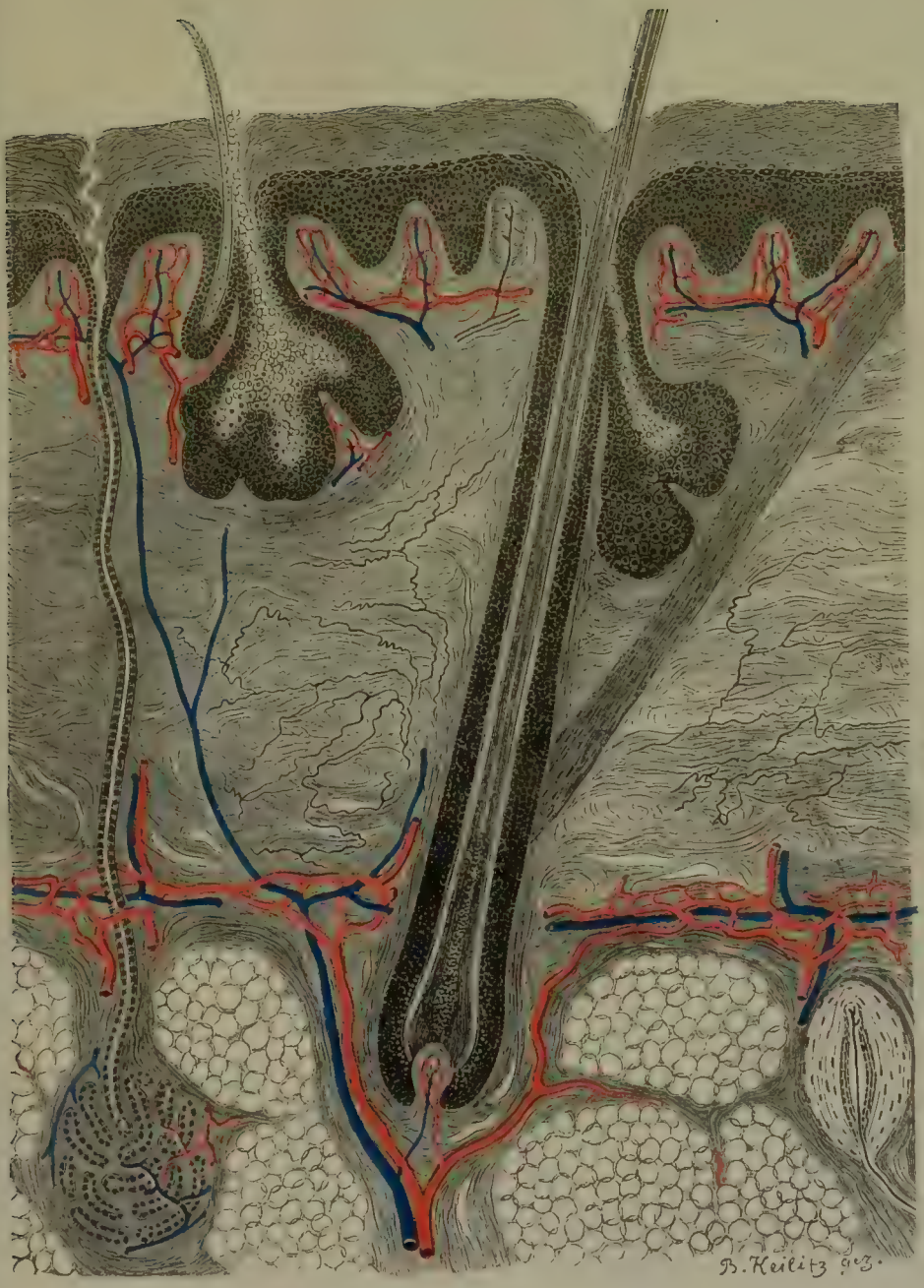
B. Heilitz gez.